This is a digital copy of a book that was preserved for generations on library shelves before it was carefully scanned by Google as part of a project to make the world's books discoverable online.

It has survived long enough for the copyright to expire and the book to enter the public domain. A public domain book is one that was never subject to copyright or whose legal copyright term has expired. Whether a book is in the public domain may vary country to country. Public domain books are our gateways to the past, representing a wealth of history, culture and knowledge that's often difficult to discover.

Marks, notations and other marginalia present in the original volume will appear in this file - a reminder of this book's long journey from the publisher to a library and finally to you.

Usage guidelines

Google is proud to partner with libraries to digitize public domain materials and make them widely accessible. Public domain books belong to the public and we are merely their custodians. Nevertheless, this work is expensive, so in order to keep providing this resource, we have taken steps to prevent abuse by commercial parties, including placing technical restrictions on automated querying.

We also ask that you:

+ *Make non-commercial use of the files* We designed Google Book Search for use by individuals, and we request that you use these files for personal, non-commercial purposes.

+ *Refrain from automated querying* Do not send automated queries of any sort to Google's system: If you are conducting research on machine translation, optical character recognition or other areas where access to a large amount of text is helpful, please contact us. We encourage the use of public domain materials for these purposes and may be able to help.

+ *Maintain attribution* The Google "watermark" you see on each file is essential for informing people about this project and helping them find additional materials through Google Book Search. Please do not remove it.

+ *Keep it legal* Whatever your use, remember that you are responsible for ensuring that what you are doing is legal. Do not assume that just because we believe a book is in the public domain for users in the United States, that the work is also in the public domain for users in other countries. Whether a book is still in copyright varies from country to country, and we can't offer guidance on whether any specific use of any specific book is allowed. Please do not assume that a book's appearance in Google Book Search means it can be used in any manner anywhere in the world. Copyright infringement liability can be quite severe.

About Google Book Search

Google's mission is to organize the world's information and to make it universally accessible and useful. Google Book Search helps readers discover the world's books while helping authors and publishers reach new audiences. You can search through the full text of this book on the web at `http://books.google.com/`

LANE

MEDICAL LIBRARY

LEVI COOPER LANE FUND

ÉTUDES

DE

CHIRURGIE MÉDULLAIRE

DU MÊME AUTEUR

I. — Neurologie chirurgicale.

1. Abcès cérébral otitique, trépanation (*Soc. anat.*, 1888, p. 856-862).
2. Du pied tabétique (*Rev. gén. gaz. hôp.*, 1889, p. 265). En collab. avec *A. Souques*, chef de clinique du prof. Charcot.
3. Déformations tabétiques du pied (*Soc. anat.*, 1889, p. 480).
4. Désarticulation sous-astragalienne pour mal perforant (*Soc. anat.*, 1889, p. 577).
5. Ongle incarné. Arthrite phalango-phalangienne, variété trophique (*Soc. anat.*, 1889, p. 579).
6. Étude sur la chirurgie des tabétiques (*Arch. gén. méd.*, 1889, II, 385). En collab. avec *M. Tuffier*, prof. agrégé.
7. Panaris analgésique avec fracture spontanée. Syringomyélie avec maux perforants multiples (*Soc. anat.*, 1890, p. 32-34).
8. Fractures chez les tabétiques (*Gaz. hôp.*, 1890, p. 89). Leçon clinique prof. *Verneuil*.
9. De la trépanation rachidienne (*Rev. gén. gaz. hôp.*, 1890, p. 809, 969, 983).
10. Chirurgie rachidienne du mal de Pott (*Arch. gén. méd.*, 1890, II, 444, 560, 676).
11. Fractures expérimentales du rachis chez l'enfant (*Soc. anat.*, 1890, p. 387-395).
12. Deux cas de trépanation rachidienne pour paraplégie pottique (*Soc. anat.*, 1890, p. 355-371).
13. Chirurgie des lésions acquises du rachis chez l'enfant (*Rev. mal. Enfance*, 1890, p. 509, 551).
14. Spina bifida, nouveau procédé autoplastique (*Rev. mal. Enfance*, 1891, p. 365).
15. Quatre nouveaux faits de chirurgie rachidienne du mal de Pott (*Rev. chir.*, 1891, p. 579).
16. Traité de chirurgie des arthropathies trophiques (*Rev. chir.*, 1891, p. 1037).
17. Le mal perforant (*Rev. gén. gaz. hôp.*, 1891, p. 764).
18. Notes cliniques sur le mal perforant (*Arch. gén. méd.*, 1891, II, 685). En collab. avec *M. Tuffier*, prof. agrégé.
19. Chirurgie de la moelle et du rachis (*Rev. chir.*, 1892, p. 685 et 1893, p. 212).
20. Note sur deux cas de chirurgie cérébrale (*Rev. neurologique.*, 1893, p. 149). En collab. avec le Dr *Chipault*, chirurgien en chef de l'hôpital d'Orléans.
21. Note sur un nouveau procédé de trépanation ostéoplastique (*Rev. neurologique*, 1893, p. 255).
22. De l'ostéoplastie crânienne (*Rev. gén. gaz. hôp.*, 1893, p. 786 et 813).

Obs. *in* Th. Tournadour (*Ostéomyélite vertébrale*, 1890); Krouchkoll (*Résections crâniennes temporaires*, 1893).

Analyse des travaux français et étrangers de neurologie chirurgicale (*in Rev. neurologique*).

II. — Divers.

23. Fracture clavicule guérie sans déformation (*France méd.*, 1888, p. 978).
24. Note sur deux cas d'adéno-lymphocèle (*France méd.*, 1888, p. 929 et 942).
25. Tumeur épiploïque du cordon, prise pour un lipome (*Soc. anat.*, 1888, p. 853).
26. Varices lymphatiques et lymphangiomes (*Rev. gén. gaz. hôp.*, 1888, p. 1329).
27. Un cas de varices lymphatiques du derme (*Soc. anat.*, 1888, p. 774).
28. Varices lymphatiques du derme (*Arch. gén. méd.*, 1889, I, 588 et 705).
29. Lipome calciflé et pédiculé de la cuisse (*Soc. anat.*, 1889, p. 93).
30. Papillome du voile du palais (*Soc. anat.*, 1890, p. 153).
31. Arthrite tibio-tarsienne aiguë (*Soc. anat.*, 1890, p. 211).
32. Coxalgie tuberculeuse limitée au ligament rond (*Soc. anat.*, 1890, p. 277).
33. Ankyloglosse et lipome sublingual congénitaux (*Soc. anat.*, 1890, p. 279).
34. Ostéomyélite à streptocoques (*Soc. anat.*, 1890, p. 331).
35. Notes sur la luette (*Rev. mal. Enfance*, 1890, p. 266, 309, 352).
36. Les arthrites à pneumocoques (*Rev. méd.*, 1891, p. 749). En collab. avec *Macaigne*, interne des hôpitaux.
37. Adhérences des petites lèvres (*Bull. médical*, 1891, p. 839).
38. Morphologie de la nuque (*Nelle Iconog. Salpêtrière*, 1891). En collab. avec *E. Daleine*,
39. De l'ongle incarné (*Tribune méd.*, 1891, p. 614). Leçon clinique du prof. *Duplay*.
40. Sur divers points contestés de l'ostéomyélite (*Trib. méd.*, 1891, p. 183). Leçon clinique du prof. *Trélat*.

Obs. de rubéole (*in* Th. Durel, 1889); de lymphangiectasie tuberculeuse (*in* Th. Goupil, 1892); de tuberculose testiculaire chez l'enfant (*in* Deschamps; *Arch. gén. méd.*, 1891).

Coulommiers. — Imp. Paul Brodard.

Chipault Chirurg. médullaire. Pl. 1. (Frontispice.)

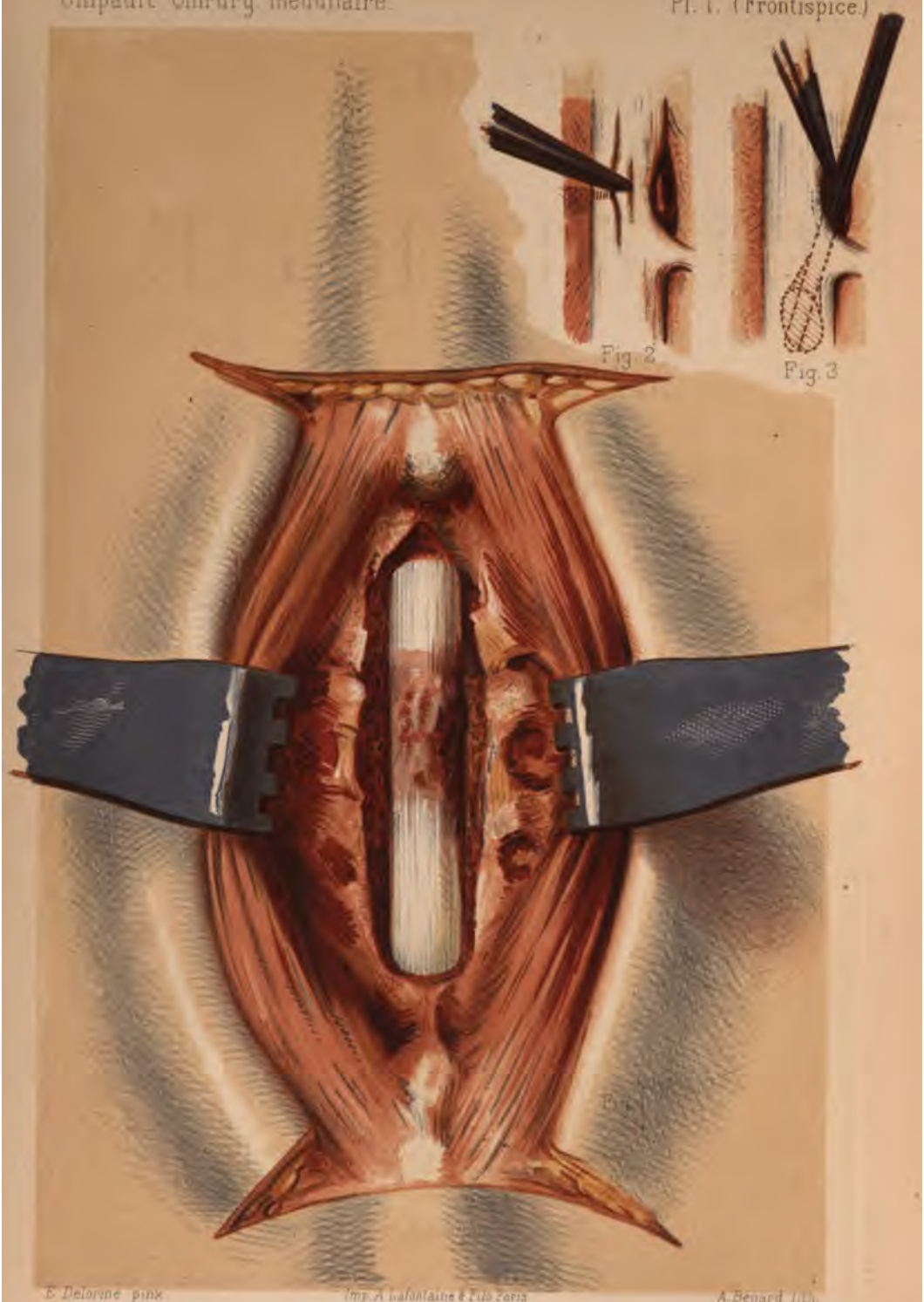

Fig. 2. Fig. 3.

E. Delorme pinx. Imp. A. Lafontaine & Fils Paris A. Benard lith.

Laminectomie pour paraplégie Pottique. Les fongosités venues des corps vertébraux se sont étendues jusqu'à la face postérieure du fourreau méninge (Fig. 1). La réclinaison de celui-ci saisi avec une pince (Fig. 2) permet de pénétrer jusqu'au foyer osseux (Fig. 3.)
(D'après des aquarelles du Pr Delorme ; Observation LVI, p. 276.)

ÉTUDES

DE

CHIRURGIE

MÉDULLAIRE

(HISTORIQUE, CHIRURGIE OPÉRATOIRE, TRAITEMENT)

PAR

A. CHIPAULT

ANCIEN INTERNE LAURÉAT DES HÔPITAUX DE PARIS
ANCIEN AIDE D'ANATOMIE A LA FACULTÉ DE MÉDECINE
MEMBRE DE LA SOCIÉTÉ ANATOMIQUE
LAURÉAT DE L'ACADÉMIE DE MÉDECINE (PRIX LABORIE, 1892)

Avec 66 figures dans le texte
et 2 planches en chromolithographie hors texte

LANE MEDICAL LIBRARY
11567
SAN FRANCISCO

THE PROPERTY OF THE
MAY
3
1894
NEW YORK HOSPITAL

PARIS
ANCIENNE LIBRAIRIE GERMER BAILLIÈRE ET Cie
FÉLIX ALCAN, ÉDITEUR
108, BOULEVARD SAINT-GERMAIN, 108

1894

Tous droits réservés.

Ka

LAKE LIBRARY

1894

PRÉFACE

Ce volume est le premier d'une série sur la chirurgie du rachis et de la moelle ; il comprend trois chapitres : *Historique*, *Chirurgie opératoire*, *Indications*. Dans le troisième sont soulevés des problèmes expérimentaux et cliniques que reprendront avec plus de détail et tenteront de résoudre les volumes suivants.

Le tome II, *Diagnostic d'intensité et de siège des lésions radiculo-médullaires*, est sous presse. Un troisième et peut-être un quatrième contiendront des études d'étendue très diverse sur les *vieilles fractures vertébrales*, *les pseudo-maux de Pott*, *les fistules rachidiennes*, *les tumeurs des vertèbres et de leurs méninges*, *l'anatomie pathologique et la cure opératoire du spina bifida*, *les scolioses symptomatiques*, et sur un certain nombre d'autres sujets.

Nous n'aurions osé entreprendre ni espéré mener à bien ce travail de longue haleine, dont un premier essai obtenait l'an dernier à l'Académie de médecine le prix Laborie et qui est maintenant presque terminé, sans la constante bienveillance de nos maîtres ; à l'École pratique : le professeur Farabeuf, M. Poirier, et dans les hôpitaux : MM. le professeur Tillaux, Polaillon, Dumontpallier, Théophile Anger, Tuffier, le professeur Trélat, Segond, de Saint-Germain, Bouilly, Schwarz, le professeur Duplay.

Nous sommes redevables d'études ou d'observations inédites, de notes, de conseils, à de nombreux chirurgiens français et étrangers : MM. Abadie, Bracquehaye, Clado, Decès, Delorme, Gross (de Nancy), Horsley, Jalaguier, Kraske, Lane, le professeur Le Dentu,

Montprofit, Moty, Nélaton, Picqué, Rieder, Roméyn (d'Amsterdam), Routier, Roux (de Lausanne), Thornburn, Vincent (de Lyon), Zavaleta (de Buenos-Ayres) : nous leur en sommes profondément reconnaissants.

Nous remercions notre ami Daleine des dessins qu'il a bien voulu nous faire, M. Collin des instruments qu'il a construits sur nos indications avec une extrême obligeance et MM. Corlieu et Dureau, pour l'amabilité avec laquelle ils nous ont facilité la partie bibliographique de ce travail.

Mon père, chirurgien en chef de l'Hôtel Dieu d'Orléans, a été mon premier maître en chirurgie ; *M. le professeur Duplay*, après m'avoir accueilli, pendant ma quatrième année d'internat, dans son service, a bien voulu depuis m'y conserver une place. Je leur offre ce livre en respectueux hommage.

Deux indications indispensables pour la lecture des parties accessoires de ce volume :

1° Presque toutes les indications bibliographiques sont placées dans nos statistiques ; en bas des pages, seulement celles qui n'ont pu y prendre place ou dont la répétition, pour une raison quelconque, s'imposait ;

2° Nous avons reporté en note des documents ou des discussions qui auraient rendu trop pénible la lecture de notre texte : ces notes constituent parfois de courtes monographies. Nous avons cru nécessaire, pour affirmer leur importance, de leur donner des titres et à ces titres une place dans notre table des matières.

ÉTUDES

DE

CHIRURGIE MÉDULLAIRE

CHAPITRE I

HISTORIQUE

La chirurgie du rachis et de la moelle ne vint que tard en 1887 ou 1888 parmi les conquêtes de l'antisepsie. Elle date cependant, comme tant d'autres tentatives opératoires, de beaucoup plus loin.

C'est naturellement à des traumatismes ouverts, exposés, avant toute intervention, aux complications des plaies que s'adressèrent d'abord les chirurgiens [1]. En 1591, Fabrice de Hilden extrait une lame enfoncée dans la colonne lombaire. A peu près à la même époque, Paré va chercher, dans le canal rachidien, une balle et des esquilles. Depuis, du reste, plaies par coups de couteau et plaies par balles, n'ont provoqué que de rares interventions, entre autres celle de Geraud (1700), de Louis, des chirurgiens de la

1. On trouvera la plupart des indications bibliographiques sur les fractures rachidiennes par armes à feu dans notre statistique correspondante. Citons seulement ici quelques auteurs ayant donné leur opinion sans apporter d'observation inédite : Stromeyer, *Maximen des Kriegsheilkunst*, p. 476. — Pirogoff, *Grundzuge der allgemeinen Kriegschirurgie*, 1864, p. 514. — Demme, *Militär-chirurgische Studien*, Würtzburg, 1863-64, II, *Theil*, p. 272. — Hevin, *Cours de pathologie et de thérapeutique chirurgicale*, 1727, p. 668. « Les plaies d'armes à feu sont des plus périlleuses quand elles sont compliquées de fracas des vertèbres. Il est cependant possible en quelques cas de combattre les accidents qui en résultent en dénudant et coupant toutes les parties si susceptibles d'irritation et d'étranglement, en enlevant les corps étrangers et en appliquant des topiques relâchants. »

guerre de Sécession : il faut arriver à Vincent (1890) pour en trouver une étude d'ensemble, documentaire et critique.

L'histoire des interventions pour fractures fermées est plus intéressante et plus scientifique. Du reste, pendant longtemps, nous n'allons trouver que des conseils, et point de pratique, les conseils eux-mêmes s'excusant toujours par le sort fatal du blessé abandonné à lui-même. C'est ainsi qu'Hippocrate [1], dans son *Traité des articulations* dit déjà : « Dans les luxations du rachis en avant où la réduction n'est possible ni par la succussion, ni par tout autre moyen, il ne resterait qu'à ouvrir le corps, enfoncer la main dans le ventre et repousser la vertèbre d'avant en arrière; mais cela se peut sur un mort et non sur un vivant. » Moins hardis dans leurs propositions qu'Hippocrate les chirurgiens qui suivent conseillent seulement de s'adresser aux arcs : Citons, sans nous y arrêter, Paul d'Égine [2] (VIIe s.), Hilden (1525) [3], Paré (1545) [4],

1. Hippocrate, *Œuvres complètes*. Traduction par E. Littré, t, IV, p. 197, 1844.

2. Paul d'Égine, *Le Livre de la Chirurgie* traduit par René Briau, 1855, p. 409 : « Si les ménisques ou la moelle elle-même sont comprimés, les sympathies nerveuses s'éveillent et une mort rapide s'ensuit; surtout si l'affection a lieu sur les vertèbres cervicales. Il faut par conséquent, après avoir prévenu du danger, oser, si cela est possible, enlever à l'aide d'une incision l'os qui comprime; si cela n'est pas possible, on doit adoucir le mal par le traitement antiphlogistique. Mais si quelqu'une des apophyses vertébrales qui constitue ce qu'on appelle l'épine est brisée, on le constate promptement à l'aide des doigts en faisant remuer et changer de place la portion fracturée. Il faut alors, si cela est nécessaire l'extraire en incisant la peau; et après avoir réuni par des sutures, appliquer un traitement approprié aux plaies sanglantes. Si l'os sacrum est fracturé, on doit introduire dans l'anus le doigt indicateur de la main gauche, et avec l'autre main, remettre autant que possible l'os fracturé en place. Si nous sentons quelque fragment, nous allons le prendre au moyen d'une incision, et nous employons un bandage et un traitement convenable. »

3. Fabricii Hildani, Observationum et curationum chirurgicarum centuriæ omnes. *Lugduni* MDCXLI, t. II, p. 247.

4. Paré, *Œuvres complètes*. Edit. Malgaigne, t. II, p. 315. De la fracture des vertèbres ou rouelles de l'espine, et de ses apophyses ou saillies. Quand il y a paraplégie, dit-il : « on peut alors présager la mort prochaine. Et après l'avoir prédit aux parents et amis et aux assistants, il se faut enhardir, s'il est possible de faire incision pour oster les esquilles ou esclats qui se sont enfoncés, et compriment la moüelle et les nerfs : et s'il n'est possible, faut appliquer remèdes qui sedent la douleur, et qui prohibent l'inflammation, et reduire les parties fracturées en leur lieu, les y faisant tenir par les moyens que disons en la luxation de l'espine. Que si seulement les apophyses des vertèbres sont rompues (qui se connaistra parce que les accidents susdits n'y surviennent, et que, en poussant le doigt dessus, on sent la pièce ou l'éclat de l'os se remuer et changer de place, joint aussi qu'au lieu de la fracture on trouve une cavité et enfonceure, avec quelque bruit d'une petite crépitation ou craquement; d'abondant, si le malade veut plier l'echine, il sent douleur parce que la peau qui est à l'endroit de la fracture s'estend et presse les esclats de l'os principalement s'ils sont pointus et espineux, piquant la chair; et s'il se

Vigier (1559) [1], Heister (1739) [2], Joa de Gorter (1742) [3], James (1745) [4], Chopart et Desault (1779) [5], Plattner (1783) [6], B. Bell (1796) [7],

dresse, il se trouve mieux, à cause que ladite peau est lasche, partant les esquilles de l'os piquent moins), alors on les poura reduire, s'il ne sont du tout separés de leur périoste. Mais aussi s'ils en sont entièrement séparés, adonc faut faire incision et les oster, puis traiter la plaie comme il appartient ».

1. Vigierii, *Medici opera medico-chirurgica*. Ex typographia Adriani Vlacq, Hagœcomitum MDLIX. Chirurgia magna, liber quartus, caput VII. De Spinæ fractura, p. 332 : « Vertebræ raro franguntur, frequentius colliduntur.... Dum incurvatur spina, cutis distenditur, quæ spinosa fragmenta comprimit, et ab iis vicissim compuncta acutissimum dolorem percipit. Tum incisa cute fragmentum eximere oportet, quod Celsus non ausus est extrahere, quia ejus modi fragmenta non posse consolidari et reuniri putavit. »

2. Heister, *Institutions de chirurgie*, où l'on traite, dans un ordre clair et nouveau, de tout ce qui a rapport à cet art, traduit du latin par Paul. A Paris chez Didot, 1771. *Des fractures du rachis*, t. I, liv. II, chap. VI, parag. 10, p. 389 : « Si la moelle épinière est rompue, on ne doit presque jamais s'attendre qu'à une mort inévitable. Cependant, comme il paraît cruel d'abandonner le malade à son malheureux sort, quoiqu'on n'espère rien des secours de l'art, on mettra la partie de la moelle blessée à découvert, supposé qu'elle n'y soit pas déjà, et on relèvera les fragments qui piquent la moelle; s'ils ne tiennent plus à rien, on les otera tout à fait; ensuite on nettoiera soigneusement et tout doucement la place, qu'on pansera avec des remèdes balsamiques. On appliquera au-dessus une compresse abreuvée d'esprit de vin simple ou camphré ou d'eau de chaux; on la soutiendra avec la serviette et le scapulaire et l'on continuera ce traitement jusqu'à ce que la plaie soit parfaitement consolidée, ou que le malade meure. »

3. Joa de Gorter, *Chirurgia repurgata*. Lugduni Batavorum, 1742, § 377, p. 81. « Si vero major pars vertebræ est fracta, ut medullam spinalem comprimat, ex accedente paralysi, insensibilitate, stupore, involuntaria urinæ et fecum evacuatione, cognoscenda, procutam restitutionem exigit : si præcedent, modo obtineri non possit, facienda est apertura, ut restituatur fractura vel examinatur fragmentum, cum aliàs certe morietur æger ».

4. James, *Medicinal Dictionary*. London 1745, art. Spine. Emploie presque les mêmes termes que Heister. « If the spinal marrow is wounded, death follows inevitably. Though as it may seem cruel not to attempt to relief of one under these unhappy circumstances, the surgeon should lay the injured part bare by the knife, and elevate the fragments, which press upon the medulla, in a propper manner; or when they are quite loose, extract them in a propper manner; then let him cleanse the wound thorougly and apply balsamic medicines, using the napkin and scapulary. He must continue this until the wound heales or the patient dies. »

5. Chopart et Desault, *Traité des maladies chirurgicales et des opérations qui leur conviennent*, 1779, t. II, p. 6. « Leur traitement consiste à replacer es fragments sans efforts nuisibles, à inciser les parties profondément contuses ou irritées par des corps étrangers, et même à trépaner entre les apophyses épineuses et transverses, pour donner issue aux humeurs épanchées, relever ou extraire les pièces d'os qui blessent la moëlle épinière, et à combattre ou prévenir les accidents par les moyens indiqués ci-dessus ».

6. Plattner, *Institutiones chirurgicæ*, Lipsiæ, 1783, § 1264, t. II, p. 678. « Si processus totus perfractus labat, fere melius est, cutim contra incidi, et eum educi. »

7. B. Bell, *Cours complet de Chirurgie*, traduit de l'anglais sur la 4e et dernière édition, 1796, t. IV. p. 38. « Quand à la suite d'un coup porté sur

Delpech (1816) [1]. — Certainement la première opération appartient à Clyne (1814) : Avec la scie de Hey il enleva plusieurs arcs au niveau de la fracture vertébrale, et son malade mourut d'accidents septiques. Cette intervention, ainsi que quelques autres tentées sans succès encore les années suivantes, par Wickham (1819), Oldknow (1819), Tyrrell (1822), provoquèrent à la Société royale de chirurgie de Londres une polémique extrêmement violente : Ch. et J. Bell, B. Brodie, partisans de l'intervention, y furent traités de « têtes de bois » par Cooper [2], auprès de qui se rangèrent B. Bell, Tyrrell et South.

La victoire parut rester à ceux-ci. Pendant quarante ans, de 1824 à 1865 [3], nous ne trouvons plus que de rares essais, et les

une ou plusieurs vertèbres la moelle est comprimée et que l'on juge la compression être l'effet d'une fracture ou de l'enfoncement d'une portion de l'os, comme l'expérience apprend que la mort est alors inévitable, si on ne détruit la cause de la compression, il vaut certainement mieux tenter de relever l'os que d'abandonner le malade à une mort certaine. On a vu des symptômes de paralysie occasionnés par une balle de mousquet logée dans la substance d'une vertèbre, guérir par l'extraction de la balle. On pourrait, dans bien des cas, enlever avec la même facilité une portion d'os enfoncée. Il y a lieu de croire qu'il en résulterait souvent des effets aussi heureux.

1. Delpech, *Précis élémentaire des maladies réputées chirurgicales*, 1816, t. I, p. 231. « Quand bien même on reconnaîtrait les fractures du corps ou des lames postérieures des vertèbres, on ne pourrait entreprendre leur réduction, le moindre mouvement des fragments étant à craindre à cause de la moelle épinière. L'application du trépan sur les lames postérieures voisines de celles qui sont fracturées, moyen que l'on a proposé comme propre à faciliter une réduction très exacte, serait accompagné des plus grandes difficultés et n'offrirait ni sûreté ni avantage. »

2. Voici quelques exemples des aménités de cette discussion. — A. Cooper, *A Treatise on dislocations and on fractures of the joints*. London, 1823, p. 522. « If you could save one life in ten, aye, one in hundred, by such an operation, it is your duty to attempt it, notwithstanding any objections which some foolish persons may have urged against it.... Though I may not live long enough to see the operation frequently performed, I have no doubt that it will be occasionaly performed with success. There is no reason why it should not, and he who says that it ought not to be attempted, is a blockhead. » A quoi Ch. Bell, certainement plus modéré, répondait dans son volume : *Observations on Injuries of the Spine and of the thigh bone*. London, 1824, p. 19 : « We must submit to hear many strange proposals for the improvement of our profession in the present day from young men ambitions of notice, but that a man of Sir Astley's years and station should talk as he has done before students, and give them his autority for laying a patient upon his belly, and by incisions laying bare the bones of the Spine, breaking up these bones, and exposing the spinal marrow itself, exceeds all belief. »

3. Pendant cette longue période de silence, nous ne trouvons guère à citer que les travaux suivants, comme faisant mention de la trépanation rachidienne : Brodie, Pathological and Surgical observations relative to injuries of the spinal cord. *Medico-chirurgical transactions*, 1837, p. 118. — Malgaigne, *Traité des fractures et des luxations*, 1847-54, t. I, p. 425. « L'extraction ou la trépanation de l'arc vertébral se présente en dernier lieu comme une ressource tellement désespérée que je ne conseillerais à personne d'y recourir. Je dis désespérée, je devrais dire en même temps une ressource aveugle,

classiques paraissent considérer la trépanation rachidienne comme définitivement jugée.

Elle revint cependant à l'ordre du jour à la suite des trépanations expérimentales de Heine et des recherches de Brown-Séquard sur la régénération médullaire. Mac Donnell, en 1865, après avoir pris conseil de ce dernier[1], intervint dans un cas, eut un insuccès, et conclut cependant « que la trépanation rachidienne, quoique formidable, doit prendre place parmi les opérations légitimes de la chirurgie : sans assurer l'existence, elle offre dans certains cas des chances de conserver la vie bien plus que l'expectation. » L'année suivante, dans un second mémoire, Mac Donnell rapportait un nouveau fait, dû à Gordon; le résultat avait été heureux et c'était en réalité la première fois depuis Clyne; aussi ne tardèrent pas les interventions de Willett, Tyrrell, Maunder, Tillaux et plusieurs travaux critiques; le plus complet fut certainement celui de M. Félizet (1868)[2]. Malgré tout, les essais s'espacèrent encore et l'élan donné par Brown-Séquard s'arrêta complètement après le jugement sévère et qui parut sans appel, de Chedevergne (1869).

C'est pourquoi sans doute la trépanation dans les fractures fermées du rachis ne sollicita l'attention des chirurgiens antiseptiques que tard, après l'importante communication de Mac Even au congrès de Glasgow en 1888. Mais, presque aussitôt, les faits se multiplient[3]; en moins de quatre ans, plus de cent sont publiés,

car, jusqu'à présent du moins, elle a été toujours tentée au hasard et sans être suffisamment justifiée. » — Bodez, Observations de fractures de la colonne vertébrale, *Th. Paris*, 1861, n° 180, p. 46. « Ces résultats nous font penser avec M. le professeur Laugier que, sans prôner la trépanation, il ne faut pas la rejeter complètement, et que, dans certains cas désespérés, on peut sauver la vie du malade, lorsque la moelle n'est que comprimée, et que les déchirures ne sont pas trop considérables. »

1. Brown-Sequard, *Course of Lectures on the Physiology and Pathology of the Central Nervous System*, 1860, p. 244-260 : Application of some of the facts and views exposed in the preceding lectures, to the treatment of diseases. — Brown-Sequard, Trephining in cases of fracture of the Spine. *The Lancet*, 1863, t. I, p. 477.

2. On trouvera l'indication bibliographique de ces travaux dans nos statistiques. Voici quelques-uns qui n'y ont pas trouvé place : Rother, Ueber Frakturen der Wirbelsäule. *Inaug. Dissert.*, zu Halle, 1867. — Ashhurst, Injuries of the Spine. *Philadelphia*, 1867. « Considering the not infrequently favorable issue of these cases under expectant treatment, and in view of the fact that there is no well authenticated instance of complete recovery after its employement, we declare it to be an injustifiable operation. »

3. Jusqu'en 1859, les auteurs qui s'occupent de la question réunissent simplement quelques faits sans donner ce qu'on peut appeler une statistique. La première est de Hamilton, A Practical Treatise on fractures and dislocations, 1859, p. 151, qui réunit 19 cas, dont 2 (Roux et Heine) ne sont pas des cas de fracture. Hutchinson, Case of exsection of portions of the eight, ninth and

beaucoup américains ou anglais, d'autres en France, en Allemagne, en Italie. Des travaux d'ensemble, essayant de préciser les indications et de perfectionner le manuel opératoire, paraissent de tous les côtés. Parallèlement sont suscitées des études cliniques et anatomo-pathologiques destinées à résoudre les questions posées par les opérateurs : diagnostic d'intensité et de niveau des lésions médullaires, diagnostic des lésions de la queue de cheval. Enfin, consécration définitive, le traitement chirurgical des fractures fermées du rachis est discuté devant les congrès et les sociétés

tenth dorsal vertebræ, with a tabular summary of twenty cases in which operation has been made. *Transactions of the medical society of New-York*, 1861, p. 93-191, réunit 20 cas, dont les deux mêmes non valables. La statistique de Gunther, Lehre von den blutigen Operationen am Menschen, *Leipzig*, 1861, *IV Abtheilung*, *III Unterabtheil*, s. 47, comprend 17 cas, dont 3 (15, 16, 17) ne sont que des résections d'apophyses, et 2 (9 et 14) un même cas dédoublé, celui de Laugier. Bauer, Trepanation der Wirbelsäule *Inaugural Dissertation zu Leipzig*, en 1864, reproduit intégralement la statistique de Günther. Gurlt, Handbuch der Lehre von den Knochenbrüchen. *Hamburg*, 1862-65, II. *Theil*, p. 173, réunit 22 cas. Mac Donnell, Case of fracture of the spine, in which the operation of trephining was performed, with Observations *Dublin quaterly medical Journal*, 1865, t. II, p. 78, cite 26 cas, dont 2 ne sont pas des fractures (17, Mayer, mal de Pott; et 26, Heine, carie d'apophyse épineuse.) Félizet, Sur la trépanation du rachis dans les fractures des vertèbres avec compression de la moelle. *Archives générales de médecine*, 1865, t. II, p. 439, 572, 983, donne 25 cas dont 2 ne sont pas des lamnectomies pour fractures fermées (16, Mayer, 25, Heine), statistique reproduite, non modifiée, dans le travail de Chédevergne, Des fractures indirectes de la colonne dorso-lombaire, 1869, p. 181. Clark, On the Injuries of the Spine, *The Clinic*, t. VIII, 1875, p. 122, donne 38 cas. Werner, dans sa thèse Die Trepanation der Wirbelsäule bei Wirbelfracturen. *Inaug., Diss. zu Strassburg*, 1879 ne cite que 31 cas (y compris celui de Mayer non valable). Puis viennent les statistiques tout à fait récentes : Thornburn, *A contribution to the surgery of the Spinal cord*. 1889, p. 144 avec 61 cas (non valables : 16, Mayer; 22, Heine); notre statistique de la *Gazette des hôpitaux* : De la trépanation rachidienne, 13 et 16 sept. 90, avec 76 cas. Enfin, pour être complets, citons les chiffres donnés par Ollier qui dit (en note), *Traité des résections*, t. III, p. 841. « Notre interne, M. Chaintre, a fait un travail basé sur 53 cas » — et par Lloyd dont une étude a pour titre : « Lamnectomy : A Review of one hundred and three cases of spinal surgery. » *International Journal of medical Sciences* 1891, t. II, p. 25; ainsi que la statistique absolument tronquée de Paillard, Ueber Trepanation der Wirbelsäule. *Inaug. Dissert., zu Wurtzburg*, 1890, p. 22, qui, pour toutes les indications de la chirurgie rachidienne, ne trouve que 52 cas.

Citons en outre ici quelques travaux d'ensemble sans observations inédites et par conséquent ne pouvant prendre place dans notre statistique : I. Campbell, Surgery of the Spinal Cord, *Canada Lancet*, 1885, p. 259-261. Wiltrout, Brain and spinal Surgery, *Nortwestern Lancet, Saint-Paul, Minnesota*, 1889, p. 127. White, The Surgery of the Spine. *Annals of Surgery*, 1889, t. I, p. 1-39. Broca, La chirurgie du rachis, *Gazette hebdomadaire de médecine et de chirurgie*, 1890, p. 75, 76. White, The Surgery of the Spine. *The Therapeutic Gazette*, 1891, p. 656 (article tout à fait différent de celui précédemment cité du même auteur). Abbe, The present limitations of Spinal Surgery. *Canada Practitioner*, 1891, p. 101, 189.

savantes : *Association médicale britannique*, 9 août 1888; *Académie de chirurgie de Philadelphie*, 3 décembre 1889; *Académie de médecine de New-York*; 15 mai 1890; *Congrès international de Berlin*, 1890; *Société de médecine de Lyon*, 16 juin 1890; *Société de chirurgie de Paris*, 18 novembre 1891; *Académie de médecine*, 9 février 1892, etc.

En même temps la chirurgie rachidienne étendait son domaine.

Le mal de Pott, si fréquent, provoquait des tentatives de divers ordre. Peu nombreuses et sans retentissement avant 1888, elle sont, depuis, devenues singulièrement fréquentes. Les unes se sont adressées seulement aux os malades (méthode de Trèves pour la région lombaire, de Vincent pour la région dorsale, d'Auffret pour la cervicale); les autres aux accidents paralytiques si souvent constatés dans la tuberculose vertébrale. Les premières n'ont point donné trop de déceptions, mais pour les secondes, si l'enthousiasme fut prompt, la désillusion suivit de près, malgré le perfectionnement progressif des procédés opératoires : chez nombre d'opérés considérés et publiés comme guéris, on vit récidiver les accidents; on se rappela que presque toujours les paraplégies pottiques guérissent seules. Cependant Mac Even, Lane, Lloyd restent largement partisans de leur traitement chirurgical. Nous le sommes plus étroitement dans des cas choisis et rares que les cent observations de notre statistique et de nombreuses observations personnelles nous permettront peut-être de préciser[1].

Encore moins heureuses ont été les interventions pour tumeurs malignes des vertèbres. Depuis Lecat qui, après avoir enlevé des fongosités cancéreuses du dos, mit bien malgré lui la moelle à nu, jusqu'à Bardeleben, elles n'ont donné que des désastres et l'on peut espérer que leur histoire est close. Au contraire, les tumeurs des méninges sont et resteront l'une des plus belles conquêtes de la

1. Les statistiques d'interventions pour paraplégies pottiques sont rares. La première en date est celle de Thornburn, *Surgery of the Spinal Cord*, p. 164, avec 13 cas. Plus tard vient celle que nous avons publiée : Chirurgie rachidienne du mal de Pott. *Archives de médecine*, 1890, t. II, p. 444, 560, 676, avec 35 cas. Enfin, récemment Lloyd, Lamnectomy for Pott's paraplegia *Annals of Surgery*, 1892, t. II, p. 288 — 335, donne 75 cas dont 5 (1, Heine; 2, Holscher; 3, Dupuytren; 55, Podres; 56, Bœckel et non Borschel) ne sont pas des lamnectomies pour paraplégie pottique.

Quelques auteurs ont, sans expérience personnelle, jeté un coup d'œil sur la chirurgie rachidienne des paraplégies pottiques : De Isla, Tratamiento quirurgico del mal vertebral de Pott *Revista clinica de los Hospitales*, Madrid, 1889 t. I, p. 161 — 174. Figueira, Trephining of Spinal colum in Pott's disease. *Brooklyn medical Journal*, 1888, p. 673, — 676. Willard de Forest, Spinal caries. Operative treatment. Laminectomy or so called trephining of spine. *Philadelphia* 1889. br. in-8°.

chirurgie médullaire. Laissant de côté les cas préantiseptiques nous trouvons, en 1888, l'observation célèbre de Horsley, publiée dans un mémoire où l'auteur cherche à poser sur des bases solides le diagnostic de l'affection qu'il a si heureusement traitée. Depuis, quelques interventions également heureuses ont été publiées et dernièrement Oustaniol réunissait à nouveau les documents anatomo-pathologiques et cliniques de la question [1].

En dehors des opérations pour fractures, mal de Pott, tumeurs, dont nous venons d'esquisser l'historique, nous en rencontrerons çà et là de tentées pour les lésions rachidiennes ou médullaires les plus diverses. Presque toutes sont très récentes et chacune unique ou à peu près dans son genre. C'est tout ce que nous pouvons en dire ici.

En somme, de quelque lésion qu'il s'agisse, on peut dire que la chirurgie médullaire date d'hier. Il y a quelques années, le travail que nous avons entrepris eût été singulièrement court. Aujourd'hui, il ne se passe guère de semaine sans que des documents nouveaux sur les questions qu'il embrasse ne soient publiés; en trois ans le nombre des interventions a presque triplé. Enfin, la chirurgie rachidienne est posée comme question au prochain Congrès de chirurgie de Paris. C'est donc une question toute d'actualité.

1. C'est ici pour la première fois que sont faites des statistiques pour : *a*) interventions rachidiennes dans le mal de Pott sans paraplégie; *b*) interventions rachidiennes pour tumeurs; *c*) interventions rachidiennes pour causes diverses.

CHAPITRE II

CHIRURGIE OPÉRATOIRE

Malgré le grand nombre de travaux qu'a provoqués, ces années dernières, la chirurgie médullaire, les ressources opératoires qu'elle offre n'ont pas encore été l'objet d'une description d'ensemble. Nous allons la tenter. Ayant répété maintes fois sur le cadavre toutes les opérations et variantes proposées, nous indiquerons chemin faisant nos préférences; parfois nous avons modifié les pratiques courantes; enfin, quelques méthodes nous sont tout à fait personnelles : la suture de la moelle, l'attaque par le canal rachidien des corps vertébraux (celle-ci mise en pratique par nous six fois sur le vivant).

Nous étudierons successivement :

I. — La technique permettant d'arriver jusqu'à la face postérieure de la moelle.

II. — Les techniques permettant d'atteindre la face antérieure de la moelle :

A. Par le canal rachidien;

B. En contournant les faces latérales du rachis.

III. — Les opérations rachidiennes diverses.

Nous terminerons cette étude par quelques considérations sur le shock, le chloroforme, l'antisepsie et les soins post-opératoires en chirurgie rachidienne.

I

TECHNIQUE PERMETTANT D'ARRIVER JUSQU'A LA FACE POSTÉRIEURE DE LA MOELLE.

Trépanation rachidienne d'Horsley, Laminectomie de Lane, Lamnectomie de Lloyd [1], *Résection vertébrale pénétrante d'Ollier, Rachitomie de Davies-Colley.*

La lamnectomie ou résection des arcs vertébraux, mise en pratique dès les premières tentatives de chirurgie médullaire, décrite avec le plus grand soin par Horsley, comprend deux temps principaux : *a*) mise à nu des arcs; *b*) ouverture du canal rachidien; et un troisième qui, tenté pour la première fois par Rogers en 1834, puis abandonné pendant près de cinquante ans, devient aujourd'hui l'habituel complément des deux premiers : *c*) l'incision de la dure-mère, permettant de traiter directement les lésions intradurales et médullaires.

A. — Mise a nu des arcs vertébraux.

L'incision cutanée permettant d'arriver sur les arcs a été différemment tracée par les opérateurs : M. Ollier fait une incision longitudinale paraépineuse; Thornburn, Abbe, complètent l'incision para-épineuse par deux incisions perpendiculaires partant de ses extrémités; Jones, Delorme emploient deux incisions longitudinales réunies par une transversale, faisant en somme un H. Les incisions de Smith forment en I, celles de M. Tillaux un ⊨, celles

1. Lloyd, *Lamnectomy* : A Review of one hundred and three cases of spinal surgery, *The American Journal of medical Sciences*, 1891, t. II, p. 25, dit avec raison : « Je préfère soit résection des arcs, soit lamnectomy de λαμνη, lame, εκτεμνω, je coupe, à laminectomie, mot dérivé à la fois du latin et du grec. »

de Demons et Duncan, un U, comprenant dans sa concavité la saillie gibbeuse; d'autres ont fait une incision cruciale. L'incision longitudinale médiane, très longue (fig. 1), de 12 à 15 centimètres au moins, est, croyons-nous, toujours suffisante pour mettre à nu ce qu'on veut. Elle n'exige qu'une précaution : bien fixer la peau dont le glissement sur les apophyses épineuses est facilité, dans le mal de

Fig. 1. — Cicatrice d'incision médiane longitudinale : cas de Horsley, ablation de fibrome des méninges.

Pott au moins, par la présence de bourses séreuses sous-cutanées.

L'incision cutanée faite, et pour dégager l'arc du tissu musculo-aponévrotique remplissant les gouttières, Demons, avec son incision en U, décolle un épais lambeau de même forme; Jones, Delorme, avec l'incision en H, relèvent un volet supérieur, abaissent un volet inférieur. Avec l'incision médiane longitudinale, on incise au bistouri, à droite et à gauche du sommet des apophyses épineuses, la très forte aponévrose superficielle, puis on décolle, au bistouri ou à la rugine, les muscles des faces latérales des apophyses, et de

la face postérieure des lames. Lorsqu'on aura poussé le décollement jusqu'aux apophyses articulaires et transverses, et là sectionné les très fortes attaches tendineuses qui fixent les muscles des gouttières, les bords de la plaie s'écarteront d'eux-mêmes, très largement : Sectionner transversalement l'aponévrose superficielle

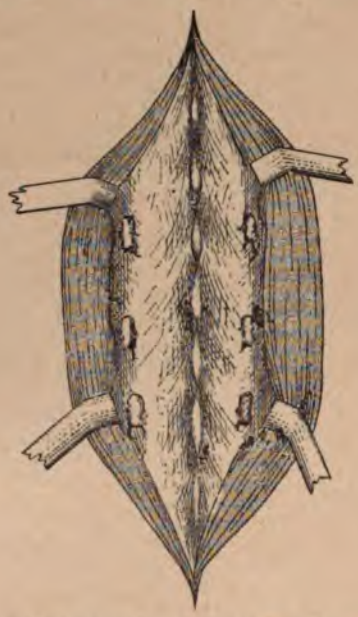

Fig. 2. — Lamnectomie, 1er temps : les parties molles sus-vertébrales sont reclinées (l'écarteur de l'auteur n'a pas été placé sur ce dessin, il aurait caché en grande partie les bords de la plaie).

et les muscles, comme le conseille et le fait Horsley, nous paraît donc ordinairement inutile (fig. 2).

B. — Ouverture du canal rachidien.

L'incision et le décollement des muscles provoquent un écoulement sanguin veineux assez abondant, surtout à la nuque. On devra, par une compression large et patiente, facilement faite avec nos écarteurs spéciaux à valve pleine doublée pour la circonstance d'une épaisse couche de coton hydrophile (fig. 3), l'arrêter complètement avant de commencer l'attaque des os. Celle-ci, du reste, va donner une nouvelle hémorragie venant des plexus du tissu spongieux et de quelques artérioles : hémorragie sans aucun intérêt aux régions lombaire et dorsale; redoutable parfois à la

nuque, puisque la mort, opératoire ou post-opératoire, a été trois fois au moins la conséquence d'une lésion de l'artère vertébrale.

Il est pénible et long, parfois difficile, surtout chez l'adulte d'amorcer l'ouverture du canal, il est simple et facile, au contraire, de l'agrandir.

Mac Donnell, Laugier, Horsley, perforent les arcs au trépan. « On coupe d'abord à sa base, dit Horsley, l'apophyse épineuse de

Fig. 3. — Ecarteur hémostatique pour lamnectomie : les dimensions de la valve sont pour les opérations sur la nuque, de 12-10; pour les opérations sur la région dorsale, de 12-7.

l'arc à enlever avec une forte pince coupante. On a dès lors devant soi une surface plane, irrégulière, où peut s'appliquer la couronne : elle aura presque le diamètre du canal médullaire, naturellement

Fig. 4. — Spinal rongeur forceps de Hopkins.

variable avec la force et l'âge du patient. » L'orifice ainsi produit, regardé comme suffisant par Mac Donnell et Laugier, est agrandi par Horsley à la gouge et au maillet.

Page, Weiss, Bazy, Reynier et d'autres emploient ces derniers instruments dès le début de l'opération. Knox s'est servi du ciseau de Mac Even.

Tyrrell, Holscher, Rogers, Hutchinson, Willard, Stemen sciaient à droite et à gauche les arcs avec la scie de Hey. Pinkerton, Pilcher, Manley, White les sectionnent à la pince coupante, Hopkins [1] avec un instrument assez analogue à un sécateur (fig. 4).

1. Hopkins, Spinal rongeur forceps, *Medical News*, 1891, t. I, p. 312. « Cet

Nous pensons avec M. Nicaise [1] que la pince emporte-pièce *à un*

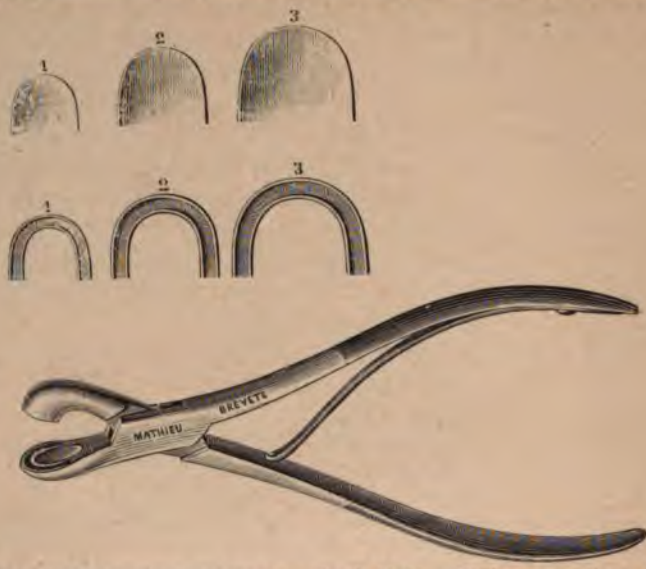

Fig. 5. — Pince emporte-pièce à un mors plat de Mathieu. Différentes grandeurs du mors et de la pièce coupante.

instrument est destiné à ouvrir le rachis entre les apophyses épineuses et transverses. L'instrument consiste en une branche supérieure coupante et une inférieure en machoire. La branche supérieure a sur sa marge inférieure un double tranchant de 1/8 de pouce de large et une ouverture qui permet aux éclats de passer. La branche inférieure pénètre entre les bords de la supérieure de 1/16 de pouce, et sectionne aussi bien les tissus fibreux que les os. La branche inférieure s'amincit en avant pour pénétrer sans difficulté et présente un cran permettant de juger exactement de sa position. L'instrument est dans son ensemble en forme d'S, la partie active étant parallèle au manche. La forme de ceux-ci donne aux doigts une prise solide. Avec mon instrument, j'ai pu, en 7 minutes, couper à droite et à gauche 8 arcs, sans difficulté. »

1. Nicaise, Société de chirurgie, 18 novembre 1891. *Bulletins et mémoires*, 1891, p. 680. M. Nélaton ajoute (*id.*, p. 683) : « Il y a dans l'arsenal de mon père un

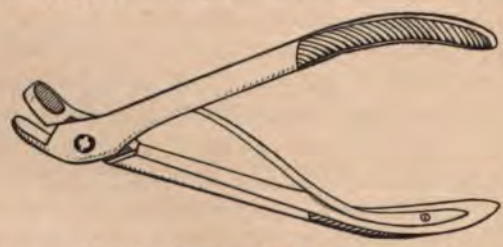

Fig. 6. — Pince emporte-pièce de Keen.

modèle de pince analogue à celui-ci, mais avec une petite modification qui n'est pas inutile : c'est un orifice par où s'échappent les débris osseux ». Disons

mors plat et sans rebord saillant de Mathieu [1] (fig. 5), a sur tous les instruments précités de réels avantages (qui deviennent particulièrement appréciables lorsqu'on s'attaque à des arcs synostosés par ancienne carie ou fracture) : — *a*) elle agit sous les yeux, sans risque de blesser la dure-mère que les dents de la scie pourraient facilement érailler ou la pointe du trépan perforer; sans refouler la moelle puisqu'on introduit entre l'os et la dure-mère une branche d'instrument plate, et peu épaisse; sans lui imprimer de secousses puisque la branche plate introduite entre la dure-mère et l'os est une branche morte, non coupante et non mobile. Or ces secousses qui, chez un malade de Page, déterminaient à chaque coup de maillet des contractions cloniques des jambes, doivent être autant que possible évitées, car elles provoquent une véritable commotion spinale qui peut être le point de départ d'une nécrose directe (Schmaus) ou indirecte par hémorragies (expériences personnelles) des éléments nerveux [2]; — *b*). Elle fait une ouverture osseuse régulière, à

en outre que le *Cranial Hopkins rongeur forceps* recommandé par KEEN, *Reference Handbook of the medical sciences*, vol. VIII, fig. 4868, p. 210, art. CRANIAL SURGERY, paraît identique à l'instrument Mathieu. L'utile coudure de la partie coupante, par rapport au manche, appartient à Weir.

Nous devons enfin signaler un autre instrument, imaginé par KEEN, et dont il dit : « In a recent case of spinal lamnectomy, I used the same forceps to remove the vertebral laminoe, and I found them for superior to any of the other instruments I have on hand ». C'est une pince emporte-pièce dont le dessin ci-joint (fig. 6) suffit pour reconnaître les particularités.

1. N° 300 du catalogue 1891. — Nous insistons sur ce que la pince *à un mors absolument plat* est la seule bonne pour la lamnectomie. Cette pince était le modèle primitif construit par Mathieu; mais il l'a en 1892 modifié en ajoutant un rebord qui rend l'instrument peut-être plus solide, mais en tout cas impropre à l'usage pour lequel nous l'avons proposé.

M. Mathieu est depuis mars 1893, revenu, sur notre demande, à son modèle primitif.

M. Llobet, de Buenos-Ayres, ayant entre les mains la pince emporte-pièce *à rebord saillant* s'en est fait faire une « con una de sus ramas completamente plana » : Il retrouvait ainsi l'instrument d'abord construit, et qu'il ne connaissait pas.

2. NOTE SUR L'ANATOMIE PATHOLOGIQUE DE LA COMMOTION SPINALE. — Il faut en effet éviter avec le plus grand soin les commotions spinales qui peuvent, à elles seules, provoquer des lésions graves des éléments nerveux.

SCHMAUS, Beïträge zur pathologischen Anatomie des Rückermarkserschütterung. *Virchows Archiv.*, t. CXXII, p. 326 et 470, 1890) a fait à ce sujet une étude expérimentale des plus intéressantes. Il suspendait des lapins et des cobayes et leur appliquait le long du dos, une planchette de 2 centimètres de large, destinée à éviter les plaies par l'instrument contondant. Chez 14 lapins, il fallut de 8 à 15 coups pour produire des effets marqués : crampes des extrémités inférieures, rarement des supérieures, puis parésie des membres inférieurs. Lorsque les coups avaient été suffisamment violents, la parésie, dès les premiers jours, augmentait en intensité, puis était suivie, vers la deuxième semaine, d'une atrophie des membres postérieurs.

Les lésions histologiques sont, d'après Schmaus :

1° Nécrose simple d'une partie des éléments nerveux, amenant leur dispa-

bords bien unis, qui ne blesseront point par leurs irrégularités la moelle ou les méninges. — *c*) Elle fait cette ouverture très rapide-

rition progressive, avec intégrité de la névroglie, qui, secondairement, peut s'hypertrophier. C'est ce qui se passe dans la dégénérescence des cordons;

2° Nécrose des éléments nerveux avec destruction de la substance de soutènement. C'est ce qui se passe aux points les plus gravement atteints, soit sous forme de lésion transverse totale, soit sous forme de foyers circonscrits aboutissant à des dispositions lacunaires très analogues à celles des ramollissements emboliques;

3° Pseudo-gliomes traumatiques provoquant ultérieurement de la syringomyélie par atrophie du tissu gliomateux.

Schmaus a pu deux fois sur l'homme étudier les lésions de la commotion médullaire sans fracture vertébrale.

Dans le premier cas (voir également pour ce cas Weber, Ein Beitrag zur Casuistik der Rückenmarkserschütterung. *I. D. München*, 1889), datant de 14 jours, il y avait ramollissement de la moelle à la région dorsale inférieure avec nécrose des cellules nerveuses, des tubes nerveux, et hypertrophie de la névroglie. Au-dessous, cellules nerveuses et tubes œdématiés. Nulle part il n'y avait trace d'hémorragie. Il s'agissait donc d'une nécrose directe des éléments nerveux. — Le second cas observé par Schmaus (Zur Casuistik und pathologischen Anatomie der Rückenmarkserschütterung. *Archiv f. klinische Chirurgie*, 42 Bd, p. 112-123, 1891), était moins net, et les parties dégénérées étaient infiltrées de globules sanguins de sorte qu'on peut se demander si les hémorragies n'ont pas été la conséquence directe du traumatisme et la cause du ramollissement. « Il est vrai, dit Schmaus, que ces hémorragies peuvent aussi avoir été causées par ramollissement, dès lors être plus récentes que le traumatisme. Or, dans notre cas, les globules sont moins altérés qu'ils ne seraient après une extravasation datant de 12 jours, époque à laquelle remontait l'accident; d'autre part, l'éparpillement des globules sur les coupes paraissait plutôt résulter de leur diffusion par désorganisation des parois vasculaires que d'hémorragies traumatiques localisées. »

Ce fait nous a fait douter que la théorie de Schmaus — nécrose directe des éléments nerveux par la commotion — fût vraie pour tous les cas. Il suffisait pour s'en assurer, de tuer, dès après le traumatisme, un animal commotionné par le procédé de Schmaus. C'est ce que nous avons fait et nous avons été assez heureux, après deux expériences ne nous ayant montré dans le tissu nerveux que des hémorragies capillaires très minimes, d'avoir, dans un troisième cas où, à la suite de dix coups de maillet, les extrémités postérieures avaient été complètement paralysées, sur les coupes portant au niveau traumatisé de la moelle, une véritable inondation du tissu nerveux par les globules sanguins extravasés.

Ces trois expériences, faites sur des lapins, nous prouvaient que si la théorie de Schmaus est vraie, elle ne l'est pas toujours, et qu'à côté de la traumatisation directe des éléments nerveux, il faut faire place aux hémorragies comme agents d'altération médullaire dans les commotions spinales sans fracture vertébrale.

Dans des cas de ce genre, ces hémorragies ont du reste été notées, chez l'homme, par plusieurs auteurs : Gull, Concussion of the cord in the cervical region from direct violence, ecchymosis into posterior horn of gray matter of left side also into anterior horn on right side and into the posterior columns, loss of sensation immediately after the accident, followed by hyperæsthesia; paralysis of legs, left arm, and sphincters; death thirty four hours from the accident. *Guys Hosp. Rep. London*, 1858, t. IV, p. 191. — Bastian. On a case of concussion lesion with extensive secondary degenerations of the spinal cord, followed by general muscular atrophy. *Medico-Chirurgical*

ment, en trois ou quatre minutes, large et longue, c'est-à-dire transversalement jusqu'aux ganglions intervertébraux, et sur une hauteur de trois ou quatre arcs.

Une telle rapidité d'action est précieuse, car, le plus souvent, pour mener à bien l'opération, il faut faire une résection très étendue. Kraske, Demons, Mac Burney, à l'autopsie de malades opérés pour mal de Pott, ont regretté de l'avoir faite trop restreinte : ils n'avaient mis à découvert et enlevé qu'une partie des

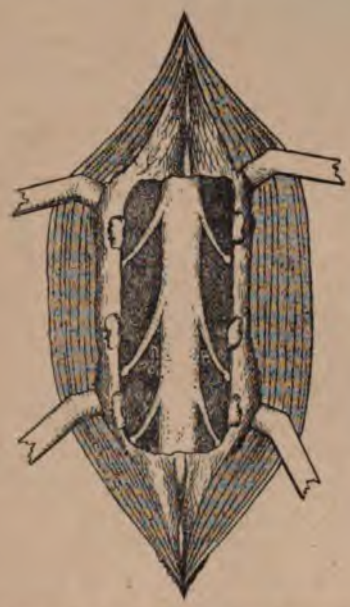

Fig. 7. — Lamnectomie, 2e temps ; le canal vertébral est ouvert.

fongosités. Horsley raconte que dans un cas — sa première opération rachidienne — il avait enlevé quatre arcs sans rien trouver; ce n'est qu'après de longues hésitations qu'il en réséqua un cinquième : une tumeur des méninges fut trouvée, enlevée, et le malade guérit. Ajoutons que, dans les cas de ce genre où la lésion n'est pas de suite découverte, une exploration de l'espace rétro-méningé avec une sonde, en haut et en bas, peut être d'une réelle

Transactions London, 1867, t. I, p. 499, 542, 3 pl. De même, dans un cas de lamnectomie pour mal de Pott, très traumatisante et suivie de mort rapide, White, in J. White and Dercum, Two cases of spinal Surgery. *Annals of Surgery*, 1890, t. I, p. 424.

utilité. Nous n'avons jamais eu occasion de l'employer. Il va d'autre part de soi, qu'une résection portant sur un seul arc peut être suffisante, si le diagnostic de niveau de la lésion a été bien fait, et si elle est limitée; à la région cervicale, l'ablation d'une lame a même suffi à M. Bazy pour enlever un kyste situé sur la partie latérale droite du fourreau méningé. Mais, loin de dire avec Oustaniol qu'une ouverture aussi minime sera le plus souvent suffisante, nous dirons bien plus volontiers que se sont réunies là des circonstances exceptionnelles et que la règle chirurgicale doit être : ouverture osseuse grande, et même très grande, longue et large (fig. 7).

Dans certains cas, une ouverture rachidienne unique si longue soit-elle ne peut suffire pour mettre à nu dans toute son étendue, la lésion. Il en serait ainsi dans certains cas de péri-méningite suppurée, où existe, autour de la dure-mère, sur une hauteur considérable une nappe de pus. On devrait alors, croyons-nous, faire deux orifices rachidiens à deux niveaux différents, si c'est possible aux limites supérieure et inférieure de la lésion, puis de l'un à l'autre laver et drainer, pour entraîner péniblement le pus très concret, retenu dans les mailles du tissu cellulo-graisseux péri-méningé.

Ces faits sont exceptionnels. En règle, ce ne sont pas des ouvertures multiples c'est une ouverture longue qu'il faut. Mais, avec ces longues ouvertures il est utile de chercher la restauration de la paroi rachidienne postérieure, paroi de protection et soutien.

Pour arriver à ce résultat, trois méthodes sont possibles :

1° *La réimplantation de rondelles de trépan, de fragments d'arcs ou de lames entières enlevées.* Cette méthode, qui n'a jamais été employée pour le rachis, nous paraît y présenter des difficultés particulières, inhérentes à la petitesse et à l'irrégularité des fragments dont on pourrait se servir. De plus, physiologiquement, elle ne paraît pas avoir donné les résultats qu'on en attendait. Au crâne, par exemple, il semble, d'après les recherches les plus récentes, que l'os réimplanté agisse simplement comme un corps étranger, et s'enkyste dans une cicatrice conjonctive ou se résorbe peu à peu; et cependant les conditions sont là beaucoup plus favorables qu'au rachis ou le fragment réimplanté ne pourrait en aucune façon se trouver en contact avec une surface de section osseuse fraîche avec laquelle il pût se réunir.

2° *Les lambeaux ostéo-plastiques basés sur le même principe*

que le lambeau si fructueusement employé au crâne par Wagner. Mais au rachis, la taille de ces lambeaux serait laborieuse, brutale et traumatisante pour la moelle. On s'en convaincra sans peine en jetant un coup d'œil sur les deux techniques suivantes proposées par Dawbarn (1889) et Urban (1892).

« L'incision que j'emploie dit Dawbarn est l'incision en H; deux branches verticales de chaque côté de la ligne des apophyses, et une transversale les réunissant, soit au-dessus, soit au-dessous de leur milieu (fig. 8). Les incisions verticales, de la surface à la pro-

Fig. 8. — Cicatrice de l'incision en H dans le procédé de Dawbarn (d'après un dessin de Dawbarn).

fondeur, obliquent un peu vers la ligne médiane, de manière à permettre, sans réclinaison trop violente des muscles, la section à la scie de Hey des lames; du reste des écarteurs larges et plats sont indispensables.

« Le trait de scie doit se diriger de dehors en dedans, sans quoi l'on n'ouvrirait pas le canal, mais se perdrait dans les corps vertébraux. Cette obliquité empêche aussi, lorsqu'on réapplique les lambeaux, la compression de la moelle par les segments osseux.

« L'incision transversale se fera entre deux arcs, obliquement de bas en haut.

« On a dès lors deux longs lambeaux comprenant les os recouverts de leurs muscles et de la peau, c'est-à-dire ayant conservé toutes leurs connexions vasculaires. Ces lambeaux ne sont pas rabattus directement en haut pour le supérieur, en bas pour l'inférieur, ce

que rendraient impossible les apophyses épineuses, mais un peu de côté.

« La suture au fil d'argent des arcs terminaux fixera solidement les lambeaux remis à leur place. »

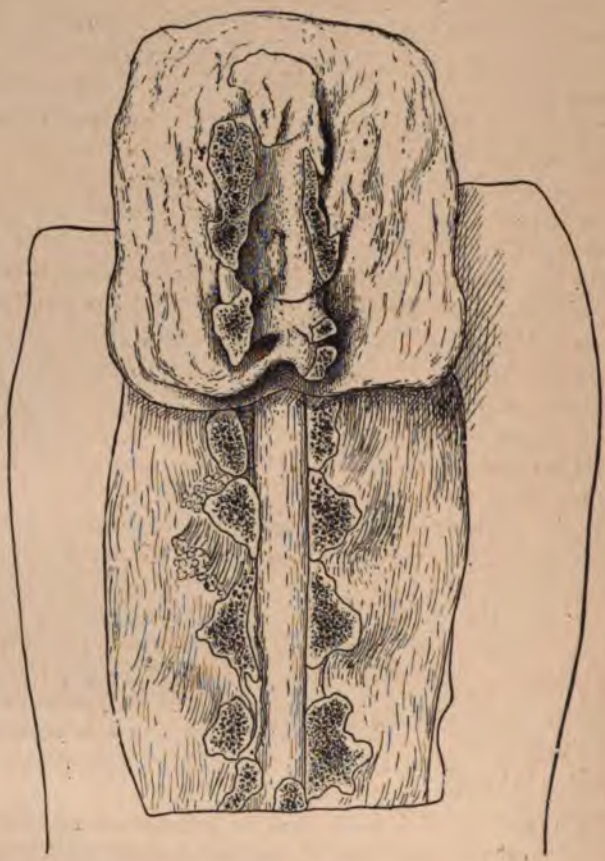

Fig. 9. — Procédé d'Urban; lambeau ostéoplastique en U (d'après une planche d'Urban).

Le 11 juin 1892, Urban proposait au Congrès de chirurgie allemand un autre procédé « ostéoplastique » qui donne, dit-il, un jour particulièrement large sur le canal rachidien et son contenu. « On fait tout d'abord deux incisions parallèles à la ligne des apophyses épineuses, et placées à 3 centimètres de cette ligne. A trois ou quatre hauteurs de vertèbre au-dessus ou au-dessous du siège du mal, ces deux incisions seront réunies par une troisième trans-

versale, passant entre deux apophyses épineuses. Les incisions conduisent à travers les parties molles jusqu'aux apophyses transverses et jusqu'à un arc.

« Les arcs sont alors sectionnés au niveau de leurs attaches aux corps vertébraux. Seul, le premier coupé l'est tout près de l'apophyse épineuse car il est, à ce moment de l'opération, facile de blesser la moelle ou les racines. Les arcs restent largement adhérents au lambeau (fig. 9). Chacun sera successivement, avant d'attaquer le suivant, soulevé complètement avec une pince à os ou un élévateur, de manière à bien avoir toujours sous les yeux le champ opératoire. Le lambeau ostéo-musculaire est relevé, et si c'est nécessaire, ce qui est rare, immobilisé par un point de suture... L'intervention terminée du côté de la moelle et de la lésion osseuse, le lambeau est rabattu et fixé.

« Dans les résections portant sur les vertèbres lombaires et sur les trois dernières dorsales, on fera de préférence porter l'incision transversale au dessous de la lésion; au dessus, s'il s'agit des vertèbres cervicales ou des neuf premières dorsales, dont les apophyses se recouvrent du haut en bas.

« A la région lombaire, on se servira de préférence du ciseau; au cou et au thorax de la scie à chaîne. Après ouverture du canal, on la conduit à travers l'espace intervertébral le plus proche et l'on scie. Au niveau des parties malades, le passage de l'instrument ne sera pas toujours possible, et l'on devra recourir au ciseau. »

3° *La conservation du périoste* nous semble bien supérieure aux deux précédents procédés : réimplantation des fragments osseux et lambeaux ostéoplastiques. Il y a longtemps qu'elle a fait ses preuves [1]. Nunneley en 1869, Dupuy en 1870, Ollier bien des fois, ont obtenu avec elle surtout chez les jeunes animaux, une paroi

1. NOTE SUR LA VALEUR OSTÉOGÈNE DU PÉRIOSTE VERTÉBRAL. — Le périoste vertébral est si peu adhérent parfois que même sans avoir fait de tentative pour le conserver, on peut obtenir une réparation osseuse complète. Témoin, la pièce « de reproduction des arcs de trois vertèbres » présentée par Nunneley au congrès de Ledds en 1869, et due à Brown-Sequard. Témoin encore les deux pièces présentées par Dupuy à la Société biologique en 1870 (Dupuy et Brown-Sequard, Reproduction du tissu osseux du crâne et du canal rachidien. *Comptes rendus des séances et mémoires de la Société biologique*, 5e série, t. II, pt. 1, p. 144, 1870), et la note ultérieure de cet auteur. (Dupuy, On the reproduction of pieces of vertebræ after resection. *Archives of scientific and practical medecine New-York*, 1873, p. 34) : « J'ai bien des fois, dit-il, observé la reproduction d'arcs chez des chats et des pigeons; jamais on n'a de pièces analogues à celles extirpées, mais une coque osseuse unissant la vertèbre au-dessus et celle au-dessous de l'extirpa-

rachidienne postérieure presque continue. Sur cinq enfants, à qui nous avions fait des résections sous-périostées très étendues, le même résultat a été très manifeste : sur trois d'entre eux, le palper, dès le second mois après l'opération, rencontrait un toit osseux solide, résistant; sur les deux autres, à l'autopsie, nous avons trouvé une coque osseuse, régulière, résistante, de plus de deux millimètres d'épaisseur se confondant par sa paroi externe avec le tissu conjonctif cicatriciel, par sa paroi interne ne présentant que des adhérences minimes et longues avec la dure-mère, par ses bords se continuant avec ceux de l'orifice rachidien opératoire. Chez un adulte, opéré pour fracture et mort six mois après, nous avons constaté une aussi parfaite restauration.

La résection sous-périostée, comme résultat, est donc tout à fait satisfante; ajoutons qu'elle permet l'emploi de la pince emporte-pièce, dont nous avons démontré les grands avantages pour éviter

tion. L'épaisseur de cette coque est ordinairement plus grande que celle des os extirpés; la face interne du canal est complètement osseuse, et sa lumière plus large. La dure-mère est fréquemment adhérente à l'os nouveau. Chez les jeunes animaux, deux mois suffisent pour obtenir ce résultat. La reproduction est plus rapide chez les chats que chez les chiens et les pigeons. »

Dans son récent volume, *Traité des résections* (t. III, p. 837), M. Ollier dit : « Les larges brèches vertébrales se réparent ou du moins paraissent devoir se réparer facilement, si l'on en juge d'après les expériences sur les animaux; mais nous n'avons pas d'autopsie sur l'homme à apporter pour la démonstration du fait. Chez les jeunes animaux, après une résection des lames faite régulièrement par la méthode sous-périostée, le canal rachidien se referme, et sa paroi postérieure se réossifie même avec une telle abondance, qu'il se reforme un canal osseux presque continu. Tout s'ossifie : périoste et ligaments, et la colonne s'ankylose plus ou moins. Chez certains sujets, même par cela seul que le périoste est beaucoup plus adhérent aux parties molles périphériques qu'à l'os sous-jacent dans la période de croissance, on constate cette ossification exubérante sans qu'on ait pris le moindre souci de faire une résection sous-périostée. Nous avons dans notre collection une belle pièce de ce genre que nous devons à M. Brown-Séquard. Chez l'homme adulte il est probable qu'on n'observera pas la reconstitution des lames à un degré suffisant pour clore le canal rachidien par une paroi complètement rigide. Ce sera là du reste un résultat heureux, car on sera ainsi à l'abri du retour de la compression, dans les cas où la moelle, pressée par une saillie des corps vertébraux, ne peut trouver qu'en arrière la place qui lui manque. Les saillies des apophyses épineuses et transverses peuvent se reconstituer en partie, mais avec une forme différente, déterminée par les tractions que les muscles qui s'y insèrent exercent sur ces apophyses. Si le périoste a été conservé, l'ossification nouvelle se présente sous la forme de prolongements apophysaires inclinés dans la direction des contractions musculaires. » M. Ollier, on le voit, signale un desideratum : l'absence de pièces d'autopsie. Or nous avons chez deux enfants et chez un adulte, à qui avaient été faites des résections sous-périostées, constaté la réfection d'une paroi postérieure osseuse laissant au canal son calibre, adhérente aux bords de l'orifice osseux, ne tenant à la dure-mère que par quelques fins et longs tractus de tissu conjonctif. La preuve est donc complète.

les secousses médullaires et que de plus elle est très simple en pratique : son application n'a pas en effet besoin d'être bien rigoureuse pour donner une paroi complète et solide.

Voici cependant la description idéale donnée par M. Ollier, d'une « résection vertébrale pénétrante sous-périostée » ; M. Ollier préfère l'incision para-épineuse ; avec une autre, en particulier avec l'incision médiane, de minimes modifications au manuel opératoire, modifications sur lesquelles il est inutile d'insister, seraient seules nécessaires : « Tout en suivant sensiblement la ligne médiane, dit M. Ollier, l'incision doit être latérale par rapport à la ligne des apophyses épineuses, afin de dénuder franchement d'un côté et de rejeter de l'autre, avec les revêtements périostique et ligamenteux (ligaments sur-épineux) tous les tissus fibreux et même musculaires qui lient les apophyses épineuses entre elles, et qui serviront plus tard à reconstituer la structure de la région. On dénude ainsi les apophyses et les lames qu'on met à découvert jusqu'aux apophyses transverses et au delà, si l'on veut en même temps faire porter la résection sur les côtes correspondantes. L'incision des parties molles ayant été faite sur un des côtés de la ligne des apophyses épineuses, le long du ligament sur-épineux, on rejette du côté opposé ce ligament et le périoste qui recouvre l'extrémité libre des apophyses. On détache ces tissus fibreux avec un bistouri, si l'on ne veut pas conserver tout le revêtement fibreux, et avec un détache-tendon bien tranchant, si l'on tient à faire reconstituer la région dans toute sa solidité. On contourne ainsi avec le détache-tendon la saillie des apophyses, et l'on rejette de l'autre côté toute la masse des tissus fibreux sur et inter-épineux avec les masses musculaires. Cette corde fibreuse sur-épineuse se continuant avec l'aponévrose de la masse sacro-lombaire sera très utile pour la solidité de la colonne et pour l'insertion des muscles. On peut même, en dénudant les bords des apophyses épineuses, détacher tous les tissus inter-épineux (muscles et ligaments) de manière à conserver absolument tout l'appareil ligamenteux de la colonne vertébrale, si on le juge convenable. Les vertèbres se voient alors à nu au fond de la plaie, complètement dépouillées. En opérant de cette manière, on peut aussi conserver les ligaments jaunes qu'on sépare avec le détache-tendon, avant de faire la section des arcs. Le périoste de la face antérieure des lames est tellement mince qu'on ne peut songer à le détacher. Il est réduit à une lamelle d'une ténuité extrême. En résumé, en se servant du détache-tendon, on peut conserver toutes les parties fibreuses du canal, presque toutes au

moins, et préparer de cette manière la reconstitution d'une couche résistante, ostéo-fibreuse, qui protègera la moelle contre les pressions extérieures. »

En somme, le procédé de lamnectomie que nous préférons est : la résection sous-périostée parcellaire, faite à la pince emporte-pièce.

C. — Ouverture de la dure-mère.

Après ouverture rachidienne faite, extraction des esquilles ou séquestres, caillots, tumeurs, pus situés en dehors de la dure-mère, le chirurgien, jusqu'à ces dernières années, considérait sa tâche comme terminée. Aujourd'hui, tout au contraire, on regarde l'incision de la dure-mère permettant l'exploration et le traitement des lésions intradurales comme le complément habituel, indispensable même, de l'intervention. M. Horsley, qui dans une lettre (12 octobre 1891) a bien voulu nous donner d'intéressants détails sur sa technique actuelle, conseille vivement dans tous les cas d'ouvrir la dure-mère. Nous pensons que, sans être taxé de timidité opératoire, on peut faire à cette règle certaines réserves : lors de periméningite tuberculeuse, l'exploration de l'espace intradural est inutile à moins qu'il n'y ait coexistence de tuberculose pie-mérienne, et peut même causer une infection tuberculeuse méningée; témoin une observation de Schede : pendant l'opération, la dure-mère avait été en plusieurs endroits déchirée; à l'autopsie, plusieurs mois après, on trouva au même niveau : de l'arachnoïdite et de la tuberculose de la pie-mère. Lors de tumeur extradurale, l'exploration intradurale est également inutile; lors de traumatisme, elle est presque toujours indiquée.

Il existe du reste, nos observations et quelques faits de nos statistiques le démontrent, un signe, valable au moins pour le mal de Pott et les fractures, et qui permet d'affirmer l'intégrité du contenu méningé : ce sont les battements très nets, sous la dépendance du pouls et de la respiration, que le fourreau dural présente. Leur absence sur une certaine étendue, ou au-dessous d'un certain niveau indique une tuberculose intra-méningée, une virole d'adhérences méningo-médullaires interrompant la circulation du liquide céphalo-rachidien. Ils manquent également, il est vrai, au moment où l'on ouvre le rachis lorsque le fourreau avait été comprimé de dehors en dedans soit par les arcs, soit par un corps vertébral, des fongosités, une tumeur extraméningée, mais reviennent quelques minutes après la suppression de l'agent compresseur. S'ils ne

reparaissent pas, c'est qu'en outre de la compression existent des lésions intra-méningées qu'il est utile d'explorer.

Lorsqu'on aura jugé nécessaire d'inciser la dure-mère, il faut préalablement la débarrasser d'une couche plus ou moins épaisse de tissu cellulo-adipeux qui la voile. Cette couche, chez l'adulte, est formée de flocons transparents comblant les mailles du plexus veineux rétro-méningé dont l'importance nous a paru singulièrement exagérée par les auteurs; chez l'enfant, où les veines sont encore moins volumineuses, elle prend l'aspect et la consistance de la graisse ordinaire. Lors de fracture, la couche cellulo-adipeuse est ordinairement envahie par un extravasat sanguin, résultant de la rupture de quelques veines. Dans le mal de Pott, lorsqu'existe une compression antéro-postérieure énergique accolant le fourreau méningé aux arcs, elle est sans doute refoulée en haut et en bas à cause de son extrême fluidité : en tout cas, elle disparaît au niveau de la compression. Plus tard, lorsque les fongosités se sont transformées en tissu cicatriciel, deux cas peuvent se présenter : ou bien elles étaient restées à la période active de l'affection, limitées à la région antérieure, et lors de leur rétraction scléreuse ont fixé à la face postérieure des corps vertébraux le fourreau méningé : Entre celui-ci et les arcs se forme ainsi un vaste espace que vient remplir à nouveau du tissu graisseux, même plus abondant que dans un canal vertébral normal. Nous avons constaté ce fait trois fois et en particulier sur une pièce à nous montrée par notre collègue Chrétien, et où l'épaisseur de la couche adipeuse rétro-méningée à la région dorsale moyenne était de plus de 1 centimètre. Chez d'autres malades, les fongosités au lieu de rester limitées à la région antérieure font le tour des méninges, formant une virole complète qui, de virole fongueuse, devient plus tard virole scléreuse : c'est alors qu'on trouve entre les arcs et la dure-mère une nappe de tissu fibreux, peu adhérente aux méninges parfois, parfois très adhérente (Mac Even).

On voit que le tissu adipeux rétro-méningé, par son existence et son abondance qui peuvent surprendre un opérateur non prévenu, par ses modifications pathologiques, présente un réel intérêt chirurgical.

On devra l'inciser, pour éviter l'hémorragie, juste sur la ligne médiane; ensuite, comme il continuerait, à cause de son extrême élasticité, à voiler la dure-mère sous-jacente, on le réclinera à droite et à gauche avec de petits écarteurs.

L'incision de la dure-mère sera longitudinale et médiane (Horsley, nos observations); quelquefois, lorsque la résection osseuse a été

peu étendue, cruciale (Horsley); parfois longitudinale et latérale, lors de tumeur unilatérale (Oustaniol). On la fera à plat ou mieux, et pour ne pas blesser les vaisseaux pie-mériens sous-jacents, après avoir saisi et légèrement soulevé la membrane avec une pince à griffes, au bistouri ou au ciseau à bouts pointus. Les bords s'écarteront très facilement à l'aide de pinces à dents de souris, de petits écarteurs, mieux d'un blépharostat à ressort peu tendu ou de notre dilatateur spécial (fig. 10).

La dure-mère ouverte, et bien entendu avec elle le feuillet pariétal de l'arachnoïde, le liquide céphalo-rachidien s'écoule par saccades. Cet écoulement est abondant, remplit vite toute la plaie, mais étanché deux ou trois fois, cesse à peu près complètement,

Fig. 10. — Dilatateur spécial pour la dure-mère (de l'auteur et de E. Daleine).

« si on ne remue pas le patient, si on le maintient bien horizontal, la tête baissée » (Horsley).

C'est alors qu'on peut *explorer et traiter les lésions intradurales*. S'il s'agit d'une tumeur, d'un caillot, on l'enlève, d'adhérences méningo-médullaires en filaments ou en nappes, on les sectionne au ciseau ou on les dissèque au bistouri. Puis la moelle elle-même se trouve sous les yeux et le doigt du chirurgien. On voit ses battements, synchrones au pouls, très faibles, et qui manquent sur les moelles gravement et longuement comprimées; nous les avons trouvés, dans deux cas de fracture, l'une ancienne, l'autre récente, très exagérés au niveau de petites poches kystiques, remplies d'un liquide sanguinolent, et dues sans doute à une destruction locale du tissu médullaire. On constate sa coloration, pâle et anémique dans les maux de Pott; rouge ou bleuâtre dans les traumatismes récents, par ecchymoses superficielles ou stase dans les veines pie-mériennes; dans les traumatismes anciens, gris terne par suite de la sclérose. Son volume peut être aussi plus ou moins modifié : dans le mal de Pott avec paraplégie, il est, à la période de périméningite fongueuse souvent augmenté, à la période de périméningite scléreuse, fort diminué et peut ne pas dépasser celui d'un porte-

plume, d'une plume d'oie (Charcot); dans les fractures il est parfois très réduit et la moelle, au lieu de rester cylindrique, ou à peu près, comme dans le mal de Pott, prend une forme irrégulière, aplatie, devient mince « comme une feuille de papier ». Le palper comme la vue, donne, sur les altérations de l'axe nerveux, des renseignements précieux : sa consistance, à l'état normal et vivant, ferme, élastique peut devenir en effet molle, pseudo-fluctuante, et le doigt sentir, à travers la gaine pie-mérienne, comme à travers un sac à moitié vide, l'arête d'un corps vertébral destructeur. Il est du reste possible dans les fractures, il est constant dans les plaies par balle ou par coup de couteau, de trouver la pie-mère déchirée et la substance médullaire faisant hernie à travers ses déchirures, d'ordinaire sous forme de bouillie analogue à la bouillie cérébrale. Parfois même, la section du cylindre pie-médullaire est complète et les deux segments sont écartés l'un de l'autre de 1 centimètre à 1 centimètre 1/2; ils ne tardent pas alors à se scléroser, s'amincissent, s'effilent et se confondent avec les lambeaux de dure-mère par des tractus cicatriciels. Si le traumatisme avait porté sur la queue de cheval, les filets nerveux qui la composent sont en plus ou moins grand nombre écrasés, sectionnés, englobés dans un caillot ou dans une gangue cicatricielle.

Le chirurgien peut-il agir directement sur les lésions radiculo-médullaires? Les expériences et les résultats opératoires l'autorisent à traiter les nerfs de la queue de cheval comme des nerfs périphériques : les dégager du tissu cicatriciel, les suturer, ce sera long, délicat, mais possible. De même, lorsque les racines sont détruites au niveau d'un traumatisme médullaire, on devra toujours réunir les bouts périphériques soit aux bouts centraux, soit aux racines saines répondant à un segment médullaire sus-jacent à la lésion ; un fait de M. Tuffier (obs. XVIII) prouve que cela peut ne pas être inutile. — La moelle jusqu'ici se prête moins aux entreprises chirurgicales, et l'avenir ne paraît que fort peu promettre : une ablation de tumeur intra-médullaire a été suivie de paraplégie complète. Les tentatives faites dans les sections médullaires complètes, anciennes, par coup de couteau ou fracture pour rapprocher deux tranches saines et fraîches après résection des parties altérées se heurtent à une impossibilité anatomique ; en effet les deux segments de la moelle sont très écartés l'un de l'autre, les dégénérescences très étendues ; la résection devrait dès lors porter de part et d'autre sur une très grande longueur. Le manque d'élasticité de l'axe nerveux et la résistance des ligaments pie-mériens s'opposeraient au rapprochement des tranches supposées saines. Maydl, Duncan,

Morris, Abbe, qui s'étaient proposé de faire cette opération, ont reculé, au dernier moment devant son exécution, et ils ont bien fait, car sur deux cadavres de fracture vertébrale ancienne avec section complète, nous n'avons pu la mener à bien. L'impossibilité anatomique serait la même dans une fracture récente avec division totale, l'étendue de l'écrasement médullaire au-dessus et au-dessous de la division exigeant ici encore une résection bien trop considérable. De même dans les fractures récentes ou anciennes sans section complète où soit l'écrasement, soit la sclérose transverse occupent aussi une très grande hauteur et demanderaient la suppression d'une tranche considérable. C'est seule-

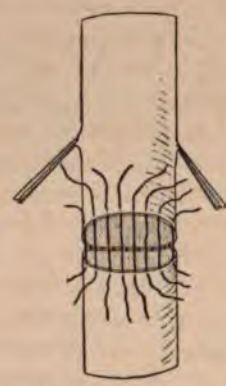

Fig. 11. — Sutures pie-mériennes dans une section médullaire complète. Les sutures antérieures sont serrées, les sutures postérieures placées et non serrées; les pinces placées à droite et à gauche sur le fourreau pie-mérien, abaissent le bout supérieur de la moelle.

ment dans les plaies récentes de la moelle par coup de couteau que la suture est anatomiquement possible, même en cas de section complète; en effet cette section est nette, on n'a qu'à lutter contre l'écartement des bouts sans avoir en outre de résection à faire. Les expériences et les faits expérimentaux dont nous parlerons plus loin autorisant alors physiologiquement à tenter cette suture, nous devons la décrire telle qu'on la répètera très facilement sur le cadavre. Soit une section complète (fig. 11) : on commencera par placer, sans la serrer, une demi-couronne antérieure de sutures pie-mériennes à la soie très fine, puis on rapprochera les deux bouts médullaires en saisissant leur enveloppe à droite et à gauche, à une certaine distance de la solution de continuité, avec une pince à griffe, pour serrer les sutures déjà placées; on continuera par une demi-couronne postérieure de sutures ana-

logues. S'il s'agissait d'une section seulement incomplète les manœuvres seraient beaucoup plus simples et se réduiraient au placement de quelques sutures latérales et postérieures. On voit du reste qu'en tout cas il s'agit de sutures pie-mériennes et non de suture médullaire proprement dite.

Nous devons enfin, en terminant cette étude des manœuvres chirurgicales intradurales, signaler la *résection des racines postérieures*, proposée par Abbe, Bennett, Horsley, dans les névralgies rebelles et étudiée pour la première fois en France par nous en 1890.

Les racines postérieures correspondant aux régions atteintes sont coupées d'abord tout près de la moelle avec des ciseaux bien tranchants, puis le plus près possible de leur sortie de la cavité durale : on n'aura pas ainsi à craindre la réunion des bouts très écartés. Le danger serait du reste, même avec une résection de quelques millimètres seulement, beaucoup moindre que pour les nerfs périphériques, car on ne saurait comparer, au point de vue de la restauration possible un tronc nerveux maintenu de tous côtés en place par du tissu cellulaire, des aponévroses, des muscles, et d'autre part des filets flottant dans le liquide céphalo-rachidien.

Il serait d'ailleurs possible quoique difficile, après avoir une première fois coupé les racines postérieures près de la moelle, d'aller les sectionner une seconde en dehors de la dure-mère, en deçà ou au delà du ganglion inter-vertébral, avant la réunion de la racine postérieure à l'antérieure, puis d'arracher, de dehors en dedans, toute la partie intermédiaire aux deux sections.

Quoi qu'il en soit, toutes les fois qu'on aura eu besoin d'ouvrir la dure-mère, ou devra la *refermer par des sutures*. En effet, la laisser ouverte présente un inconvénient qui peut devenir un danger : l'écoulement persistant du liquide céphalo-rachidien, qui dura des mois dans les cas de Duncan, d'Horsley et d'autres opérateurs. Les pansements sont mouillés, peuvent s'infecter, demandent des changements fréquents non sans fatigue et secousses fort pénibles. Les bords de la plaie, qui bourgeonne mal et devient fistuleuse, sont le siège d'un érythème désagréable .Des adhérences méningo-médullaires se forment et peuvent gêner plus tard le fonctionnement médullaire. L'écoulement, par son abondance seule, paraît, du reste, pouvoir provoquer des contractures passagères, du coma, tenant sans doute à la congestion des centres nerveux dans leur coque osseuse qui perpétuellement se vide d'une grande partie de son contenu.

La suture de la dure-mère n'étant pas facile avec le porte-aiguille

ordinaire, M. Collin nous en a construit un qui la rend très simple, de même du reste que toute suture perpendiculaire à l'axe d'une plaie étroite et profonde. Cet instrument présente d'original la direction de l'aiguille par rapport à l'axe du manche : la figure ci-jointe en donne une idée très précise (fig. 12).

La nature du fil paraît indifférente. M. Horsley nous a dit avoir eu de bons résultats, constants, avec le crin de Florence. Nous nous

Fig. 12. — Aiguille de l'auteur pour sutures de la dure-mère spinale.

sommes servi toujours avec succès du catgut naphtolé de Leclerc, numéros 0 ou 1.

Toutes les fois qu'on aura incisé et suturé la dure-mère, il faudra maintenir en contact avec sa face externe un drain permettant au minime suintement céphalo-rachidien possible de s'écouler au dehors et de ne pas se répandre dans la plaie en l'empêchant de se cicatriser. Ce drain sera enlevé au premier pansement, à moins qu'on n'ait employé comme Morris un drain résorbable d'os décalcifié.

II

TECHNIQUES PERMETTANT D'ATTAQUER LES CORPS VERTÉBRAUX ET LA FACE ANTÉRIEURE DE LA MOELLE

Deux méthodes, nous l'avons déjà dit, permettent d'explorer et d'attaquer les lésions siégeant dans le canal entre la moelle et les corps vertébraux, et dans les corps vertébraux eux-mêmes. L'une, praticable à toutes les régions du rachis, exigeant comme temps préalable une lamnectomie étendue, découvre largement la face postérieure des corps vertébraux et l'espace préméningé rempli de veines et d'une mince nappe graisseuse en continuité avec le tissu cellulo-adipeux rétro-méningé ; après incision durale, cette méthode conduit également dans l'espace situé à la face antérieure de la moelle entre elle et les méninges. La seconde méthode, absolument différente, variable avec le niveau des corps vertébraux à explorer, contourne les faces latérales du rachis, avant d'arriver jusqu'à eux.

Ces deux méthodes, on le conçoit, ont des indications différentes. La première, indispensable lorsque la lésion siège entre la face antérieure de la moelle et les méninges, est préférable lors de lésions situées entre les méninges et les corps vertébraux ou sur la face postérieure de ceux-ci. S'agit-il au contraire de lésions siégeant dans leur épaisseur, et surtout à leur face antérieure, elle doit évidemment céder le pas aux procédés permettant d'arriver jusqu'au point malade sans passer par le canal rachidien. Nous allons décrire successivement ces diverses techniques.

1° Méthode avec passage par le canal rachidien.

La possibilité de l'examen préméningé et prémédullaire après lamnectomie avait été entrevue par Mills en 1889. Il dit en propres termes, à propos du traitement chirurgical des tumeurs des mé-

ninges : « Si le néoplasme est situé à la face antérieure de la moelle, ou entoure celle-ci sur une grande étendue, la trépanation peut encore être utile, car pendant l'opération la face latérale et même la face antérieure de la moelle peuvent être explorées ; cette dernière certainement après section d'une ou deux racines. On peut s'en rendre compte en examinant la moelle en position sur un sujet frais.... Avec un peu de soin, et en se servant d'un écarteur, la moelle peut être retournée sur elle-même et explorée sur presque toute sa circonférence. La carie avec usure ou perforation du corps des vertèbres peut aussi être explorée directement avec un explorateur à courbure satisfaisante passé en dehors du fourreau méningé. »

La technique à suivre mérite une étude plus précise que celle de Mills. Nous allons l'entreprendre d'après nos recherches anatomiques, d'après trois cas où nous l'avons mise à exécution sur le cadavre (deux adultes, atteints de tuberculose des corps vertébraux, un d'une fracture récente du onzième corps dorsal), enfin d'après cinq interventions personnelles (trois enfants atteints de mal de Pott, deux adultes atteints de fracture)[1].

L'ouverture rachidienne largement faite, deux coussins sont placés sous le sujet, l'un au-dessus, l'autre au-dessous du point trépané. Le fourreau méningé décrit alors une courbe à concavité postérieure, se ride transversalement et le doigt peut le mobiliser de gauche à droite et de droite à gauche. On commencera à le détacher des parties latérales du canal rachidien d'un côté, entre deux racines médullaires, en choisissant, s'il s'agissait de tuberculose, le point où viennent affleurer les fongosités en plus grande abondance; s'il s'agit de tumeur ou de lésions traumatiques, le niveau et le côté où l'on suppose qu'elles prédominent. Cette libération sera poursuivie sur plusieurs espaces interradiculaires du même côté, deux, trois ou plus, si on le juge nécessaire. Le fourreau méningo-médullaire se laisse alors très facilement récliner avec un écarteur ou avec une pince sur la berge opposée de son lit, si bien qu'on peut ainsi découvrir une bonne moitié de la face postérieure des corps vertébraux correspondants. On répète ensuite la même manœuvre de l'autre côté, ce qui découvre l'autre moitié de cette face postérieure.

1. Les pièces de fractures expérimentales ne peuvent absolument pas servir pour cette étude. On n'a en effet à peu près jamais sur elles de déplacements osseux permanents, ainsi que nous le verrons plus loin. M. Marion, Du traitement chirurgical des fractures du rachis. *Th. Bordeaux*, 1893, s'est donc en les employant pour étudier notre procédé placé dans de mauvaises conditions.

L'élasticité des racines dans leur trajet entre le fourreau méningé et le trou intervertébral (trajet où à toutes les régions sauf à la

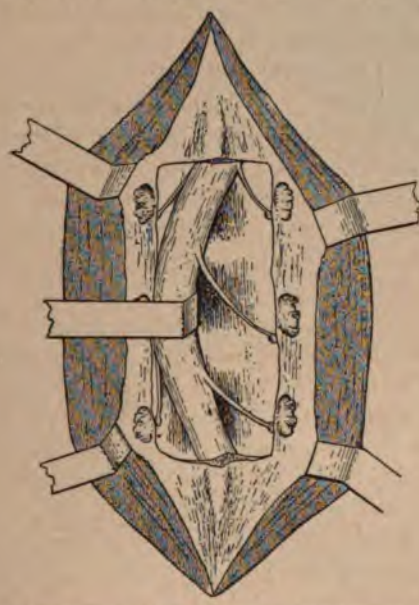

Fig. 13. — Exploration de la face antérieure du fourreau méningé.

partie tout à fait inférieure du canal sacré elles] sont presque per-

Fig. 14. — Ce qu'on peut enlever en avant du fourreau méningé, dans un cas de mal de Pott.

pendiculaires à l'axe du rachis) est du reste suffisante pour permettre de soulever à plus de un centimètre des corps vertébraux

le fourreau méningo-médullaire débarrassé de ses adhérences. Nous avons pu chez nos opérés le charger facilement sur un écarteur (fig. 13).

L'intervalle entre deux racines successives étant d'autre part suffisant, à toutes les régions et à tous les âges, pour donner passage aux instruments nécessaires, on conçoit qu'il soit possible de curer un corps vertébral tuberculeux (fig. 14), de réséquer un angle

Fig. 15. — Ce qu'on peut enlever en avant du fourreau méningé, dans un cas de fracture avec déplacement permanent.

Fig. 16. — Une fracture, traitée par Urban, avec résection de l'angle saillant pré-médullaire. Dessiné d'après Urban.

osseux saillant (fig. 15 et 16), d'enlever une tumeur placée entre les méninges et le corps vertébral.

Après ouverture de la dure-mère, il est également possible, lorsqu'on a coupé à droite et à gauche deux ou trois des attaches du ligament dentelé, de récliner ou de soulever la moelle. Là où dans leur portion intra-durale les racines lui sont plus ou moins perpendiculaires, elles sont suffisamment élastiques pour permettre ces

manœuvres; là où elles courent parallèlement à elle, il suffira d'en récliner ou d'en soulever un certain nombre avec l'écarteur, en laissant les autres du côté du canal osseux. De même, au niveau de la queue de cheval, on pourra dissocier les racines avec deux écarteurs, pour explorer l'espace intra-dural placé devant elles.

Il est du reste évident qu'il faut pendant ces manœuvres, qu'on agisse en dehors ou en dedans de la dure-mère, opérer le plus délicatement possible pour ne pas traumatiser la moelle, souvent ramollie, surtout s'il s'agit de fracture ou de tumeur intra-durale.

Il faut de plus, lorsqu'on chemine par décollement et soulèvement entre l'os et la dure-mère, ne pas s'étonner de l'assez abondante hémorragie veineuse qui, montant de la profondeur à chaque inspiration, envahit le champ opératoire. On l'étanchera avec de petites éponges fixées sur des pinces, et on en viendra ainsi facilement à bout.

2° Méthode en contournant le rachis.

L'attaque des corps vertébraux, par leur face antéro-latérale, en contournant le rachis, exige, contrairement à l'attaque de leur face postérieure par le canal après lamnectomie, un manuel différent suivant les régions (lombaire, dorsale ou cervicale).

A. — *A la région lombaire.*

A la région lombaire, ce manuel est simple et, depuis plusieurs années déjà, a été décrit avec le plus grand soin par Trèves.

« Les détails de l'opération, dit-il, sont les suivants, en supposant que l'on veuille agir sur la 2e ou 3e lombaire (fig. 17 et 18) : incision verticale de 2 pouces 1/2 de long, dont le centre siège à peu près au milieu de la ligne qui unit la crête iliaque à la dernière côte et qui suit le bord externe de la masse sacro-lombaire. La largeur de cette masse est, chez l'adulte, d'environ 2 pouces 3/4 à 3 pouces. L'incision sera à 2 pouces 1/2 de la ligne médiaire.

« Après avoir coupé le fascia superficialis, on tombe sur l'aponévrose épaisse qui couvre la face postérieure de la masse sacro-lombaire. Cette aponévrose, en bas absolument tendineuse, donne naissance dans sa moitié supérieure à quelques-unes des fibres du grand dorsal, minces, dirigées en haut et en dehors. Sa division verticale met à nu la masse sacro-lombaire qu'on récline vers la ligne médiane. La partie antérieure de la gaine du muscle est alors découverte. Il ne lui adhère ni en avant, ni en arrière.

« On cherche à travers le feuillet antérieur les apophyses transverses, et surtout celle très longue et très saillante de la 3me lombaire; on le divise à leurs sommets, et l'on tombe sur le carré, très mince, formé de fibres obliques, mêlées à des fibres tendineuses partant de ces sommets. Cette nouvelle couche est aussi coupée à l'extrémité des apophyses transverses, et l'incision agrandie avec prudence jusqu'à ce que le muscle soit divisé dans

Fig. 17. — Opération de Trèves, 1er temps. La masse sacro-lombaire est réclinée, on voit le feuillet antérieur de sa gaine aponévrotique et les apophyses transverses 2e, 3e et 4e lombaires.

toute l'étendue de la plaie cutanée. Le bord interne du carré est dépassé par le psoas, si bien que celui-ci apparaît alors. Les fibres du psoas ont la même direction que les fibres postérieures du carré. L'intervalle entre les deux muscles est occupé par une couche mince, mais distincte, de tissu cellulaire connu sous le nom de lame antérieure du fascia lombaire. Quelques fibres tendineuses du psoas sont coupées au niveau d'une apophyse, puis on insinue doucement le doigt sur la face antérieure de celle-ci jusqu'à ce

qu'on ait atteint les corps vertébraux. Avec des précautions on ne courra pas le danger d'ouvrir le tissu rétro-péritonéal, encore moins de blesser le péritoine. On évitera tout risque à cet égard en faisant l'incision dans le carré aussi près que possible de l'apophyse transverse.

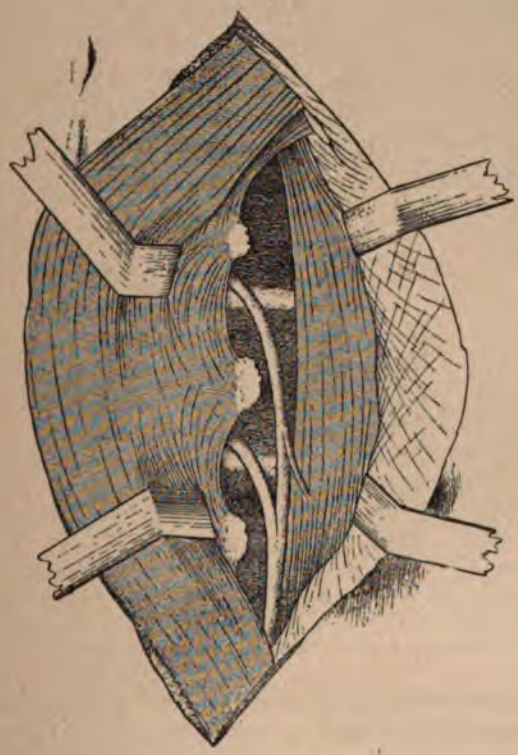

Fig. 18. — Opération de Trèves, 2e temps. Les corps vertébraux sont à nu.

« Les branches abdominales des artères lombaires passent pour la plupart derrière le carré, cependant la première passe en avant et quelques fois celles qui naissent des deux artères lombaires inférieures font de même. Ces vaisseaux peuvent avoir un presque aussi gros calibre que la linguale. On les évitera, comme les troncs d'où ils naissent, en rasant les apophyses transverses; en effet les troncs passent sur les corps vertébraux entre les apophyses et c'est entre elles aussi que se fait la division ».

Delorme et Faucillon proposent de sectionner les fibres du carré

avec des ciseaux au niveau de chaque apophyse, et dès ce moment d'abandonner tout instrument tranchant.

Après avoir étudié sur le cadavre et pratiqué plusieurs fois sur le vivant l'opération de Trèves, nous croyons utile d'ajouter à la description de l'auteur les renseignements suivants d'anatomie chirurgicale :

a) *Largeur de la masse sacro-lombaire et des apophyses transverses lombaires.* — Le bord externe de la masse sacro-lombaire est appréciable à la vue et au palper. Il se dirige de haut en bas, et quelque peu de dehors en dedans.



Fig. 19 et 20. — Rapports chez l'enfant et chez l'adulte, des apophyses épineuses lombaires, des extrémités des apophyses transverses et du bord externe de la masse sacro-lombaire.

Chez l'adulte la largeur de cette masse (avant toute incision de l'aponévrose superficielle), varie entre 10 et 15 centimètres. Celle des apophyses transverses, plus considérable pour la 3e, ne dépasse guère 4 cent. 1/2; Elles sont donc très largement débordées et cachées par la couche musculaire (fig. 19).

Chez l'enfant, et jusque vers 10 ans, tout au contraire, 1° la masse sacro-lombaire déborde fort peu les 1re, 2e, 4e, et 5e apophyses transverses : de 1 cent. au plus pour les 2e et 4e; de 2 pour la 1re; de 1 1/2 pour la 5e; — 2° l'extrémité de la 3e apophyse transverse lombaire est à quelques millimètres près, sous le bord externe du muscle et constitue dès lors un point de repaire chirurgical fort important [1] (fig. 20).

1. Les chiffres que nous avons donnés pour l'adulte sont classiques. Pour

b) *Rapport de l'incision etdu bord externe de la masse sacro-lombaire.* — L'incision de la peau et de l'aponévrose superficielle sera faite non pas sur le bord externe de la masse sacro-lombaire, mais à 7 ou 8 mm. plus près de la ligne médiane.

En effet, une fois l'incision de l'aponévrose superficielle faite, le

l'enfant, nous avons fait une série de mensurations que nous donnons dans le tableau ci-dessous :

Sexe, âge, taille.	Largeur sacro-lombaire : 1° en haut, 2° au niveau de la 3e apophyse, 3° en bas.	Largeur des apophyses transverses.
G., 4 mois, 60	4.2	2.7
		2.8
	3.8	3.
		2.7
	3.	2.5
G., 18 mois, 88	4.6	2.8
		3.
	4.	3.5
		2.7
	3.4	2.3
G., 18 mois, 92	4.6	3.
		3.2
	4.4	3.8
		3.
	4.2	2.8
F., 20 mois, 88	4.	2.5
		2.8
	3.5	3.
		2.4
	3.3	2.2
G., 24 mois, 90	4.5	2.8
		3.
	4.	3.2
		3.
	3.5	2.7
G., 26 mois, 101	4.8	3.2
		3.2
	4.3	3.8
		3.2
	6.4	3.3
G., 3 ans, 100	5.	3.
		3.2
	4.8	3.6
		3.3
	4.	3.
G., 3 ans 1/2, 93	4.	2.2
		2.8
	3.8	3.
		3.
	3.7	2.8
G., 5 ans, 120	5 5	3.
		3.3
	5.	3.8
		3.8
	5.	3.8
G., 7 ans 2 mois, 130	6.1	3.2
		3.6
	6.	4.
		3.8
	5.9	3.8
F., 8 ans 4 mois, 120	7.5	3.
		3.2
	7.3	3.6
		3.6
	7.2	3.6
G., 9 ans, 132	8.	3.
		3.7
	7.	4.
		3.5
	6.	3.
G., 12 ans 8 mois, 145	9.3	3.5
		3.8
	9.	4.
		4.
	8.8	3.8

muscle se reporte en dedans d'un bon demi-centimètre. La rétraction est surtout très nette si l'on a eu soin de coucher le sujet sur le côté opposé à celui où l'on opère, en élevant par un billot sa région lombaire ; elle s'explique parce que la masse sacro-lombaire n'est adhérente à ses aponévroses que par de très faibles tractus cellulo-adipeux qui se déchirent d'eux-mêmes ; ces tractus sont un peu plus abondants et fibreux le long du bord externe du muscle, et là, surtout chez l'adulte, un coup prudent de bistouri sera parfois nécessaire pour les détacher. Ils vont de ce bord externe au fond de la ravine aponévrotique formée par l'entrecroisement natté des fibres de l'aponévrose superficielle. La rétraction de la masse sacro-lombaire complétée par les écarteurs met sous les yeux de l'opérateur le sommet de l'apophyse transverse 3e lombaire, souvent même des deux apophyses sus et sous-jacentes ; on verra de plus dans toute son étendue le feuillet moyen de l'aponévrose du transverse qui vient s'attacher à leur sommet et qui, mince à sa partie moyenne, s'épaissit en haut pour former le ligament lombo-costal de Henle, dont le bord inférieur, partant de la 2e apophyse transverse, va jusqu'au sommet de la 12e côte, quand elle est longue et de la 11e quand la 12e côte est courte.

Ce feuillet a été décrit avec soin chez l'adulte par Henle et Récamier.

Chez l'enfant il existe à peine une différence d'épaisseur entre la partie supérieure et la partie moyenne de l'aponévrose ; en tout cas, jamais il n'y a au ligament un bord inférieur assez net pour guider l'opérateur.

c) *Les vaisseaux lombaires.* — Lorsqu'on décolle la masse sacro-lombaire du feuillet profond de sa gaine, on voit que les branches superficielles des artères lombaires restent séparées du plan de décollement par un mince réseau fibrocellulaire : elles sont comprises dans l'épaisseur de ce feuillet et la couche qui les recouvre est d'autant plus épaisse qu'on se rapproche davantage de la ligne médiane.

Au cours du décollement on doit sectionner quelques rameaux qui, partis presque perpendiculairement de ces branches, traversent d'avant en arrière l'aponévrose pour aller se perdre dans la masse sacro-lombaire. Le plus volumineux de ces rameaux est ordinairement celui qui part de l'artère située entre la 1re et la 2e apophyse. On le sectionne à 1 cent. environ du bord externe du muscle.

Trèves dit que le tronc des artères lombaires se divise exacte-

ment entre les apophyses transverses et qu'en sectionnant au niveau de ces apophyses on ne court aucun risque de les blesser. Nous avons fréquemment rencontré la disposition suivante : la branche qui vient d'entre les apophyses tranverses, 1re et 2e lombaires, passe entre les deux apophyses, mais plus près de la supérieure. La suivante passe tout près et au-dessous de l'apophyse 2e lombaire, la troisième sort juste au niveau de l'apophyse transverse 3e lombaire.

Trèves a montré que les branches lombaires superficielles passent d'une façon variable en avant ou en arrière du carré. Elles doivent aussi varier avec la disposition du carré qui, très exceptionnellement, passe derrière le ligament lombo-dorsal, son siège ordinaire étant au-dessous du feuillet moyen de l'aponévrose moyenne, entre ce feuillet moyen et le feuillet antérieur de la même aponévrose.

d) Dégagement des corps vertébraux. — Le décollement du psoas se fera de haut en bas, de façon à endommager le moins possible les branches nerveuses à leur émergence, et en particulier, les branches antérieures des 1re, 2e et 3e paires lombaires que l'on voit toujours au fond de la plaie. Ce décollement peut être poussé assez loin dans le sens transversal, pour qu'on puisse contourner sans léser rien d'important, toute la face antérieure du corps vertébral, et passer sur le versant opposé. Une exploration complète des corps vertébraux lombaires est donc possible et facile, avec une seule incision latérale.

e) Le péritoine. — Nous n'avons pas plus que Trèves parlé du péritoine : en effet, même entre le carré et le psoas on est toujours séparé par une mince couche musculaire du tissu, non pas sous-péritonéal, comme le dit Trèves, mais rétrorénal, dans la plus grande partie de l'incision.

f) La plèvre. — Jusqu'où, d'autre part, peut-on remonter? Pour Trèves le corps de la 12e dorsale est accessible, et cela est vrai, même sur le cadavre, car les insertions du psoas remontant jusque-là, le doigt pourra pénétrer dans le tunnel prévertébral formé par ses fibres décollées; mais on est à l'étroit, on ne devra s'écarter ni à droite ni à gauche. En effet, la plèvre vient descendre de chaque côté à 1 centimètre, souvent à 1 centimètre 1/2 au-dessous de la 12e côte, puis se porte obliquement en bas et en dehors, presque horizontalement. Le cul-de-sac se trouve donc à peu près à

mi-chemin de la partie interne de cette 12e côte et de la 1re apophyse transverse lombaire, souvent plus près de cette dernière. Le niveau est le même, que la 12e côte soit courte ou longue.

On le voit, l'opération de Trèves rend accessibles tous les corps vertébraux lombaires et le 12e dorsal ; exceptionnellement, par exemple lorsqu'il est guidé par une cavité d'abcès froid, le chirurgien peut après incision lombaire pénétrer jusqu'à des corps vertébraux plus élevés, mais il ne s'agit plus là d'intervention régulière, toujours possible anatomiquement : aussi, depuis plusieurs années déjà s'est-on mis à la recherche d'une méthode permettant d'atteindre directement les corps vertébraux dorsaux.

B. — *A la région dorsale.*

Si dans cette voie les premières tentatives chirurgicales remontent à Bœckel, il faut arriver à ces tout à fait dernières années pour trouver la description précise de procédés opératoires. Notant au passage la « Méthode de pénétration dans le médiastin postérieur », décrite par Quenu et Hartmann [1] pour le traitement de diverses lésions œsophagiennes, nous allons étudier les techniques de Schœfer, d'Auffret, de Vincent, presque simultanément publiées, à peu près identiques, toutes trois spécialement applicables aux lésions des corps vertébraux.

« L'intervalle entre les apophyses transverses dorsales, est, dit Schœfer [2], insuffisant pour pénétrer jusqu'aux parties antérieures du rachis. On incisera donc longitudinalement à 1 centimètre à peu près de la ligne médiane jusqu'à l'apophyse transverse de la vertèbre malade ou de l'apophyse transverse sous-jacente qu'on réséquera, ainsi que la tête, le col et une partie du corps de la côte correspondante. On découvre ainsi largement la partie latérale du corps vertébral, qu'on peut traiter directement et drainer. S'il paraît utile de faire un drainage circa-vertébral, on n'a qu'à répéter les mêmes manœuvres de l'autre côté. La plèvre, les ganglions sympathiques, les nerfs spinaux et les artères intercostales peuvent être lésés pendant l'opération, au moment où l'on réséque la tête costale, profonde et solidement fixée ; aussi fera-t-on bien, après avoir sectionné la côte à la pince coupante au niveau de la

1. Quenu et Hartmann. Des voies de pénétration chirurgicale dans le médiastin postérieur. *Bull. et mém. Soc. Chirurgie*, 1891, p. 82.

2. Schœfer, Vertebral Surgery, with report of three cases, and a new method of operating in the dorsal region. *The Journal of the american medical Association*, 1891, t. II, p. 943.

tubérosité, de couper l'apophyse transverse, de détacher au bistouri ou au ciseau ses liens ligamenteux à la tête et au col, puis sur la face postérieure de ceux-ci, d'inciser le périoste, de le décoller et de le conserver. »

M. Auffret [1] paraît juger inutile cette conservation du périoste. « L'opération, dit-il, est beaucoup plus facile qu'on ne le penserait. On se servira de la scie larvée de Larrey. Il faut commencer par scier la côte avant de désarticuler; cependant un léger coup de pointe de scalpel sera porté préalablement sur le ligament postérieur de l'articulation de la côte avec la vertèbre, et alors saisissant le fragment costal à l'aide d'un davier, et même avec les doigts, il sera aisé de l'extraire par un mouvement de torsion. Le champ opératoire que l'on s'est ainsi ouvert est énorme, d'autant plus qu'avec l'index on pourra décoller la plèvre jusque sur le corps vertébral. Pour éviter les entailles et les coups de pointe par la petite scie de Larrey, on doit tenir la lame à pleine main, l'ongle de l'index en dépassant l'extrémité pour ne pas atteindre le nerf intercostal ou perforer la plèvre. Sur la surface osseuse mise à nu, il est possible d'appliquer des couronnes de trépan et surtout de mobiliser les fragments et de les extraire. »

M. Vincent [2], dont la description est plus nette et détaillée que celle des auteurs précédents, distingue deux procédés d'attaque des corps vertébraux dorsaux, procédés qu'il décrit plus particulièrement pour les cas de maux de Pott, et qu'il appelle : drainage prévertébral, drainage transvertébral (fig. 21, 22, 23, 24). Voici la description qu'il en donne :

a) Drainage prévertébral, par le sinus de l'angle de la gibbosité ou prémédullaire, par le sinus ouvert en arrière de l'angle formé par le contact des bords antérieurs des vertèbres adjacentes aux corps vertébraux disparus. — Les temps opératoires sont les suivants : Incision verticale le long du bord externe de la masse musculaire des gouttières spinales, de 8 à 10 centimètres de longueur. Incision horizontale tombant sur la première et suivant l'intervalle de deux côtes, en choisissant l'espace intercostal qui est au niveau de la partie la plus saillante de la gibbosité. Cette incision aura

1. Auffret, De l'intervention chirurgicale dans les affections du rachis. *Archives de médecine navale*, 1892, p. 397.

2. Vincent, Contribution à la chirurgie rachidienne du drainage vertébral dans le mal de Pott. *Revue de chirurgie*, 1892, p. 276, 379. Voir sur ses mêmes procédés : Capillery, Contribution à l'étude du traitement chirurgical rachidien du mal vertébral de Pott. *Th. Lyon*, 1892, p. 55-59.

cinq centimètres environ d'étendue. Evidement ou résection d'une ou deux côtes, si elles sont trop rapprochées et empêchent l'exploration, puis le passage du drain. Contre-incision horizontale et verticale de la même manière, de l'autre côté du rachis et au même niveau, en créant par un évidement ou une résection de côtes, s'il est besoin, l'espace nécessaire au passage du drain. Ecarter les muscles intercostaux, détacher la plèvre et les tissus avec la sonde cannelée et le doigt jusqu'à ce que, en suivant les

Fig. 21. — Les incisions dans l'opération de Vincent. Dessin dû à M. Vincent.

fongosités, on soit arrivé dans le sinus d'inflexion de la colonne, ou dans le triangle prémédullaire laissé par la fonte d'un ou plusieurs corps vertébraux, on entre deux corps vertébraux malades. Passage du drain : deux sondes cannelées, ou simplement les index enfoncés doucement et très obliquement par la voie bilatérale ainsi créée par les incisions et le décollement des tissus adjacents aux côtes et à la colonne indiquent par leur rencontre que le trajet est prêt, en avant comme sur les côtés du rachis, pour recevoir l'anse du drain en caoutchouc. Un stylet aiguillé de gros calibre et plié en demi-cercle nous sert à passer d'emblée l'anse du drain : nous n'avons pas usé d'autre instrument. Le drain passé, on fait un lavage abondant et l'on rapproche à l'ordinaire les lambeaux des incisions cutanées. »

b) Trépanation et drainage transvertébral ou transsomatique. — Les temps opératoires sont les mêmes jusqu'au moment où les deux incisions donnent jour sur les deux faces de la vertèbre. « Alors en introduisant une sonde cannelée très obliquement et horizontale-

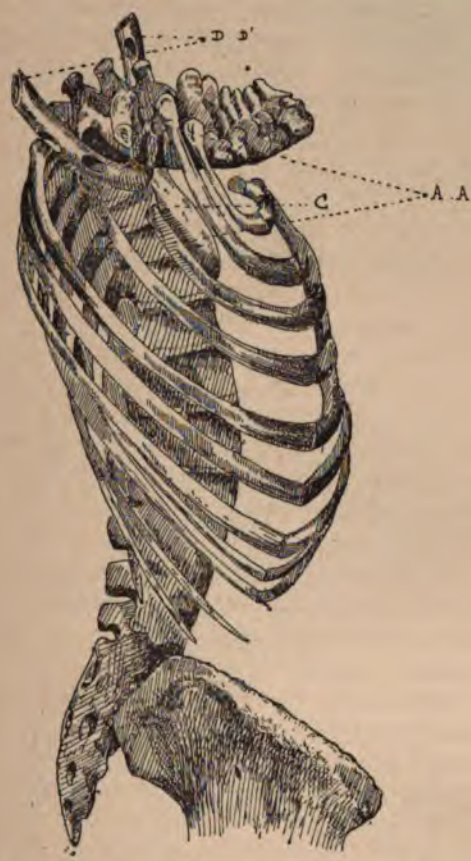

Fig. 22. — Drainage pré-vertébral par le sinus de l'angle de la gibbosité. Dessin dû à Vincent.

ment, de dehors en dedans, et s'appuyant sur le bord supérieur d'une côte et suivant les fongosités, on arrive sur le corps de la vertèbre qu'on trouve dénudé et dans l'épaisseur duquel la pointe émoussée pourra s'enfoncer d'emblée dans l'orifice d'où proviennent les fongosités, le pus, lorsque le corps vertébral est creusé d'un foyer d'ostéite tuberculeuse. On remplace ensuite la sonde

par une curette tranchante et l'on s'en sert comme d'un perforateur. La coque du foyer somatique vertébral cède bien vite s'il y a une cavité d'ostéite. Si la résistance était trop grande, il faudrait en conclure qu'il n'y a pas de foyer central, et que l'ostéite n'existe qu'à la surface du corps vertébral, et alors on se bornerait à ce curetage et l'on mettrait un drain debout. S'il y a cavité, il faut continuer la térébration jusqu'à ce qu'on ait senti céder la résistance de la paroi opposée de la loge osseuse. Reste à passer le drain. Il est utile de s'assurer tout d'abord de la perméabilité du trajet que devra suivre, soit avec les doigts, soit en dirigeant par les incisions cutanées, une sonde cannelée de façon à ce que l'extrémité des deux sondes se rencontre sur la face antéro-latérale du corps de la vertèbre. Cette constatation faite, on passe le drain, soit avec deux pinces à forcipressure, soit avec le stylet aiguillé recourbé en fer à cheval. Le procédé des deux pinces s'exécute ainsi : une pince porte le bout du drain au travers du canal de trépanation transvertébrale jusqu'au delà de son extrémité antérieure ; l'autre pince, introduite obliquement par l'incision de décharge, vient à la rencontre de la première. Les mors de la première pince sont desserrés, lorsque ceux de la seconde ont saisi l'extrémité du caoutchouc. On tire à soi la seconde pince, en faisant des vœux pour qu'elle ait bien mordu le drain et pour que celui-ci ne se déchire pas. Le passage au stylet aiguillé peut paraître plus difficile ; c'est cependant le procédé que nous préférons. L'important est de donner à la tige une courbure qui embrasse bien la colonne ; lorsque l'extrémité mousse du stylet a franchi l'orifice antéro-interne du canal de trépanation, il peut se faire qu'il ne progresse plus par impulsion. On le retire et on corrige sa courbure. Si l'on ne peut réussir à le faire passer d'emblée, on pourra lui faire achever sa course en saisissant son extrémité, à l'issue du canal de trépanation, avec une pince à forcipressure qui l'amènera au dehors. »

La description de M. Vincent est, on le voit, spécialement applicable aux cas d'ostéite tuberculeuse ; nous avons pensé qu'il était inutile de la schématiser davantage : en effet ses procédés sont difficiles à répéter sur un cadavre ordinaire ; nous avons dû pour les étudier recourir à des cadavres de maux de Pott où les fongosités guident et où la plèvre pariétale, écartée par l'abcès froid, de plus très épaissie, ne se déchire pas aux premières tentatives du chirurgien. Ajoutons que les deux variétés opératoires données par M. Vincent, drainage prévertébral (et sa sous-variété, drainage prémédullaire), drainage transsomatique diffèrent moins par la

technique employée que par les lésions trouvées : le drainage sera fatalement prévertébral s'il s'agit d'ostéite superficielle du corps vertébral ; fatalement transsomatique si l'os est creusé d'une coque tuberculeuse bien limitée ; nécessairement prémédullaire ou mieux préméningé si un ou plusieurs corps sont détruits, ou réduits à des séquestres baignant dans un abcès froid dont le fourreau méningé longe une des parois : c'étaient là bien des raisons pour conserver,

Fig. 23. — Drainage pré-médullaire par le sinus ouvert en arrière de l'angle formé par le contact des bords antérieurs des vertèbres adjacentes aux corps vertébraux disparus. Dessin de Vincent.

même dans ce chapitre de chirurgie opératoire, leur spécialisation aux intéressantes techniques de M. Vincent.

Veut-on, au lieu d'aller jusqu'aux corps vertébraux dorsaux, simplement atteindre leurs apophyses transverses, alors on emploiera le procédé décrit dès 1864, par Boudot de Strasbourg. « La tête de l'apophyse transverse étant, dit-il, à 3 centimètres et demi en moyenne de la ligne médiane du rachis [1] l'incision à la peau doit être faite environ à 2 centimètres et demi de la ligne des apophyses épineuses et parallèlement à sa direction. L'incision faite,

1. La longueur des apophyses transverses dorsales est variable, suivant celle qu'on considère; de même la distance de leur extrémité à la ligne

on divise, s'il s'agit des vertèbres dorsales supérieures, le trapèze, puis le rhomboïde et l'aponévrose de jonction des muscles dentelés; s'il s'agit des cinq dernières vertèbres de la région, le grand dorsal, au-dessous duquel se trouve l'aponévrose d'insertion du dentelé inférieur. On ne rencontre pendant ces divisions musculaires que les terminaisons des branches postérieures des artères intercostales et des nerfs dorsaux inférieurs dont un filament se trouve dans les espaces situés entre les apophyses transverses. Les divisions musculaires faites, on reconnaît l'interstice du long dorsal et du transverse épineux; en renversant en dehors le premier, on met à nu les tendons inférieurs du second, ainsi que les tendons internes du long dorsal qui s'insèrent les uns et les autres au sommet des apophyses transverses. On coupe ces divers chefs puis, avec précaution, à cause du voisinage de la plèvre, les insertions des muscles surcostaux au bord inférieur de l'apophyse transverse, ainsi que le ligament costo-transversaire inférieur. On ouvre l'articulation costo-transversaire postérieure avec le bistouri en sectionnant le ligament costo-transversaire postérieur. L'articulation ouverte, on glisse un morceau de bois entre l'apophyse transverse et la côte, et l'on marque d'un trait de scie la longueur à enlever de l'apophyse transverse. Suivant alors cette voie avec un ciseau à froid, et frappant très légèrement avec le maillet de manière à ne pas causer d'ébranlement, on détache la longueur indiquée de l'apophyse transverse [1].

« On n'a pas à risquer pendant ce temps la lésion de l'artère intercostale, car on en est séparé par toute l'épaisseur du ligament costo-transversaire supérieur, qui protège encore ces parties quoiqu'on en ait coupé l'insertion supérieure. »

médiane, distance dont voici la moyenne, après mensuration sur dix sujets :

1°	0.31
2°	0.40
3°	0.39
4°	0.37
5°	0.35
6°	0.35
7°	0.34
8°	0.34
9°	0.33
10°	0.30
11°	0.27
12°	0.25

On voit donc qu'en mettant de côté la première vertèbre dorsale, cette distance diminue de haut en bas, assez régulièrement.

1. Boudot, Des résections des apophyses transverses des vertèbres. *Th. Strasbourg*, 1864, n° 812, p. 9.

C. — *A la région cervicale.*

Deux voies permettent d'atteindre les parties antérieures du rachis cervical sans passer par le canal : voie buccale, voie latéro-cervicale.

La voie buccale a été récemment préconisée par M. Auffret. On habituera d'abord le malade à garder la bouche largement ouverte ; par le bromure, la cocaïne, on atténuera la sensibilité de la région. Enfin, il faut « introduire profondément un bouchon entre les

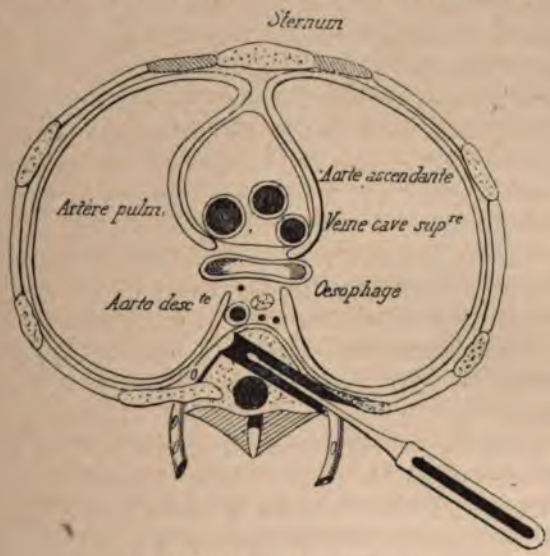

Fig. 24. — Drainage transsomatique.

molaires et se servir d'un abaisse-langue. Inciser de haut en bas dans toute la hauteur possible et compléter nettement aux angles avec des ciseaux courbes sur les bords. Ecarter aussi largement que possible les bords de la plaie avec de petites érignes en rateau et coudées. Les curettes tranchantes, par cette brèche qui pourra n'avoir pas moins de 0,06 de hauteur, attaqueront les corps vertébraux, et si la tête est bien fixée, ce qui est nécessaire, on pourra purger le décollement de toutes les fongosités qu'il abrite et ruginer fortement l'os ; il sera facile à l'aide de rugines coudées de pénétrer plus bas et d'atteindre les surfaces des vertèbres sus et sous-jacentes. Ce n'est pas tout : la région malade devra être au besoin attaquée par le trépan à la condition d'avoir recours à une petite

couronne et de limiter par le curseur la profondeur de pénétration. Le trépan aidera ainsi singulièrement la besogne de la gouge ou mieux de la curette qui n'aura qu'à cueillir sans grand'peine les parcelles ou les fragments nécrosés, et le thermo-cautère, dans une cavité déjà vidée, produira d'excellents résultats; enfin les injections d'éther iodoformé pourront y être introduites à la condition de les pousser très lentement, avec une seringue bien calibrée et graduée, de façon à n'y faire pénétrer que la quantité de liquide voulue et sans écoulement dans les conduits naturels béants situés au-dessous. »

Depuis longtemps déjà la voie buccale était employée pour l'incision, disons mieux, pour la ponction au bistouri des abcès rétro-pharyngiens, chauds ou froids. La difficulté d'ouvrir la bouche du malade, l'enfoncement de la pointe à l'aveugle, l'impossibilité de l'antisepsie opératoire en étaient les inconvénients reconnus. Ils persistent tous ou s'exagèrent si, lorsque des lésions osseuses existent, on veut ajouter, à la simple ouverture de la poche, le traitement de ces lésions.

Du reste la voie buccale présente un autre et très grand inconvénient. Elle ne conduit les instruments que sur un et demi, deux corps vertébraux tout au plus [1]. Ceci ressort des recherches suivantes : Nous avons, sur dix cadavres d'adultes et cinq d'enfants, la tête des sujets ayant été placée dans la position de Rose, le voile du palais relevé et la langue abaissée, piqué aussi haut et aussi bas que possible avec un bistouri droit, sur la ligne médiane, la face antérieure du rachis. Chez l'adulte, le point le plus haut que nous ayons atteint fut, neuf fois, la partie tout à fait inférieure du corps de l'axis, une fois seulement, la partie moyenne de ce corps; notre piqûre inférieure atteignit à des niveaux divers la partie moyenne ou inférieure du 4e corps cervical. Chez les enfants, en haut, nous sommes arrivé chez tous nos sujets (de trois mois, un an, un an et demi, cinq ans, treize ans) sur la partie supérieure du corps de l'axis, en un point par conséquent plus élevé que chez l'adulte, ce qui est évidemment dû au développement tardif en hauteur de l'arrière cavité des fosses nasales; en bas nous avons atteint, chez l'enfant de trois mois, la partie supérieure du 3e corps cervical, chez ceux de un an et de un an et demi sa partie moyenne, chez celui de cinq ans sa partie tout à fait inférieure et chez celui de treize ans, la partie supérieure du 4e corps cervical.

1. Nous étudierons dans notre tome II, les parties antérieures du rachis cervical accessibles *au doigt*, ce qui est tout différent.

Certainement cette descente du point inférieur accessible, de la naissance à la puberté, est due à la descente progressive du larynx par rapport à la colonne vertébrale, qui se fait pendant cette période de la vie.

Restaient à déterminer les limites transversales de la région rachidienne accessible par la bouche à notre bistouri. Ces limites sont variables, suivant les individus, avec l'écartement des piliers postérieurs, avec la grosseur des amygdales, avec le volume des vertèbres : sur quelques sujets, nous avons atteint seulement les limites latérales des corps vertébraux; sur d'autres, la base ou la partie moyenne des apophyses transverses; une fois, sur un adulte femme, l'extrémité de ces apophyses transverses. Ces limites latérales externes se sont presque toujours trouvées sur la 3e vertèbre, à moitié de sa hauteur.

Fig. 25.

Fig. 26.

Nous avons eu soin, bien entendu, dans la recherche de ces points latéraux, de diriger la face exactement en avant : il n'est pas difficile, en effet, de constater que sa rotation à droite ou à gauche change complètement les rapports des vertèbres et de l'orifice pharyngé postérieur : ce ne sont plus alors les corps vertébraux qui se trouveraient à la partie médiane de celui-ci, mais l'une ou l'autre des apophyses transverses, soit de l'axis, soit de la 3e vertèbre.

En réunissant les points limites obtenus, en haut, en bas et sur les côtés pour chacun de nos sujets nous avons eu des schémas représentant les parties de la colonne vertébrale accessibles chez chacun d'eux par la bouche aux instruments droits. La grande variabilité des points latéraux atteints rend ces schémas individuels peu intéressants. En voici cependant deux, pris aux extrémités de notre série : l'un chez un enfant où l'on ne pouvait atteindre qu'une petite partie ovalaire de la face antérieure de deux corps vertébraux (fig. 25), l'autre chez la femme adulte

dont nous avons déjà parlé et qui était remarquable par la largeur de l'orifice postérieur de son pharynx et la petitesse de ses vertèbres (fig. 26).

Ce dernier schéma montre combien restreinte est, même dans les cas les plus favorables, la surface antérieure du rachis accessible par la voie buccale sur le cadavre. Elle deviendrait plus minime encore sur le vivant, à cause de la constriction des mâchoires, si fréquente chez les sujets qui ont des lésions pharyngées, à cause des mouvements de la langue, du voile du palais, du pharynx.

La voie latéro-cervicale, moins aveugle et plus antiseptique, permet au contraire d'arriver sur tous les corps cervicaux, et dans toute leur étendue transversale. Nous croyons qu'elle est la méthode de choix, applicable à tous les cas, la seule qui permette de traiter largement les lésions osseuses [1].

Nous n'accordons point du reste tous ces avantages à l'un des deux procédés proposés pour arriver jusqu'au rachis antérieur cervical par la voie latérale, procédé prémastoïdien ou de Burckhardt. « Après avoir fait, dit-il, une incision le long du bord interne du sterno-mastoïdien au niveau du larynx à travers la peau et le peaucier on arrive, au niveau du cartilage thyroïde sur le paquet vasculaire appliqué à la face latérale du corps thyroïde, on récline ce paquet en dehors pour passer entre lui et le larynx, et en se tenant toujours très près de ce dernier, on décolle avec le doigt le tissu cellulaire très lâche qui se trouve à la face interne de la carotide pri-

1. Ne nous occupant que du traitement des lésions osseuses, nous ne pouvons que citer les auteurs qui se sont occupés de la simple ouverture par la voie latérale des collections purulentes rétro-pharyngées. Le premier qui l'ait conseillée systématiquement, en dehors des cas où la poche, devenue sous-cutanée, soit en avant, soit en arrière du sterno-mastoïdien, vient s'offrir d'elle-même au bistouri, paraît être Cheyne d'Edimbourg (Retro-pharyngeal abscess. *British medical Journal*, 1877, t. II, p. 255). Il s'agissait d'un abcès d'origine osseuse. Depuis, nous trouvons les études de W. Cheyne, Case of retro-pharyngeal abscess pointing in the pharynx, but opened by an incision behind the sterno-mastoïdien; cure (*Medical Times and Gazette*, 1881, t. II, p. 254); — De Saint-Germain, Abcès rétro-pharyngien chez un enfant de deux mois; ouverture par la partie latérale droite du cou; guérison (*Revue mensuelle des maladies de l'enfance*, 1888, p. 360); — Burckhardt, Ueber die Eroffnung der retro-pharyngealen Abscesse (*Centralblatt für Chirurgie*, 1888, p. 57); — Kramer, Ueber die Behandlung auf den retrovisceralen Raum beschränkter tuberculosen Abscesse (*Centralblatt für Chirurgie*, 1892, p. 233); — Pollard. Retro-pharyngeal abscess in infancy and its treatment (*The Lancet*, 1892, t. I, p. 350); — Phocas, Abcès rétro-pharyngiens chez l'enfant, leur traitement. (*Semaine médicale*, 1892, p. 322); — Meyer W., Incision of retro-pharyngeal abscess according to antiseptic principles, from the neck (*Medical Record*, 1893, t. I, p. 89).

mitive. On fait alors une petite ouverture au bistouri dans le tissu rétropharyngé, très induré lors d'abcès et on l'agrandit avec une pince ou un instrument analogue. On a donc, sur la partie postérieure du pharynx un jour très large. Si dans le cours de l'opération on a, sous le peaucier, rencontré de plus ou moins grosses veines en continuité avec celles du corps thyroïde, on les coupera entre les deux ligatures. » On voit que ce procédé est loin d'être simple : il doit en somme être réservé aux cas où l'abcès vertébral a suivi la voie prémastoïdienne : c'est un procédé de nécessité, non de choix [1].

Le procédé rétromastoïdien, employé dès 1864 par Boudot pour réséquer les apophyses transverses qui font au cou absolument partie du rachis antérieur, utilisé en 1881 par Cheyne à qui il permit d'aller explorer les corps vertébraux est certainement bien préférable : même sur le cadavre, où l'opération n'est point facilitée par les fistules et poches purulentes qui existeront toujours dans les cas où on la fera sur le vivant, elle est extrêmement facile, contrairement à ce qu'on pourrait supposer à priori : on ne rencontre ni vaisseaux ni organes inquiétants.

Le sujet est placé la tête basse, la face tournée du côté opposé à celui qu'on va opérer. L'incision est faite parallèlement au bord postérieur du sterno-mastoïdien sur une longueur plus ou moins grande, plus ou moins haut ou bas, suivant le nombre et le niveau des vertèbres qu'on doit attaquer. La peau et le peaucier sont sectionnés, puis l'aponévrose superficielle en épargnant autant que possible les filets nerveux dépendant du plexus cervical superficiel et les veines qui la couvrent. La tête est alors ramenée dans la rectitude pour permettre de soulever, à l'aide de deux écarteurs à longues branches le sterno-mastoïdien, et plus profondément l'omoplato-hyoïdien et le paquet vasculo-nerveux du cou. On a ainsi sous les yeux un plan musculaire recouvert d'une aponévrose et composé suivant la hauteur du cou où l'on se trouve, des splenius du cou, angulaire de l'omoplate, scalène postérieur, qui vont s'attacher aux tubercules postérieurs des apophyses transverses. Le scalène et le long du cou s'attachent aux tubercules antérieurs. A travers ce dernier et les autres muscles prévertébraux, on explore facilement la face anté-

1. C'est également ce que dit Sacchi Ercole, Contributo alla cura degli ascessi retro-faringei (*Gazeta degli Ospitali*, 1892, t. I, p. 699) : « Facilmente pevo si comprende como il luogo di elezione dato dal Burckhardt (per quanto sia quello signalo della natura) per la apertura degli ascessi retro-faringei presenti quando questi spontaneamente si sieno gia fatta larga e manifesta strada in detta regione. »

rieure du rachis, et si on veut l'atteindre, on n'a qu'à les décoller à partir du sommet du tubercule antérieur. On arrive ainsi sur le corps vertébral, en laissant en avant, et en épargnant sûrement le grand sympathique.

Autant cette attaque des corps vertébraux est simple, autant difficile est la résection, par la même voie des apophyses transverses. « Il faut, dit Boudot, prendre les plus grandes précautions pour ne pas blesser l'artère vertébrale et les nerfs qui sortent du rachis entre leurs tubercules. » Nous avouons n'avoir jamais pu y réussir sur le cadavre et considérer dès lors cette résection comme impossible sur le vivant à moins qu'il ne s'agisse d'apophyses séparées et mobiles.

III

OPÉRATIONS RACHIDIENNES DIVERSES.

Lamnectomie, méthodes de Trèves et de Vincent, sont les principales ressources opératoires de la chirurgie rachidienne. Nous devons, après elles, noter quelques procédés d'intérêt moins général, mais qui méritent cependant d'être signalés et étudiés. Ce sont : la traction sur les apophyses épineuses mises à nu, la suture des vertèbres et la ponction vertébrale lombaire.

1° Traction directe sur les apophyses épineuses.

La traction sur les apophyses épineuses mises à nu, dans le but de réduire les déplacements rachidiens traumatiques ou spontanés, paraissait avoir des applications possibles fort étendues lorsqu'on considérait toutes les gibbosités comme dues à des luxations vertébrales.

Fabrice de Hilden [1], dès 1526, la décrivait ainsi. « Si dans les luxations traumatiques de l'épine, l'extension et la coaptation n'ont pas réussi, je pense qu'il vaut mieux tenter l'extrême remède suivant, que d'abandonner un blessé destiné à mourir dans d'affreuses douleurs ou à traîner une vie horrible et misérable. On fera une incision allant jusqu'à l'apophyse descendante de la vertèbre, puis on la prolongera sur les faces droite et gauche de cette apophyse ; ensuite, avec des griffes à cet effet, on tirera sur celle-ci et on réduira la luxation. L'extension de l'épine, pratiquée simultanément favorisera ce résultat. L'incision sera grande ou petite,

1. Guilhelmi Fabrichi Hildani observationum et curationum chirurgicarum centuriæ omnes. *Ludguni* MDCXLI, t. II, p. 361. Centuria quinta (publiée pour la première fois en 1525), observatio LXIX : Luxatio spinæ introrsum facta quomodo reponenda.

suivant les cas : si une seule vertèbre est déplacée, une petite plaie suffit; s'il y en a deux ou plusieurs, il faut qu'elle soit plus grande pour permettre de saisir les deux vertèbres luxées. Si l'incision saigne, on emplira la plaie de tampons et l'on attendra plusieurs heures avant d'appliquer les pinces qui seront fortes et dentées comme celles qui servent à l'extraction des calculs. Le chirurgien aura soin de ne pas faire les incisions sur les faces de l'apophyse trop profondes, à cause des nerfs qui sortent de la moelle. En outre, il est nécessaire d'opérer le plus tôt possible après l'accident, alors que les forces ne se sont pas affaiblies et avant que les parties soient enflammées; il importe peu que le blessé, ce qui arrive parfois, ait perdu connaissance. Si le chirurgien n'a pas été appelé de suite, mais le 2e, le 3e ou 4e jour, on fera, avant l'opération, des fomentations sur la région avec une décoction de betoine, de primevère, de sauge, de camomille, de rose et de baies de genévrier, à laquelle on ajoutera des émollients tels que mauve et rose trémière. Après l'opération, on fera des onctions sur le dos avec de l'huile rosat et de l'huile de lombric, puis on traitera la plaie comme une plaie contuse. »

Sennert [1], dans son traité de Chirurgie (1634), désapprouve le

1. Sennerti Danielis Uratislaviensis operum tomus II quo habentur medicinæ practicæ, Pars I et II et Tractatus de Febribus, *Parisiis*, MDCXXXI, p. 477 : « In adultis vero etiam aliquid tentendum censet Guilhelmus Fabricius, cent. 5, observ. 69, primo quidem intentione et spinæ ejusdem nunc in dextrum nunc in sinistrum latus concussare et ventris in altum elevatione per instrumenta ab Oribasio et Pareo depicta. Deinde dorsi incisione, usque ad vertebram luxatam vertebræ quæ post incisionem deprehenda est, in altum elevatione. Verum modus hic tutus vix ordetur, et pauci tam ancipiti curatione sese subjiciunt ».

2° Vigierii Medici opera medico-chirurgica, ex typographia Adriani Vlacq. MCLIX Hagæcomitum. Chirurgia magna, liber quintus, caput IV. *De spinæ luxatione*, p. 340 : Luxatio vero spinæ dorsi ad interiora ab omnibus pene habita est pro impossibili. Tandem Guilhelm. Fabric., cent. 5, observ. 69, quamdam operationem proponit, quam quia pauciter suetam censeo, hic non describam, locum demonstrasse sufficiet ».

3° Verduc, *Pathologie de chirurgie*, 2e édition, MDCCI, t. I, p. 455. De la luxation des vertèbres. « Souvent les efforts sont inutiles et l'on se voit obligé de faire une incision à l'endroit de la vertèbre enfoncée sur l'apophyse épineuse. Après l'avoir découverte, on pincera l'apophyse avec des tenailles pour relever la vertèbre enfoncée et pour avoir plus de facilité à la remettre, il faut toujours bien tirer l'épine. On proportionnera la grandeur de l'incision au nombre des vertèbres luxées. S'il arrive une hémorragie, on l'arrêtera avec les astringents. On remplira la plaie de bourdonnets faits avec des étoupes; pour mieux relever les vertèbres, on mettra dessus un emplâtre avec un bandage. Il faut prendre garde en faisant l'incision de couper les nerfs qui passent par les côtés des apophyses transverses. Enfin il ne faut pour entreprendre une si grande opération que le blessé n'ait encore des forces suffisantes pour la souffrir. »

procédé proposé par Fabrice de Hilden. Jean Vigier juge qu'il est inutile d'en donner la description. « Verduc, dans sa *Pathologie de chirurgie*, n'est pas si circonspect. C'est d'après le texte de Fabrice de Hilden qu'il a composé son chapitre de la luxation des vertèbres; il se donne pour auteur du procédé, il ne cite Fabrice de Hilden que pour s'étayer accessoirement de son autorité, en rapportant l'opération faite par lui pour l'extraction d'une lame de couteau. Il n'y eut jamais de plagiat plus honteux. Le maître en chirurgie de Paris, qui a été l'éditeur de la 4e édition de la Pathologie de Verduc, n'a eu aucun soupçon de ce larcin littéraire, puisqu'il dit dans ses remarques que, sans vouloir blâmer l'auteur de la bonne intention qu'il a eue en proposant la réduction de la luxation des vertèbres en dedans, il est bon d'avertir les jeunes chirurgiens qu'il semble n'avoir proposé cette opération que gratuitement, ne l'ayant jamais faite ni vu faire et qu'il y aurait beaucoup de témérité à l'entreprendre parce qu'elle ne réussirait pas à coup sûr, quelques raisons qu'il ait alléguées pour en établir la possibilité [1]. » « Ce correctif est judicieux », ajoute Louis, à qui nous empruntons l'histoire de cette petite controverse chirurgicale, et qui ne paraît pas grand partisan de l'opération de Fabrice de Hilden. Soixante-dix ans après Louis, Malgaigne [2] en reparle encore. Après avoir repoussé toute trépanation à moins de fracture des arcs compliquée et comminutive il ajoute : « Lorsqu'il s'agit d'une fracture bilatérale de l'arc sans plaie, il serait à propos de rechercher si l'on ne pourrait pincer et attirer au dehors avec les doigts l'apophyse épineuse; si non on la saisirait à travers les téguments avec de fortes pinces; enfin, au besoin, on aurait recours au curieux procédé proposé par Fabrice de Hilden pour la luxation des vertèbres; c'est-à-dire qu'on mettrait à nu les deux faces latérales de l'apophyse épineuse sur laquelle on appliquerait des tenettes à mors solides. Il ne serait pas difficile, au cas où le déplacement tendrait à se reproduire, de retenir l'épine en arrière en l'étreignant dans une ligature à une attelle dorsale suffisamment écartée des téguments. »

On voit que Malgaigne ne se contente point de reproduire la description primitive. Il y introduit une variante qui certes ne sera jamais mise en pratique. Quant à la technique de Fabrice de Hilden elle devait attendre ces tout à fait dernières années pour être

1. Louis, Remarques et observations sur la fracture et la luxation des vertèbres; mémoire lu à la séance publique de l'Académie royale de chirurgie le 18 avril 1774. *Archives de médecine* 1836, t. II, p. 396.

2. Malgaigne, *Traité des fractures et des luxations* 1847-1854, t. I, p. 425.

tentée, du reste sans grand enthousiasme et dans un fort petit nombre de cas, ainsi que nous le verrons plus tard.

2° Ligature et suture des vertèbres.

Beaucoup plus récentes que l'opération précédente, la ligature et la suture des vertèbres paraissent présenter un plus réel avenir et nous verrons, ultérieurement, qu'on peut en espérer de bons résultats dans des circonstances très diverses.

Fig. 27. — Suture par les trous intervertébraux, faite par Wilkins en 1888.

La ligature vertébrale a été proposée pour la 1re fois en 1888 par Wilkins, qui fit chez son malade un 8 de chiffre en fil d'argent passant par trois trous intervertébraux (fig. 27). Hadra, en 1891, reprit la question au point de vue opératoire, et décrivit séparément la ligature des apophyses épineuses et celle des apophyses transverses.

Fig. 28. — Suture interépineuse d'Hadra.

Fig. 29. — Suture intertransversaire d'Hadra.

« Pour faire la ligature des apophyses épineuses, dit-il, on récline après longue incision cutanée les masses musculaires, sans trop raser les os. Une aiguille recourbée, armée de fil d'argent, est passée, le plus profondément possible, dans l'intervalle entre les apophyses épineuses de deux vertèbres, ressort dans l'espace sous-jacent, rentre dans l'espace inférieur à ce dernier pour ressortir définitivement dans le moyen, de sorte que le lien décrit un 8 de chiffre

embrassant deux apophyses épineuses (fig. 28). Ce 8 de chiffre sera répété aussi souvent qu'on le jugera nécessaire. Dans certains cas, au lieu de fixer deux vertèbres, on pourra en fixer trois ou plus; à la région lombaire, à cause de l'horizontalité des apophyses, un simple lien peut suffire; dans tous les cas, l'opération, qui se fait en quelques minutes, est presque exsangue, et les fils sont maintenus en place par les ligaments non détruits.

« Il est plus difficile (fig. 29) de lier les apophyses transverses, et pour y arriver sans peine, il faut écarter bien plus largement les muscles; il vaut mieux enrouler d'abord le lien autour d'une apophyse, puis passer à une autre qu'on entoure alors autant de fois qu'on veut. On n'aura ainsi qu'un trajet de fil dans l'espace interapophysaire, ce qui n'est pas sans importance pour éviter la compression des artères et des nerfs qui y passent. »

Fig. 30. — Suture interlaminaire, après lamnectomie, de l'auteur.

Aux deux procédés d'Hadra, ligature interépineuse et ligature intertransversaire, nous croyons qu'il est utile d'en joindre un troisième, particulièrement applicable dans les cas où l'on veut faire une ligature vertébrale après avoir supprimé un ou plusieurs arcs. Ce procédé, ligature interlaminaire, consiste à réunir l'un à l'autre les arcs limitant les extrémités supérieure et inférieure de l'ouverture rachidienne par deux 8 de chiffres : chaque boucle entoure une lame d'avant en arrière; le premier des deux 8 de chiffre relie les deux lames droites l'une à l'autre, le second relie les deux lames gauches (fig. 30). Le tissu adipeux rétro-méningé facilite beaucoup le passage des fils devant les lames et les ligaments jaunes empêchent les boucles laminaires de glisser transversalement.

En 1891, Church a tenté de remplacer la ligature des apophyses épineuses par leur suture, en les forant d'un trou à leur base, et en y passant un fil d'argent; il a employé une fois, avec succès, ce nouveau procédé à la région lombaire : Nous n'avons pas besoin de faire remarquer qu'il n'est applicable que là et à la région dorsale, les apophyses épineuses cervicales ne présentant pas une base

assez large pour qu'on puisse y faire une perforation sans les fracturer.

3° Ponction vertébrale lombaire.

La ponction lombaire de l'espace sous-arachnoïdien, autre récente tentative, a pour but d'évacuer une partie du liquide contenu dans cet espace et dans les ventricules cérébraux. En effet, l'un et les autres, communiquent, ainsi que le pensaient Magendie [1], Luskha, Sappey, Swalbe et que l'ont définitivement démontré Marc Sée [2] et Hess [3], par le trou de Magendie situé à la pointe du 4e ventricule, et par les ouvertures latérales placées de chaque côté entre les racines des nerfs mixtes et le lobule du pneumogastrique. Il est très exceptionnel que des adhérences méningées oblitèrent ces orifices qui d'ordinaire même sont, dans les cas où la pression céphalo-rachidienne est augmentée, plus larges que normalement.

La ponction lombaire a été faite pour la première fois par Essex Wynter en 1891. Dans un cas cet auteur plongea dans l'intervalle entre les premier et deuxième arcs lombaires, un trocart après incision cutanée; dans deux autres, il fit, après résection d'un arc, la ponction de la dure-mère au bistouri; dans les trois cas, il draina.

Quincke depuis, a fait l'évacuation intermittente par ponction simple et répétée à intervalles variables. Voici comment il en décrit le manuel :

« Le choix de la région lombaire est basé sur ce fait dit-il, que la moelle ne descend chez les adultes que jusqu'à la deuxième vertèbre lombaire, et chez l'enfant d'un an jusqu'à la troisième; on ne craindra donc pas de la blesser en pénétrant avec la pointe d'un trocart dans le troisième ou dans le quatrième espace lombaire. A ce niveau flottent dans le liquide céphalo-rachidien les nerfs de la queue de cheval; je n'ai jamais eu d'accident qui puisse me faire croire qu'ils aient été blessés; du reste, chez l'enfant au moins, ils sont séparés en deux faisceaux latéraux, laissant entre eux un intervalle de 5 millimètres, où il n'y a que du liquide.

1. Magendie, Recherches anatomiques et physiologiques sur le liquide céphalo-rachidien, 1842.

2. Marc Sée, Sur la communication des cavités ventriculaires avec les espaces sous-arachnoïdiens. *Revue mensuelle*, II, p. 295, 1878 et III, p. 424, 1879.

3. Hess, Das Foramen Magendii und die Oeffnungen an den Recessus laterales des vierten Ventrikels. *Morphologisches Jahrbuch*, 1885, t. I, p. 578.

« J'ai étudié, sur trente squelettes d'adultes et douze d'enfants, les intervalles entre les arcs lombaires. Chez l'enfant, ils sont relativement plus grands, ovales ou losangiques; chez l'adulte, ils sont de forme différente car les apophyses épineuses s'inclinent peu à peu avec l'âge et les recouvrent plus ou moins; de plus il y a des variétés individuelles que rien ne peut faire prévoir. En général, le troisième et le quatrième espace sont plus grands que le premier et le second; le cinquième est de nouveau plus petit. Leur largeur varie de 18 à 20 millimètres, leur hauteur de 10 à 15; il est très rare de rencontrer un espace assez minime pour que l'aiguille n'y puisse pas pénétrer. On pique à 5 ou 10 millimètres de la ligne médiane, chez l'enfant juste entre deux apophyses épineuses, chez l'adulte à la hauteur du dernier tiers ou de l'extrémité de l'apophyse qui domine l'espace. L'aiguille sera dirigée vers la ligne médiane, de manière à l'atteindre lorsqu'elle aura pénétré dans le sac dural.

« La profondeur à laquelle il faut piquer est, chez les plus petits enfants, de 2 centimètres, chez les adultes, de 4 à 6. Très rarement, j'ai eu besoin de répéter plusieurs fois la ponction pour voir s'écouler le liquide. Le diamètre des aiguilles employées a varié de 0,6 à 1,2 millimètre. Après enlèvement du stylet, la canule est mise en communication par un tube de caoutchouc avec une éprouvette destinée à recueillir la sérosité. Après ablation de la canule, la plaie, débarrassée par une légère compression du sang et du liquide qui parfois s'écoule encore, est pansée à l'ouate et au collodion iodoformé.

« Pendant les vingt-quatre heures qui suivent la ponction, le repos au lit est utile.

« Le niveau du liquide dans un tube de verre mis en communication avec le conduit évacuateur est en rapport avec la pression céphalo-rachidienne. La respiration et la circulation provoquent d'ordinaire des oscillations de un ou de plusieurs millimètres. De plus, à des intervalles de une minute et plus, se font de grandes oscillations, atteignant 10 et 20 millimètres, dues aux changements de position du sujet, aux contractions des muscles, peut-être aux modifications de l'innervation vasculaire. L'immobilisation complète de la colonne liquide est due à l'occlusion de l'orifice canulaire par un nerf ou du tissu cellulo-adipeux. De légers mouvements du malade ou de l'appareil rétablissent d'ordinaire la communication.

« Pour que l'ouverture durale reste plus longtemps béante qu'avec la ponction simple, on peut remplacer la pointe de l'aiguille par une lancette large de 2 millimètres avec laquelle on essaie de faire une incision durale longitudinale. Un léger œdème persistant autour

du trajet de la ponction montre qu'il continue à s'écouler au moins un peu de sérosité. Huit jours après avoir employé un couteau large de 4 millimètres j'ai pu constater que la pression céphalo-rachidienne était restée inférieure de quelques millimètres à ce qu'elle était avant. Du reste, l'ouverture durale même ainsi faite est très facilement oblitérée, comme me l'ont montré d'autres faits, ou par l'arachnoïde, ou par un coagulum. »

Les quantités évacuées par Quincke, à chaque ponction, ont oscillé entre 2 et 66 c. c. chez l'enfant, 20 et 100 c. c. chez l'adulte. Les ponctions ont été répétées jusqu'à six fois chez le même indi-

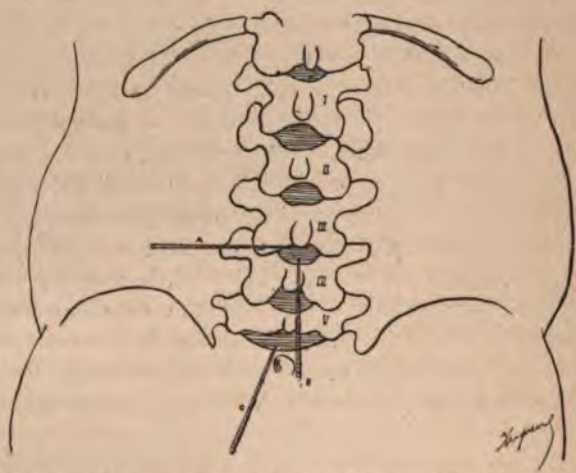

Fig. 31. — Procédés de ponction vertébrale lombaire. — *a*) Procédé de Quincke. — *b*) Procédé de Marfan. — *c*) Procédé de l'auteur.

vidu, pourraient l'être davantage et sont faites de préférence, lors de ponctions successives, dans des espaces différents.

Nous croyons que le chiffre de 2 centimètres donné par Quincke comme profondeur où l'on pique, chez l'enfant, le sac arachnoïdien, est beaucoup trop précis. Suivant l'adiposité du sujet, on y pénètre à 1 c., 1 c. 1/2, d'autres fois à 3. Un chiffre inférieur à 2 est la règle, et M. Marfan nous a dit avoir parfois, en se fiant à l'indication de Quincke, enfoncé la pointe trop avant dans le plexus veineux préméningé qui donnait un peu de sang, et avoir été obligé de la retirer légèrement pour voir s'écouler le liquide céphalo-rachidien. M. Marfan, d'autre part, ne pique pas en avant et en dedans vers la ligne médiane, comme Quincke, mais en haut et en avant, en suivant le bord supérieur de l'apophyse. Cette modification nous paraît heureuse au moins chez le petit enfant, à

apophyses courtes et à espaces interlaminaires très hauts; chez l'adulte, si nous en croyons nos recherches sur le cadavre, elle ne serait pas applicable.

Nous pensons du reste qu'il y aurait tout intérêt à remplacer la ponction lombaire, pratiquée suivant le conseil de Quincke, dans le 3e ou le 4e espace, par la ponction lombo-sacrée, faite dans l'espace entre le 5e arc lombaire et le bord supérieur du sacrum. En effet, plus bas on opère, moins on a de chances de blesser les nerfs de la queue de cheval, de moins en moins nombreux dans le canal à mesure qu'on descend. En outre, le 5e espace se trouve au niveau de l'énorme cul-de-sac arachnoïdien inférieur, véritable réservoir de liquide céphalo-rachidien : Ce 5e espace est très grand, peut être un peu moins haut, surtout chez les sujets de sexe féminin (sans doute à cause de l'ensellure) mais plus large que les 3e et 4e. L'aiguille, se guidant sur le bord latéral de la 1re apophyse sacrée, ou tout auprès d'elle, sur le bord supérieur, oblique en haut et avant, de l'une des lames correspondantes, et dirigée en haut et en dedans, vers la ligne médiane, pénétrera dans le 5e espace sans difficulté, et ponctionnera le sac arachnoïdien à une profondeur de 1 1/2 à 3 centimètres chez l'enfant, 4 à 6 chez l'adulte, ce qu'on diagnostiquera en voyant le liquide couler à grosses gouttes claires. Nous trouvons que, pour cette ponction lombo-sacrée, les points de repère sont beaucoup plus faciles à préciser que pour la ponction lombaire proprement dite, où, surtout chez le petit enfant, ils sont souvent malaisés à déterminer.

IV

ANTISEPSIE, ANESTHÉSIE, SHOCK ET SOINS POST-OPÉRATOIRES.

Avant d'abandonner ce chapitre de chirurgie opératoire, nous devons dire encore un mot des conditions spéciales que présentent l'antisepsie, l'anesthésie, le shock et le traitement post-opératoire dans les interventions rachidiennes.

a) — *L'antisepsie* ne présente rien de particulier tant qu'on est en dehors du fourreau méningé. Celui-ci ouvert, il faut s'abstenir de laver la plaie avec des antiseptiques forts. L'acide borique faible, ou plus simplement l'eau bouillie suffisent. Quant à l'acide phénique, même à 1/100, au sublimé même à 1/2000, ils déterminent, lorsqu'ils sont introduits dans l'espace sous-arachnoïdien, des accidents généraux dus sans doute à la diffusion de la substance toxique dans le liquide céphalo-rachidien. La mise en contact d'un antiseptique fort avec une plaie médullaire, doit être encore plus soigneusement évitée car elle détermine une nécrose, parfois fort étendue, des éléments nerveux. Nous ne faisons du reste ici que noter, au point de vue pratique, ces faits sur lesquels nous reviendrons dans notre tome III.

b) — *L'anesthésie*, utile seulement pour éviter les mouvements dans la ponction lombaire, ne prêtant à aucune considération spéciale dans les opérations de Trèves et de Vincent, doit être, lors de lamnectomie, « poussée très loin, dit Horsley, au moment où on incise la dure-mère et pendant l'exploration de la moelle et des racines ». C'est évident, car il s'agit d'organes très sensibles et très délicats : le moindre mouvement du malade pourrait entraîner des désastres. L'anesthésie devient en outre singulièrement difficile,

lorsque la lésion médullaire, de niveau élevé, s'accompagne d'accidents respiratoires encore exagérés par le décubitus latéral ou ventral, indispensables pour l'opération. Tous les chirurgiens qui sont intervenus dans ces conditions ont dû parer à des syncopes parfois graves. On trouve même notées (et sur un très petit nombre d'interventions dans ces conditions), plusieurs morts par le chloroforme ou par l'éther. Les plus grandes précautions sont donc nécessaires, si bien qu'on a été jusqu'à proposer, dans ces cas, l'anesthésie à la cocaïne (Auffret) ce qui nous paraît excessif.

c) — *Le shock opératoire* serait, d'après Dercum, particulièrement redoutable dans les interventions sur la moelle, beaucoup plus redoutable que dans les interventions sur le cerveau. Nous ne le croyons guère, n'ayant jamais rencontré dans les très nombreuses et parfois très pénibles opérations médullaires que nous avons faites ou vu faire, de shock sérieux. On n'en devrait pas moins, à l'occasion, suivre les excellents conseils de Dercum : « Préparer le patient à l'idée de l'opération, l'entourer, pendant quelques jours au moins, d'un calme absolu. Lorsque l'anesthésie est complète, faire une injection hypodermique de sulfate de strychnine; l'opération terminée, porter le malade sur un matelas d'eau tiède, la tête plus haute que le corps. Si le shock se prolonge, l'atropine en injection sous-cutanée, le musc ou le café en injection rectale seront préférables à l'éther, qui n'agit sans doute que comme irritant local. »

d) — Il est également indispensable, après toute opération rachidienne sauf après la ponction lombaire, d'*immobiliser* plus ou moins longtemps et plus ou moins sévèrement la colonne vertébrale. Dans les fractures lamnectomisées, il faut au moins deux mois dans une gouttière de Bonnet, puis plusieurs autres mois dans des corsets à tuteurs ou mieux dans des corsets platrés appliqués avec l'appareil de Sayre sur le malade assis dans son lit. Dans le mal de Pott l'immobilisation horizontale et la surveillance du rachis doivent être encore plus longues, douze mois en moyenne, d'après Lane; dans les opérations elles-mêmes où la continuité du rachis n'est compromise ni par les lésions ni par l'opération (par exemple dans les lamnectomies pour plaies par armes à feu ou tumeur des méninges), le malade doit attendre au moins une quinzaine avant de s'asseoir ou d'être assis dans son lit, et les corsets seront alors indispensables pendant plusieurs mois.

Ces moyens orthopédiques seront l'adjuvant des moyens chirur-

gicaux de consolidation : conservation du périoste, suture des vertèbres, dont nous avons déjà parlé.

Leur oubli ou leur insuffisance pourrait, dans les cas où la continuité du rachis est interrompue, non seulement compromettre les résultats de l'opération mais amener des désastres; dans les cas où cette continuité persiste, provoquer une cyphose qu'il est préférable d'éviter.

Bien entendu, pendant tout le temps où l'on jugera nécessaire de faire garder à l'opéré le repos horizontal, on évitera avec les plus grands soins les mouvements de sa colonne vertébrale, particulièrement lorsqu'il sera nécessaire de le retourner pour un pansement ou un examen.

CHAPITRE III

INDICATIONS

Nous avons, dans le précédent chapitre, exposé les ressources opératoires dont dispose le chirurgien; nous allons maintenant préciser les conditions dans lesquelles il peut les utiliser. Traumatismes, mal de Pott, tumeurs, puis toute une série de lésions variées où l'indication d'intervenir a été soit remplie, soit posée, seront successivement l'objet de cette analyse.

I

TRAUMATISMES

A. — FRACTURES ET LUXATIONS FERMÉES

Les fractures et luxations fermées, de beaucoup le plus fréquent des traumatismes rachidiens, ont provoqué de nombreuses lamnectomies. Nous allons étudier quelle en a été l'utilité, puis nous la comparerons à celle des réductions, plus fréquemment encore et depuis bien plus longtemps tentées.

I. — De la lamnectomie dans les fractures et luxations fermées.

Au premier coup d'œil, la statistique des lamnectomies pour fractures et luxations fermées apparaît très défavorable : une douzaine de guérisons, le double d'améliorations sur plus de 150 cas et sur les 110 cas restant plus de 80 morts constatées au moment de la publication des faits.

Quelle est tout d'abord la cause de cette léthalité considérable? Nous la trouvons, en laissant de côté deux cas par hémorragie opératoire, dans les trois facteurs suivants :

a) — *L'extrême gravité du traumatisme*, soit que la fracture ait entraîné par son niveau des accidents respiratoires rapidement incompatibles avec la vie : Potter, Thornburn, Keetley, Manley, Bell, Bridden, Mac Cosh, Manning, England, Briddon, Auffret, etc., soit qu'il y ait eu des lésions étendues de divers organes : un des opérés de Duncan avait une hernie de l'estomac et du grand épiploon dans la plèvre, à travers une déchirure du diaphragme; un de Pilcher une rupture du rein gauche; un autre de Warren, une fracture du bassin.

b) — *L'infection par la plaie opératoire*, si grave et si fréquente à la période pré-antiseptique. « On pourrait croire, disait alors Chédevergne, que l'ouverture du foyer de la fracture est sans inconvénients; que la mise en communication avec l'air extérieur d'une multitude de cellules spongieuses, est chose toute naturelle. Comment supposer que ce tissu spongieux des vertèbres sera plus tolérant que le tissu compact du tibia? L'ostéite et la phlébite nous menacent d'une façon irrésistible, et avec elles, la méningo-myélite suppurative, la pyohémie, la fièvre hectique. On a dit que la mort est moins sûre dans les trépanations très tardives. On ne semble pas en avoir compris la raison; la voici : la fracture est alors consolidée, l'ostéite, la phlébite du corps vertébral et leurs conséquences ne sont plus autant à redouter. »

c) — *L'infection par le poumon, par la vessie, par les ulcérations trophiques*, conséquence plus ou moins tardive de la cachexie médullaire.

La première de ces trois causes — extrême gravité du traumatisme — échappe et échappera toujours à l'action du chirurgien. La deuxième, infection de la plaie opératoire, ne doit plus entrer en ligne de compte aujourd'hui. La troisième peut être elle-même reculée dans ses effets par l'antisepsie de la vessie et des ulcérations trophiques. Il n'en est pas moins certain que si c'était là tout ce que peut faire le chirurgien, il devrait ne jamais intervenir sur le rachis même : nous allons voir qu'il peut davantage et que, dans certains cas, son action sur l'état fonctionnel du blessé est réelle. Le rôle qu'il peut jouer dans les fractures de la queue de cheval et dans les fractures proprement dites de la moelle est du reste si différent, que nous devons séparer dès l'abord ces deux ordres de faits.

A. — Interventions au niveau de la queue de cheval.

Pour qu'un traumatisme du rachis lèse la queue de cheval seule, il ne doit pas porter au-dessus de la partie moyenne de la première lombaire, niveau de l'extrémité inférieure de la moelle chez l'adulte ayant la tête et le tronc fléchis, c'est-à-dire dans la position où l'agent compresseur saisit d'ordinaire les éléments de l'axe nerveux. Il faudrait lors des rares fractures par extension reporter ce niveau plus bas, au moins de la hauteur d'un demi-corps vertébral.

Or, en prenant à part la série des lamnectomies pour fractures

sous-jacentes à la 12e dorsale, nous trouvons de très nombreux succès, presque tous ceux de notre statistique :

Des guérisons complètes ont été enregistrées par Lauenstein, Wyeth (12e dorsale), Eving Mears, Mac Even (1re lombaire) Thornburn, Starr (2e lombaire), Lloyd (3e lombaire).

Des résultats moins parfaits sans doute, mais encore satisfaisants, ont suivi des interventions même très tardives et très incomplètes : l'application d'une couronne de trépan sur un arc lombaire, chez le malade d'Edwards; l'ablation de la partie supérieure des arcs sacrés déprimés, quatre ans et demi après le traumatisme, chez celui de Blackmann; l'ouverture d'un canal sacré complètement oblitéré par du tissu cicatriciel, chez celui de Moullin. Ces opérés, ceux de Gordon, Dawbarn, Church dont l'état depuis des mois ou des années que s'était produit le traumatisme rachidien restait stationnaire, ont recouvré après l'intervention une motilité et une sensibilité suffisantes pour vivre de la vie commune.

Du reste, le bénéfice thérapeutique, sensitif d'abord, puis moteur, descendant une à une les racines lombaires et sacrées, demande des semaines pour se manifester, des mois pour se parfaire. Il restera nul, ou à peu près, lorsque l'opéré meurt rapidement d'accidents infectieux méningitiques (Tyrrell, Rogers, Donnell, Pilcher, Mac Burney) ou urinaires (Boiffin, Verdelot).

Les succès particulièrement fréquents obtenus au niveau de la queue de cheval tiennent à ce que les nerfs qui la composent opposent, ainsi que les nerfs périphériques, une résistance sérieuse et longue aux agents traumatiques. Comprimés ou divisés, ils peuvent, nous l'avons à plusieurs reprises constaté expérimentalement sur le chien [1], se réparer et recouvrer toute leur activité fonctionnelle lorsque, même fort tard, on enlève la cause de compression ou rapproche les bouts séparés. La guérison devrait donc être constante après toute intervention complète sur le canal lombo-sacré, si celui-ci ne contenait, en plus des nerfs qui se réparent si bien, des ganglions qui ne se réparent pas même anormalement la moelle, comme dans un cas de fracture de la 2e lombaire opéré sans succès par Duncan, et si les dégénérescences secondaires ascendantes ne venaient troubler les résultats des opérations tardives.

Ces considérations physiologiques, les faits thérapeutiques cités, l'analyse d'un nombre beaucoup plus grand de cas abandonnés à

1. Voir p. 166, la note sur la *Régénération des organes et éléments nerveux intra-rachidiens.*

leur évolution spontanée nous permettent, croyons-nous, de formuler comme suit les indications opératoires dans les fractures de la queue de cheval :

a) — Lors de fracture lombaire ou sacrée avec déplacement osseux permanent et irréductible, intervenir de suite.

b) — Lors de fracture réduite spontanément ou par manœuvres chirurgicales; attendre. Si les accidents évoluent progressivement vers la guérison : s'abstenir; s'ils restent stationnaires, intervenir vers la fin du premier mois : pas plutôt, car la restauration fonctionnelle peut ne débuter que vers cette époque; pas beaucoup plus tard, car pourraient s'établir des dégénérescences médullaires incurables.

B. — Interventions au niveau de la moelle.

Si, laissant de côté les faits de fractures avec lésion de la queue de cheval, nous examinons la série des interventions pour fractures ayant lésé la moelle, nous voyons de suite que les résultats tout à fait différents ont été bien précaires, presque toujours nuls.

Nombre de malades, opérés à la période pré-antiseptique, sont morts d'infection sans avoir présenté la moindre amélioration (Clyne, Wichham, Oldknow, Rhea Barton, Holscher, Laugier, Potter, Blackman, Hutchinson, Smith, Maundey, Warren, Pinkerton). La plupart de ceux opérés antiseptiquement ont survécu, c'est vrai, à l'intervention, mais pour traîner plus ou moins longtemps leurs accidents médullaires, nullement améliorés et finir un jour ou l'autre de cachexie, ou de pyélo-néphrite (Maydl, Morris, Barlow, Schede, Horsley, Allingham, Wooster, Jaboulay, etc.).

Parfois, cependant, sont notées quelques améliorations légères. La lecture attentive des faits montre, ainsi que nous pourrons le prouver après avoir précisé dans le tome II de ces Études les fonctions des tranches radiculo-médullaires, que la moelle n'y est pour rien : elles doivent s'expliquer par la réparation des racines qui, nées au-dessus du traumatisme rachidien, ont été lésées à son niveau, en même temps que la moelle. Le bénéfice de cette réparation radiculaire est, bien entendu, aux régions cervicale et dorsale supérieure, à peu près nul : les nerfs perpendiculaires à la moelle n'ont là qu'un trajet intra-rachidien fort court, où leur lésion est rare; à la région dorsale inférieure, l'amélioration, quoique d'ordinaire insuffisante pour modifier le genre de vie du blessé, est moins fruste, car deux ou trois paires courent parallè-

lement à l'axe nerveux et peuvent avoir été lésées en même temps que lui.

A côté de ces faits à résultat thérapeutique nul ou seulement radiculaire et qui sont la règle, il en est un petit nombre où l'amélioration fut non seulement radiculaire, mais encore médullaire et même a pu conduire à la guérison complète ou à peu près complète.

Pour chercher fructueusement dans quelles conditions se sont produits ces très rares succès, nous passerons en revue les fractures limitées aux arcs, puis les fractures portant à la fois sur les arcs et les corps ou fractures transverses totales.

1° *Fractures des arcs.*

Dans les fractures des arcs, bien moins fréquentes que les fractures transverses totales, les lésions médullaires ont chance d'être relativement restreintes.

a) — Elles sont produites par la seule pression des fragments et non, comme dans les fractures transverses, par le poids d'une partie plus ou moins grande de l'individu qui déplace le segment supérieur du rachis sur l'inférieur, séparé de lui par une section oblique. Elles seront donc à peu près limitées aux éléments nerveux directement atteints par les esquilles, et la zone d'altération juxta traumatique sera beaucoup moins étendue que dans les fractures portant à la fois sur l'arc et le corps.

b) — Elles blessent d'ordinaire les seuls cordons postérieurs qui paraissent résister bien mieux que les autres aux compressions et même aux destructions partielles.

Ces fractures seront donc particulièrement favorables à l'intervention (opinion actuelle du professeur Tillaux) et de plus faciles à opérer puisque la résection des arcs fracturés sera largement suffisante. Ajoutons qu'on aura tout intérêt à opérer vite, car les muscles sacro-lombaires se fixent par leurs multiples attaches aux fragments, les mobilisent à chaque contraction et aggravent ainsi, dans des proportions qui peuvent être considérables, le traumatisme médullaire primitif.

M. Péan nous a bienveillamment communiqué un cas de fracture des arcs précocement opéré : La guérison dure depuis plus de quatre ans, et peut être par conséquent regardée comme définitive.

Observation I (due à M. Péan). — *Fracture des arcs 7e et 8e dorsaux. Résection des fragments, guérison suivie pendant quatre ans.* — Un homme

avait été en 1888 mordu dans le dos par un cheval, et la morsure avait été d'abord prise pour un simple pincement de la peau. Mais au bout de quelques jours, se montrèrent des symptômes médullaires qui aboutirent peu à peu à une paraplégie complète, avec rétention d'urine. On découvrit alors une dépression des 7e et 8e apophyses épineuses dorsales. M. Péan incisa jusqu'à elles et enleva une dizaine de fragments implantés dans la moelle. Le malade guérit sans encombre complètement et définitivement (1891).

Un autre fait, plus intéressant encore, vient d'être publié par Schede. Son malade fut opéré seize heures après l'accident, chute du 2e étage, et l'on trouva une fracture transversale du 6e arc dorsal, dont la moitié inférieure, séparée de ses attaches fibreuses

Fig. 32. — Fracture transversale du 6e arc dorsal, dans le cas de Schede.

avait basculé et pesait par son bord supérieur tranchant sur le fourreau méningé (fig. 32). La volumineuse esquille fut enlevée avec un davier et dès les premiers jours qui suivirent l'intervention, l'amélioration commença, lente et progressive; au début la paraplégie sensitivo-motrice était complète, et les fonctions vésico-rectales abolies. Pendant que celles-ci se rétablissaient, la sensibilité revenait, surtout à droite, et la motilité surtout à gauche, si bien que neuf mois après, les accidents avaient à peu près le type Brown-Séquard très atténué. A son tour le côté droit s'améliorait, le malade marchait dans un appareil sustenteur, puis avec des béquilles, puis avec des cannes, puis sans aucun aide, et pendant deux heures; tel était son état au début de 1892, dix-huit mois après l'opération : en même temps sa santé était parfaite : il avait augmenté de plus de 15 kilos en un an.

Ce fait, et celui de M. Péan, sont des plus probants et des plus encourageants.

2° *Fractures transverses totales.*

Singulièrement plus graves que les fractures des arcs sont les fractures transverses totales. Les lésions médullaires peuvent du reste y être causées par des mécanismes très divers : compression osseuse permanente entre le corps et l'arc; compression permanente par le corps seul ou par l'arc seul; compression tardive par un cal hypertrophique; compression osseuse seulement passagère, avec réduction spontanée des fragments; compression non osseuse par des caillots et plus tard par le tissu cicatriciel résultant de leur transformation : toutes variétés nécessaires à distinguer au point de vue des indications et des manœuvres chirurgicales à employer.

Première variété des fractures totales : Compression permanente entre le corps et l'arc. — La plus commune des variétés de fracture totale est, suivant nous, celle où il y a compression osseuse permanente entre le corps et l'arc : cette proposition étant loin de répondre à l'opinion dominante aujourd'hui, nous devons avant d'aller plus loin, la justifier.

D'après Thornburn [1], dans les fractures transverses totales, les os déplacés par le traumatisme reviennent presque toujours, après qu'il a cessé, à leur position primitive, et laissent la moelle libre de toute compression permanente. « La moelle, dit-il, lors du traumatisme, est écrasée par les os déplacés qui, dès que la force vulnérante n'agit plus, retournent partiellement ou totalement à leur place par l'élasticité des ligaments et la contraction des muscles. Le dommage est fait et irréparable. » Hartmann et Broca [2], dans une discussion à la Société anatomique à propos d'une présentation de Terson, insistent sur la fréquence du diastasis rachidien avec élongation médullaire, et sans compression. Nous-même, dans une série de fractures expérimentales [3] obtenues d'abord chez

1. Thornburn, *Surgery of the Spine*, London 1889, p. 281.
2. Terson, Fracture de la colonne cervicale. *Bulletin de la Société anatomique*, 1891, p. 689.
3. NOTE SUR LES FRACTURES EXPÉRIMENTALES DU RACHIS. — Nos fractures expérimentales chez l'adulte ne nous ont, au point de vue du mécanisme de ces fractures, appris rien d'intéressant.

Il n'en est pas de même de nos recherches chez l'enfant : chez celui-ci, en effet, les fractures vertébrales indirectes ont été jusqu'ici considérées comme impossibles à reproduire expérimentalement dans les conditions ordinaires des traumatismes et sur des cadavres entiers. Ajoutons que Chédevergne, Féré, Ménard n'ayant eu à leur disposition que des cadavres d'adultes ou

des enfants puis chez des adultes avons toujours vu, avec une

de vieillards, les tentatives ont été rares : nous ne connaissons que celles de Bonnet et de Mollière.

Bonnet disait à propos de ses quelques expériences qui portèrent sur des sujets de douze à quinze ans : « La flexibilité du rachis dans le jeune âge le met en quelque sorte à l'abri des lésions traumatiques produites par la flexion en avant. Pour briser les vertèbres, il m'a fallu enlever les viscères contenus dans l'abdomen de manière à ce que leur présence ne s'opposât pas au mouvement forcé; j'observai alors, comme chez les adultes, la fracture des masses apophysaires de la 1re ou de la 2e vertèbre lombaire. »

« Chez les jeunes sujets, dit Mollière (Recherches cliniques et expérimentales sur les fractures de la colonne vertébrale. *Lyon médical*, t. X, p. 222 et 383, 1872) le défaut d'ossification des corps vertébraux rend extrêmement difficile la production des fractures indirectes de la colonne vertébrale.

« L'élasticité devient telle que l'on peut obtenir des torsions, des courbures anormales à rayons plus ou moins considérables, mais de fractures jamais. On ne peut rien produire du côté du segment postérieur de la colonne. »

Sur 3 enfants (de trois, cinq, sept ans) placés dans la position assise et par pression des épaules, il n'a obtenu qu'un peu de compression du tissu spongieux, respectivement entre les 2 premières pièces du sacrum, dans le corps de la 11e dorsale, à la partie supérieure et antérieure du corps des 1re et 2e lombaires.

Malgré ces tentatives infructueuses, nous avons essayé à notre tour, et avec succès, de produire chez l'enfant des fractures indirectes expérimentales du rachis. Toutes nos recherches ont été faites sur des cadavres entiers, de neuf mois à dix ans.

Nous avons employé la technique de Bonnet, Chédevergne, Mollière :

Pour la flexion, le sujet étant assis, pression sur les dernières vertèbres du cou, ou sur les épaules, ou bien le sujet étant appuyé sur une table par la nuque et fixé, pression sur les ischions.

Pour l'extension, pression sur les épaules.

Nous avons fait sur 24 expériences : 20 fois la flexion, 4 l'extension.

Le niveau régional des fractures produites a été le suivant : 20 fractures dorso-lombaires, 4 dorsales.

Les fractures dorso-lombaires ont été produites par la pression sur la nuque, les dorsales par pression sur les ischions ou sur les épaules. Ceci paraît en contradiction avec les résultats de Ménard qui produisait des fractures dorso-lombaires par chute sur la nuque, et des dorsales par chute sur les ischions; mais il est facile de voir que la chute sur la nuque développe les mêmes forces que la pression sur les ischions, et la chute sur les ischions que la pression sur la nuque.

Quant à la différence entre la pression sur la nuque et celle sur les épaules, elle avait déjà été notée par Mollière.

I. Fractures par flexion. — Sur les 20 expériences par flexion faites, nous le répétons, sur des sujets entiers, nous n'avons jamais eu d'insuccès complet.

A. *Tassement des corps sans lésions de l'arc.* — 6 fois, nous avons eu seulement la lésion déjà signalée par Mollière : le tassement des corps leur donnant un aspect de coin à sommet antérieur. Cette altération portait d'une façon particulière et considérable sur un corps vertébral, puis avec une moindre intensité sur 1, 2 vertèbres sus et sous-jacentes.

Sur un scoliotique le tassement de la partie antérieure des corps vertébraux s'était fait obliquement aux deux centres de courbure.

Les 6 sujets sur lesquels nous avons obtenu le tassement seul avaient neuf mois, un an et demi, deux, trois et quatre ans.

Le tassement paraît donc plus fréquent chez l'enfant que chez l'adulte, et d'autant plus que l'enfant est plus jeune. En effet :

moelle très contusionnée ou complètement divisée, les os à leur place.

1° L'âge des sujets chez lesquels nous l'avons produit est notablement inférieur à la moyenne de l'âge de nos autres sujets.

2° La proportion de « tassements » que nous avons obtenue, par rapport au total de nos expériences est plus grande que celle démontrée par la clinique ou l'expérimentation chez l'adulte. Nous irions même plus loin et nous nierions chez l'adulte, d'accord avec M. Bourdon (Du tassement vertébral d'origine traumatique, *Th. Lille*, 1885, p. 26), et contrairement à l'avis de Ménard, le tassement sans lésion de l'arc postérieur. Cela paraît résulter de l'analyse attentive des observations du premier. L'observation III de sa thèse, donnée comme un cas type de tassement, paraît même d'après la figure qui l'accompagne n'être qu'une fracture classique du corps, avec un fragment supérieur plus épais en avant, repoussant du côté du canal le fragment inférieur cunéiforme.

En somme, que le tassement proprement dit soit exclusif ou non à l'enfant, il est bien plus fréquent chez lui, ce qui tient sans doute à l'élasticité plus grande de l'arc postérieur permettant au corps d'être comprimé davantage, avant qu'elle soit dépassée.

Fig. 33.

Fig. 34.

B. *Fracture des corps avec lésion des arcs.* — Ce sont ces fractures que les expérimentateurs avaient niées chez l'enfant. L'impossibilité des fractures de l'arc postérieur chez l'enfant, tient, dit Mollière, au défaut d'ossification des corps vertébraux, et à leur extrême élasticité ; mais cette élasticité plus grande devrait plutôt favoriser les lésions de l'arc postérieur en permettant d'exagérer la flexion du rachis. Il n'en est pas moins vrai que les lésions de l'arc postérieur chez l'enfant, tout en n'étant pas impossibles, sont moins communes que chez l'adulte : la raison doit en être, non pas dans l'élasticité des corps, mais dans celle de l'arc postérieur lui-même.

Nous les avons reproduites quatorze fois, avec des variantes que nous signalons chemin faisant, sans vouloir donner le détail de tous ces cas.

Ils nous ont amené aux quelques considérations suivantes applicables soit à tous les âges, soit pour quelques-unes, seulement aux enfants.

a) On n'a pas rapproché autant qu'on aurait pu ces fractures des fractures de la voûte du crâne avec propagation à la base.

Les fractures que nous considérons ont le plus souvent le trajet suivant : à la région dorsale (fig. 33) elles décollent le ligament à son insertion de l'apo-

Reposition osseuse constante, telle serait la conclusion de ces

physe épineuse sus-jacente, fracturent à sa base l'apophyse épineuse sous-jacente, passent à travers l'articulation latérale en la luxant plus ou moins, coupent le trou de conjugaison; puis viennent diviser le corps vertébral sous-jacent en 2 segments par un trait oblique en bas et en avant; à la région dorso-lombaire (fig. 34) elles décollent le ligament inter-épineux de l'apophyse sus-jacente, passent à travers l'articulation, puis suivent le même trajet qu'à la région dorsale.

En somme ces fractures du rachis, comme les fractures irradiées du crâne, suivent le chemin de moindre résistance.

Fig. 35.

Fig. 36.

Les forces agissent sans doute d'une façon différente; au point de vue anatomique, le résultat est le même.

Ici, comme au crâne, les trous de conjugaison jouent un rôle d'arrêt que démontre notre figure 33; la raison en est évidemment dans leur siège sur le trajet de moindre résistance.

b) Il faut faire place, dans les lésions du corps, à côté de l'arrachement seul admis par Chédevergne et du tassement qu'y ajoutent Ménard et Bourdon, à un certain degré de décollement ligamenteux. Ce décollement agit en deux points : il détache le grand surtout postérieur de la face postérieure du corps vertébral sous-jacent au corps vertébral brisé; il décolle le surtout antérieur de la face antérieure du corps vertébral sous-jacent. Ces deux faits sont sans doute la conséquence du refoulement du segment inférieur vers le canal médullaire et du segment supérieur en avant, lors de la flexion.

Dans un cas de luxation en avant de la 11e dorsale, les deux surtouts pas-

opinions et de ces faits expérimentaux. Or, viennent à l'encontre toute une série de pièces d'autopsie et de constatations opératoires.

saient d'un corps vertébral à l'autre. Ils étaient très tendus sans être déchirés (fig. 35 et 36) [1].

Une seule fois le surtout postérieur était déchiré, et par l'une de ses déchirures un fragment du corps vertébral avait pénétré dans le canal (fig. 37). Le corps vertébral lésé (le 1er lombaire) était complètement écrasé; or, dit M. Ménard, « si l'écrasement a lieu, c'est que les os sont plus résistants que de coutume et, ne pouvant se tasser, diminuer de volume, ont éclaté sous l'action d'une forte pression ». On peut dire que dans cette expérience, qui portait sur un enfant de deux ans, les conditions de résistance des corps vertébraux étaient à peu près l'inverse de ce que suppose M. Mollière.

Fig. 37.

Fig. 38.

c) On pourrait supposer que la présence des points épiphysaires non soudés doit créer des conditions de résistance différentes et modifier les traits de fracture.

Il n'en est rien, pas même pour le trait de fracture des corps, considéré pendant longtemps comme un décollement dia-éphysaire, et qui divise sûrement en avant (dans les fractures par flexion) le tissu osseux du point primitif.

d) Jamais chez l'enfant nous n'avons eu, concurremment à nos fractures dorsales, de fractures des côtes et du sternum. C'est tout l'inverse de ce qu'a obtenu M. Mollière chez l'adulte et le fait s'explique par la résistance très différente de ces os aux divers âges.

e) Nous devons enfin signaler comme très exceptionnelle la fracture représentée par notre figure 38. Sans doute les faits où en plus de la fracture principale se rencontrent ici ou là des fractures d'apophyses épineuses, de lames, d'apophyses articulaires ne sont pas rares : ces fractures accessoires ont un mécanisme à part, bien démontré par Ménard. Mais ici le cas est tout différent : il y a bien évidemment deux centres d'irradiation tendant à se rejoindre en avant. Le 1er centre siégeant entre la 12e dorsale et la 1re lombaire; le second entre les 2e et 3e.

II. Fractures par extension. — Nous n'insisterons que peu sur les fractures

1. Ce fait était surtout remarquable par l'existence d'une luxation vertébrale sans trace de fracture. Rien, dans le mécanisme ou le niveau de la lésion n'a pu nous en donner l'explication.

Dans les thèses ou les mémoires sur les fractures vertébrales nous avons relevé des centaines de cas avec déplacement osseux perma-

par extension à cause du petit nombre de nos expériences; les quelques points que nous allons signaler ne serviront qu'à confirmer ce que nous avons avancé pour les fractures par flexion.

Nous avons noté :

a) Dans trois cas, un trait dirigé dans le corps de haut en bas et d'avant en arrière.

Ce fait éloigne une fois de plus l'idée qu'il puisse s'agir d'un décollement épiphysaire, comme le voulait Chédevergne.

Il montre aussi et contrairement à l'avis de Ménard que la plus grande hauteur en avant du fragment supérieur dans les fractures par flexion ne tient pas à la plus grande épaisseur en ce point du tissu compact de la face supérieure du corps vertébral.

b) Sur ces 3 fractures, on voit que le décollement ligamenteux est très net

Fig. 39.

Fig. 40.

et a eu pour effet de séparer le segment inférieur de la vertèbre fracturée du surtout postérieur (fig. 39).

c) La quatrième de nos fractures par extension offre — ce qui nous ramène à une opinion exprimée plus haut — une ressemblance frappante avec une fracture étoilée du crâne (fig. 40). Le trait de fracture, parti du milieu de la face antérieure du 11e corps dorsal, se divise en deux parties, l'une remonte, va passer entre l'apophyse transverse et l'apophyse articulaire supérieure de la 11e, puis va décoller, à leurs attaches aux lames et à l'apophyse épineuse, de la 10e, les ligaments situés entre les deux vertèbres. Le trait inférieur descend de haut en bas et d'avant en arrière à travers le corps de la 11e dorsale, coupe le trou intervertébral, décolle du corps de la 12e l'apophyse articulaire supérieure et l'apophyse transverse, puis se comporte, par rapport aux lames de l'apophyse épineuse de la 9e comme le trait supérieur par rapport aux lames et à l'apophyse épineuse de la 10e.

État des méninges et de la moelle. — Dans toutes les expériences que nous venons de rapporter, l'état de la moelle, de ses enveloppes et des nerfs a été noté avec soin.

Nous avons été frappé de ce fait qu'une fois le sujet remis sur la table et couché sur le ventre, la déformation disparaissait, sauf une légère dépression entre 2 apophyses épineuses tenant à la rupture du ligament inter-épineux.

Dans ces conditions, même lorsque la moelle était complètement divisée,

nent [1]. Les opérateurs (Mayer, Lucke, Mac Even, Horsley, Duncan, Allingham, etc.) ont presque toujours trouvé, eux aussi, ce déplacement. Il existait également dans trois autopsies, faites par nous, de vieilles fractures dorso-lombaires (fig. 41) et dans 5 de nos cas inédits de trépanation : dans celui de M. Anger, on sentait avec le doigt le bord postéro-supérieur du 11e corps dorsal faisant saillie dans le canal (fig. 42); chez l'opéré de M. Poirier, un déplacement analogue était évident; dans l'une de mes observations personnelles,

Fig. 41. — Pièce inédite de fracture dorso-lombaire ancienne avec déplacement permanent.

le promontoire osseux, mousse, était encore plus considérable; dans le fait que nous devons à l'obligeance de M. Roux, il rétrécissait le canal en avant et des deux côtés; dans celui de M. Montprofit, il l'oblitérait presque complètement.

La contradiction entre ces faits et les opinions ou expériences tout à l'heure rapportées, pourrait s'expliquer en supposant que la reposition spontanée ne se fait pas pendant la vie, mais après la mort, et seulement lorsque celle-ci survient avant la fixation par

nous n'avons jamais trouvé de compression permanente osseuse par déplacement d'arcs ou de corps; une fois un fragment osseux détaché d'un corps vertébral avait, à travers le grand surtout ligamenteux, pénétré dans le canal; son ablation eût été chirurgicalement possible.

1. Nous donnerons cette statistique dans le volumes III de ces études.

un cal, des os déplacés. Or cette hypothèse paraît être l'expression de la réalité : les fractures où, à l'autopsie, ne se rencontre pas de déplacement osseux persistant sont celles qui ont été rapidement mortelles : presque toujours des fractures cervicales; celles où on le retrouve ont été suivies d'une survie suffisante pour la consolidation osseuse : ce sont donc presque toujours des fractures dorso-lombaires.

Il y a du reste à la règle que nous venons de poser des excep-

Fig. 42. — Cas de lamnectomie de M. Théophile Anger. Déplacement permanent du corps vertébral fracturé.

tions, quelques fractures ne se réduisant pas spontanément même après une mort très rapide. C'est qu'elles sont, dès le traumatisme, fixées en fausse position par une luxation concomitante, un engrènement irréductible des fragments. Témoin pour la région lombaire l'observation, rapportée plus loin, de M. Poirier. On en trouverait sans peine, pour la région cervicale, un certain nombre d'analogues.

En somme on peut dire : dans les fractures transverses totales, il y a toujours ou presque toujours, pendant la vie, une cause osseuse permanente de compression.

Cette cause, c'est le corps vertébral seul, disent les uns. C'est à la fois, disent les autres, le corps et l'arc. « La moelle, dit Chédevergne, fixe et inextensible, est uniquement blessée par l'arête tranchante antérieure du corps vertébral. Elle est tendue sur le fragment comme une corde de violon sur le chevalet; son tiraillement est d'autant plus aisé que le centre nerveux est fixé de distance en distance par les ligaments de la pie-mère et qu'alors l'élongation étant bornée à un espace très restreint atteint bien vite les limites de l'élasticité de la moelle [1]. » Au contraire, pour MM. Félizet [2], Ménard [3] et pour nous l'arête du corps vertébral n'est pas le seul agent compresseur du centre nerveux : elle agit, en effet, sur le fourreau méningé, si mobile dans le canal qu'on peut avec un écarteur le soulever à plus de un centimètre des corps vertébraux et non sur la moelle, peu mobile, il est vrai, dans ce fourreau, à cause du ligament dentelé, mais mobile avec lui. Nous avons du reste très nettement constaté dans nos interventions, que le fourreau méningé s'aplatissait contre les arcs et que, ceux-ci enlevés, il saillait par l'orifice, devenait notablement mobilisable sur l'arête du corps vertébral et reprenait, en partie seulement du reste, son volume et ses battements normaux.

La compression médullaire permanente d'origine osseuse se fait donc non contre le corps vertébral, mais entre le corps et l'arc; non par le mécanisme du chevalet, mais par celui de l'étau. Puisqu'il en est ainsi, pourquoi la trépanation en apparence si logique, n'a-t-elle rien donné comme réparation médullaire, sauf dans quelques cas? Nous croyons à ceci deux raisons capitales.

a) *L'intervention a été d'ordinaire trop timide.* La plupart des chirurgiens se sont contentés d'enlever un ou deux arcs. En eussent-ils enlevé davantage que ce n'aurait encore été que le premier temps d'une intervention suffisante. Celle-ci, pour être complète, doit en effet s'attaquer non seulement à l'élément postérieur de la compression, mais encore à son élément antérieur : l'opérateur doit donc, après réclinaison du fourreau méningé, soit tenter de réduire la saillie du corps vertébral par des manœuvres prudentes d'extension et de contre-extension, de coaptation, les fragments étant suivis au doigt et à l'œil, soit, lorsque ces tentatives ne réus-

1. Chédevergne, Des fractures indirectes de la colonne dorso-lombaire, Paris, 1889, p. 108.

2. Félizet, Sur la trépanation du rachis dans les fractures des vertèbres avec compression de la moelle. *Arch. médecine*, 1865, t. II, p. 439, 572, 683.

3. Ménard, Étude sur le mécanisme des fractures indirectes de la colonne vertébrale. Région dorsale et région dorso-lombaire *Th. Paris*, 1889, n° 173, p. 273.

sissent pas, abraser, comme nous l'avons fait, comme Urban le conseille, l'arête saillante à la gouge et au maillet. Le coin osseux qu'il faut supprimer est parfois considérable; lorsqu'il est enlevé, le canal doit avoir repris son calibre et sa direction normales. Ceci fait, si le fourreau méningé ne bat pas, s'il est bleuâtre, distendu, ce qui indique la présence d'un caillot, ou flasque, très diminué de volume, ce qui indique l'existence d'adhérences arachnoïdiennes et de graves lésions médullaires, on incisera la dure-mère. Ce qui permettra d'enlever les caillots intra-duraux, de sectionner les adhérences méningo-médullaires, en filaments, en plaques, en viroles, de supprimer en somme tout ce qui gêne les oscillations du liquide céphalo-rachidien et la circulation médullaire. Puis on pourra suturer les racines sectionnées soit à leur bout central, soit aux racines dépendant d'un segment sus-jacent. Quant à agir directement sur les sections, sur les écrasements médullaires, nous avons vu que ce serait inutile et bien difficile.

Il n'est pas moins vrai qu'on ne saurait comparer l'opération ainsi comprise, qui replace la moelle dégagée des caillots, des adhérences, dans sa gaine méningée qu'on suture, puis dans son canal osseux dont le calibre est redevenu suffisant, à l'opération qui consistait à enlever une rondelle de trépan, une lame, un arc, puis à s'arrêter. On peut dire hardiment que cette lamnectomie simple n'était pas une arme suffisante dans les mains du chirurgien et qu'elle ne pouvait faire en rien préjuger les résultats de la lamnectomie complétée, dont les interventions les plus récentes permettent seules de pressentir la valeur [1].

1. NOTE SUR LA PRÉCOCITÉ ET L'ÉVOLUTION DES LÉSIONS MÉDULLAIRES DANS LES FRACTURES VERTÉBRALES. — Il existe dans toute affection traumatique de la moelle, et en particulier dans les fractures, trois sortes de lésions.

a) *Dans une première zone*, zone directement traumatisée, très étendue dans les sections par écrasement, beaucoup plus limitée et peut-être nulle parfois dans les compressions simples, il y a nécrose directe par le traumatisme des éléments nerveux, réduits en bouillie, et dont la structure est impossible à reconnaître. Cette nécrose est, bien entendu, immédiate.

b) *Dans une deuxième zone*, occupant le niveau même du traumatisme lors de compression simple, dédoublée et s'étendant au-dessus et au-dessous de la zone directement traumatisée, dans les sections par écrasement, les éléments du tissu médullaire sont blessés, mais non tués de suite par le traumatisme. Aussitôt après lui on les trouve ayant à peu près leur structure normale et les coupes présentent soit des foyers d'hémorragie, soit des hémorragies en nappe. Au bout de deux ou trois jours, les cellules nerveuses sont augmentées de volume et leur protoplasma granuleux; les cylindraxes prennent une forme en chapelet, la myéline se segmente. Cliniquement, le deuxième ou troisième jour semble bien être aussi le moment où les éléments de cette zone juxta-traumatique voient s'altérer leur activité. C'est en effet la date où

b) *L'intervention a été d'ordinaire trop tardive.* L'époque trop tardive des interventions a été jusqu'à présent, après leur timidité,

se prennent les centres médullaires moteurs et sensitifs siégeant à quelques millimètres au-dessus du niveau du traumatisme. Ceci est surtout net lorsque parmi eux se trouve un centre, tel que le centre du phrénique dont le trouble fonctionnel entraîne rapidement la mort du malade. Il est du reste probable que si la cause d'altération des éléments de la zone juxta-traumatique n'est pas persistante, si par exemple il n'existe point de compression permanente, les cylindraxes et la gaine de myéline peuvent reprendre en grande partie au bout d'un certain temps leurs caractères normaux. Kerestzegy et Hanns (Ueber Degenerations und Regenerations Vorgänge am Rückenmarke des Hundes nach vollständiger Durschneidung. *Beiträge zur Pathologischen Anatomie*, 1892, p. 33-56) ont constaté qu'il en était manifestement ainsi chez le chien après les sections par instrument tranchant et que dans la zone juxta-traumatique, vers le neuvième jour, les cylindraxes sont pour la plupart beaucoup moins altérés que vers la trente-sixième ou la quarante-huitième heure.

Dans les cas de traumatisme relativement léger, si la cause persiste, et probablement constamment dans les cas de traumatisme grave, la destruction des éléments nerveux de la zone juxta-traumatique est définitive. Il se forme des lacunes remplies d'une substance qui se colore difficilement par l'hématoxyline de Weigert; sur les coupes longitudinales on voit des masses ovales, à grand axe longitudinal se colorant énergiquement par le carmin et la fuchsine acide, bordées après action de l'hématoxyline de Weigert par une fine ligne sombre. Ces masses sont ce qui reste des cylindraxes; les cellules de la substance grise sont complètement détruites. En même temps la névroglie prolifère, puis se sclérose et l'on aboutit à une transformation conjonctive de la zone.

Dans les fractures, cette évolution paraît être tout entière sous la dépendance directe de la traumatisation des éléments; l'inflammation n'y joue qu'un rôle absolument secondaire : il est beaucoup plus marqué dans les plaies par instruments tranchants et dans les sections expérimentales de la moelle (Tooth, The gulstonian Lectures on secondary degenerations of the spinal cord. London, I. et A. Churchill, 1889).

C'est Schiefferdecker (Ueber Regeneration und Architectur des Rückenmarkes, *Virchows Archiv*, t. LXXVII, 1876, s. 542) et plus complètement Homén (Contribution expérimentale à la Pathologie et à l'Anatomie pathologique de la moelle épinière, Helsingfors, 1885) qui ont les premiers bien défini la zone d'altération juxta-traumatique; zone qui se limite à 6, 7, 10 millimètres de chaque côté de la lésion, plus ou moins suivant le mode d'action de l'agent, qui occupe toute l'étendue transversale de la moelle, substance grise et substance blanche sans préférence pour un segment quelconque, qui s'atténue comme intensité à mesure qu'on s'éloigne du traumatisme : tous caractères absolument différents de ceux des dégénérescences secondaires.

c) *Les dégénérescences secondaires* qui ont pour cause non plus la traumatisation directe des éléments, mais leur séparation d'avec leurs centres trophiques sont, comme les altérations juxta-traumatiques, extrêmement précoces; à mesure que se sont perfectionnées les méthodes histologiques, on a pu les reconnaître plus tôt.

Turck (Sitzungsberichte der kaïserlichen Academie der Wissenschaften zu Wien, 1851, bd. VI, Heft III) ne les trouvait qu'au sixième mois. Barth (*Archiv für Heilkünde*, bd. X, s. 448, an. 1868) à 5 semaines. Plus tard, Muller en se servant de sels de chrome, les reconnaît au-dessus d'une plaie de la moelle dès le treizième jour (Beiträge zur pathologischen Anatomie und Physiologie des menschlichen Rückenmarks, 1871, Leipzig). Kahler (Ueber Faserverlauf in den Hintersträngen des Rückenmarkes, *Prager medicinische*

la plus grave cause de leur insuccès. En effet, si le chirurgien n'a pas d'action sur les éléments de la zone détruite par le traumatisme,

Wochenschrift. Bd. VIII, s. 144, an. 1883) reporte ce début à la fin de la première semaine. Enfin Kerestzegy (*loco citato*) par la méthode de Marchi, Homen, avec les bichromates, Horsley en examinant la moelle vivante sur l'animal endormi, ont reconnu les dégénérescences secondaires vers le troisième jour au-dessus et vers le quatrième jour au-dessous de la lésion. A cette date, à l'œil nu, sur la coupe de la moelle vivante, les cordons dégénérés se distinguent par leur coloration blanc mat des parties normales, demi-translucides; cette différence s'efface 20 ou 30 minutes après la mort, mais après coloration elle reparaît, les cordons dégénérés formant des segments jaunâtres sur le fond brun des parties saines.

Dès le sixième jour (Tooth, p. 9) les cylindraxes sont élargis, et leur couche de myéline diminuée d'épaisseur. Ils se distinguent de ceux également élargis de la zone juxta-traumatique en ce qu'ils sont moins volumineux, ne prennent jamais une forme en chapelet ou en masses ovales longitudinales, et ne se colorent que par la fuchsine acide. Vers la deuxième semaine, les cylindraxes se confondent définitivement avec les derniers restes de myéline et forment dans les mailles de la névroglie, des tubes irréguliers de substance granuleuse, plus larges que les cylindraxes normaux et se colorant énergiquement à l'hématoxyline de Weigert. Cette substance granuleuse devient peu à peu homogène, les espaces qui la contiennent diminuent, tandis qu'au contraire les mailles de névroglie s'hypertrophient, finissent par occuper presque toute la surface de la coupe, puis se sclérosent, se rétractent, en déformant la moelle, si bien que le cordon dégénéré finit, vers le cinquième ou sixième mois, par ne plus constituer qu'une simple masse de tissu cicatriciel.

Les dégénérescences secondaires, dans un cordon donné, attaqueraient suivant les uns (Löwenthal, La région pyramidale de la capsule interne chez le chien et la structure du cordon antéro-latéral de la moelle. *Rev. méd. de la Suisse romande*, t. VI, p. 529, 554, 1886), les cylindraxes les uns après les autres, si bien que le nombre des cylindraxes détruits augmenterait avec l'ancienneté de la lésion; suivant les autres, tous les cylindraxes dégénéreraient simultanément. — Enfin, il paraît plus probable qu'ils s'altèrent à la fois sur toute l'étendue du cordon destiné à dégénérer et non pas progressivement à partir du niveau lésé.

Quoi qu'il en soit de ces détails, il n'est pas inutile de préciser ici d'après les données récentes quels cordons dégénèrent au-dessous de la zone juxta-traumatique inférieure, c'est-à-dire subissent la dégénération descendante, et quels au-dessus de la zone juxta-traumatique supérieure, c'est-à-dire subissent la dégénération ascendante. — Les premiers sont ceux dont les fibres ont leur centre trophique dans des cellules, soit cérébrales, soit cérébelleuses, soit bulbaires, soit médullaires, soit ganglionnaires, sus-jacentes à la lésion. Leur dégénération est manifeste sur les coupes médullaires jusqu'à ce que ces fibres se soient mises en rapport avec des cellules de l'axe gris médullaire, ce qui se fait, pour presque tous ces cordons, peu à peu, de haut en bas, si bien que sur des coupes s'éloignant de la lésion, la zone dégénérée diminue de plus en plus et finit par disparaître. Les fibres à dégénération descendante sont : 1° les fibres du faisceau pyramidal direct né dans les cellules pyramidales des circonvolutions cérébrales motrices et qui va se terminer soit au niveau de la deuxième paire lombaire (Vulpian, Löwenthal), soit plus bas, vers la quatrième paire lombaire (Tooth) après s'être peu à peu perdu dans les cellules des cornes antérieures et des parties latérales de la substance grise; 2° les fibres du faisceau pyramidal direct, même origine, ne descendant d'ordinaire que jusqu'à la région dorsale moyenne, et que Tooth a suivis jusqu'à la deuxième lombaire. Ces fibres entrent en connexion avec

il n'en est peut-être pas de même sur les éléments seulement blessés des zones d'altération juxta-traumatique sus et sous-jacentes à la

celles de la corne antérieure du même côté, plus spécialement de sa partie interne; 3° les fibres du faisceau intermédiaire du cordon latéral (Löwenthal) dont quelques fibres aberrantes se disséminent au milieu des faisceaux de Gowers, cérébelleux, direct et pyramidal croisé; 4° les fibres constituant le système descendant de la zone sulco-marginale, en partie confondues avec les fibres du faisceau pyramidal direct, en partie situées plus en avant sur le bord du cordon antéro-latéral et qui sont soit des fibres commissurales, longitudinales, allant d'une cellule de la substance grise médullaire à une cellule placée plus bas, soit, ainsi que les fibres du faisceau intermédiaire, des fibres ayant leur centre trophique dans le cervelet (Marchi, Origine e decorso dei peduncoli cerebellari, *Revista sperimentale di Freniatria e medicatura legale*, t. XVII, p. 467, an. 1890); 5° les fibres dont la dégénération constitue la dégénération descendante en virgule des cordons postérieurs (Marie, Maladies de la moelle, 1892, p. 40) ne s'étendant pas à plus de 2 ou 3 centimètres au-dessous de la lésion (Schultze, Beitrag zur Lehre von der secundären Degeneration im Rückenmarke des Menschen nebst Bemerkungen über die Anatomie des Tabes, *Archiv f. Psychiatrie*, bd. XIV, s. 359, an. 1883) et qui sont constituées, d'après cet auteur, par les branches de bifurcation descendantes des fibres radiculaires postérieures. Ces fibres paraissent différentes de celles dont Barbacci (Contributo anatomico e sperimentale allo studio delle degenerazione secondarie, *Lo Sperimentale*, 1891, p. 395 et 406) a suivi la dégénération descendante, disséminée sur la surface des cordons postérieurs, puis se groupant au voisinage du sillon médian, jusqu'à la partie tout à fait inférieure de sa moelle.

Les fibres à dégénération ascendante sont celles qui ont leur centre trophique dans des cellules soit ganglionnaires, soit médullaires, situées au-dessous de la lésion. Leur altération est appréciable sur les coupes, à partir du moment où, après avoir été obliques un certain temps, elles sont devenues verticales, jusqu'à ce qu'elles se soient mises en connexion avec des cellules médullaires supérieures, ou, pour celles qui se continuent jusqu'aux organes nerveux supérieurs, sur toute la hauteur de la moelle. Ce sont : 1° les fibres du cordon de Burdach ayant leur centre trophique dans les cellules des ganglions radiculaires; plus on s'élève au-dessus de la lésion, plus la partie dégénérée de ce cordon a de tendance à se porter en dedans et en arrière, refoulée par de nouveaux faisceaux de fibres nés de racines sus-jacentes à la lésion et par conséquent non dégénérées: les fibres dégénérées entrent du reste rapidement en connexion avec les cellules de la substance grise et la zone de dégénération disparaît; 2° les fibres du cordon de Burdach constituant sa partie antérieure et qui sont des fibres commissurales ascendantes, dégénérant sur une plus grande hauteur que les précédentes; 3° les fibres du cordon de Goll ayant pour point de départ les racines lombaires, par conséquent définitivement groupées au-dessus de ses racines et qu'on peut suivre jusqu'au plancher du quatrième ventricule; le cordon de Goll reçoit peut-être à la région cervicale, l'adjonction de quelques fibres radiculaires; 4° les fibres du faisceau cérébelleux direct, faisceau qu'on commence à trouver au niveau de la neuvième paire dorsale et qui va se perdre probablement dans le vermis superior. Ces fibres ont pour point de départ les cellules des colonnes de Clarke; ceci explique que si « la lésion transverse porte sur une région de la moelle dans laquelle le faisceau cérébelleux direct n'est pas encore constitué, bien que la colonne de Clarke commence à apparaître, on voit la lésion des cellules de cette colonne déterminer une dégénération ascendante des fibres du faisceau cérébelleux direct dont ces cellules sont le centre trophique; cette dégénération ascendante ne se rencontrera qu'à une certaine hauteur au-dessus de la lésion transverse

précédente. Ces éléments, s'ils se trouvent dans de bonnes conditions, c'est-à-dire si la cause vulnérante ne persiste pas, paraissent d'après des faits que nous rapporterons plus loin pouvoir revenir à leur état normal; mais il n'en est pas de même si leur cause d'altération, par exemple un os déplacé compresseur, continue à agir. Alors mal irrigués, mal nourris, ils s'altèrent de plus en plus, puis se nécrosent : ces altérations progressives deviennent appréciables dès le 2e ou le 3e jour après le traumatisme.

par suite de l'obliquité même de ces fibres » (Marie, *loco citato*, p. 46); 5° les fibres du faisceau de Gowers qui naissent en partie des cellules des colonnes de Clarke, en partie des cellules des cornes antérieures, dans les parties inférieures du renflement lombaire, et qui se perdraient soit dans le bulbe (Bechterew), soit en partie dans le bulbe, en partie dans le cervelet (Tooth); 6° les fibres du faisceau sulco-marginal ascendant de Marie.

Un faisceau, celui qu'on appelle la couche limitante latérale, ne paraît présenter ni dégénération ascendante ni dégénération descendante. Ceci tient à ce qu'il est composé de fibres commissurales très courtes, qui sont toutes englobées dans la zone d'altération juxta-traumatique.

A l'aide des données précédentes sur la variété de la dégénération, et sur le trajet des fibres de la substance blanche, il est facile de se représenter quelles seraient sur des coupes de cette substance blanche, les parties dégénérées au-dessus et au-dessous de la zone d'altération juxta-traumatique, avec un traumatisme portant à un niveau donné de la moelle, et comment l'aspect des coupes se modifierait en s'écartant de plus en plus de la lésion. Nous nous contenterons de schématiser les fibres dégénérées immédiatement au-dessus des zones juxta-traumatiques avec des lésions siégeant respectivement à la région cervicale moyenne (4e paire), à la région dorsale (6e paire), et à la région lombaire (2e paire) :

1° *Lésion siégeant à la région cervicale moyenne (4e paire)* :

a) Dégénérations ascendantes.

Fig. 43.

XXX Fibres du faisceau sulco-marginal ascendant.
qqq Fibres du faisceau de Gowers.
zzz Faisceau cérébelleux direct.
⊙⊙⊙ Fibres du faisceau de Goll.
ooo Fibres du faisceau de Burdach. (En s'écartant de la lésion, les fibres dégénérées se limiteraient à la partie postéro-interne du cordon postérieur).
①①① Fibres antérieures du faisceau de Burdach, à dégénérescence plus longue que les précédentes.

b) Dégénérations descendantes.

Fig. 44.

+++ Fibres du faisceau pyramidal direct.
.... Fibres du système sulco marginal descendant.
ooo Fibres du faisceau intermédiaire du cordon latéral : quelques-unes sont disséminées dans le faisceau pyramidal croisé, les faisceaux cérébelleux direct et de Gowers.
ΔΔΔ Fibres du faisceau pyramidal croisé.
⊙⊙⊙ Fibres du faisceau de Schultze.

Donc si les données anatomo-pathologiques permettent, dans les compressions permanentes entre corps et arc, une intervention

2° *Traumatisme siégeant à la région dorsale moyenne (6e paire)* :

a) Dégénérations ascendantes. *b*) Dégénérations descendantes.

Fig. 45.

XXX Fibres du faisceau sulco-marginal ascendant.
qqq Fibres du faisceau de Gowers.
ZZZ Faisceau cérébelleux direct.
⊙⊙⊙ Fibres du faisceau de Goll.
OOO Fibres du faisceau de Burdach. (En s'écartant de la lésion, les fibres dégénérées se limiteraient à la partie postéro-interne du cordon postérieur.)
①①① Fibres antérieures du faisceau de Burdach, à dégénérescence plus longue que les précédentes.

Fig. 46.

+++ Fibres du faisceau pyramidal direct.
.... Fibres du système sulco-marginal descendant.
OOO Fibres du faisceau intermédiaire du cordon latéral : quelques-unes sont disséminées dans le faisceau pyramidal croisé, les faisceaux cérébelleux direct et de Gowers.
ΔΔΔ Fibres du faisceau pyramidal croisé.
⊙⊙⊙ Fibres du faisceau de Schultze.

3° *Traumatisme siégeant à la région lombaire (2e paire)* :

a) Dégénérations ascendantes. *b*) Dégénérations descendantes.

Fig. 47.

XXX Fibres du faisceau sulco-marginal ascendant.
qqq Fibres du faisceau de Gowers.
ZZZ Faisceau cérébelleux direct.
⊙⊙⊙ Fibres du faisceau de Goll.
OOO Fibres du faisceau de Burdach. (En s'écartant de la lésion, les fibres dégénérées se limiteraient à la partie postéro-interne du cordon postérieur.)
①①① Fibres antérieures du faisceau de Burdach, à dégénérescence plus longue que les précédentes.

Fig. .

+++ Fibres du faisceau pyramidal direct.
.... Fibres du système sulco-marginal descendant.
OOO Fibres du faisceau intermédiaire du cordon latéral : quelques-unes sont disséminées dans le faisceau pyramidal croisé, les faisceaux cérébelleux direct et de Gowers.
ΔΔΔ Fibres du faisceau pyramidal croisé.
⊙⊙⊙ Fibres du faisceau de Schultze.

Les faisceaux de fibres de la substance blanche ne seraient pas seuls, d'après les auteurs les plus récents, à subir les dégénérations trophiques dites dégénérations secondaires. On observerait aussi celles-ci dans la substance grise médullaire, sinon au-dessous, au moins au-dessus de la zone juxta-trauma-

qui place dans les meilleures conditions pour se réparer, les éléments qu'on peut supposer, à côté des éléments tués par le traumatisme, simplement blessés, cette intervention n'est logique qu'à la condition d'être très précoce, dans un délai de quelques jours, alors que les éléments seulement blessés ne se sont pas secondairement nécrosés ou altérés d'une façon incurable.

Du reste, en analysant les cas de trépanation pour compression médullaire permanente entre le corps et l'arc, nous voyons que les interventions tardives n'ont jamais donné de résultat médullaire satisfaisant, qu'il s'est montré, d'autre part, dans presque toutes les interventions précoces, et que, par conséquent, l'avenir est bien de ce côté.

L'intervention a-t-elle été très tardive, 10e, 12e mois ou plus, les opérateurs ont trouvé la moelle absolument sclérosée, réduite à un étroit cordon cicatriciel sur une étendue plus ou moins grande. Chez le malade de Morris, entre autres, « elle était aplatie, à peine

tique. Marie (*loco citato*, p. 62) les décrit ainsi d'après *Barbacci*. « Au-dessus de la lésion transverse, la substance grise présente un aspect granuleux; le réticulum nerveux est à ce niveau très pauvre et peut même manquer complètement; les cellules disparaissent ou montrent des altérations nettement régressives; quelques-unes sont remplies de pigment, d'autres plus ou moins atrophiées. Les altérations sont toujours plus marquées dans le domaine de la corne postérieure. Plus on s'éloigne du point de section, plus ces altérations diminuent. D'abord c'est l'état granuleux qui disparaît, puis les lésions des cornes postérieures et enfin, en dernier lieu seulement, celles du réticulum nerveux. Quant à une véritable localisation de la dégénération, suivant des faisceaux ou des systèmes nettement déterminés, nous n'avons jusqu'à présent aucun document qui permette de se prononcer à cet égard. » — D'autre part, la section des racines provoque certainement, au-dessus du point lésé, une diminution assez marquée du volume de la corne postérieure et de la base de la corne antérieure; en particulier la section des racines postérieures de la queue de cheval détermine la disparition du réticulum nerveux entourant les cellules de Clarke, sans altération de ces cellules elles-mêmes.

Résumant cette note au point de vue où nous nous étions tout d'abord placé, nous dirons donc : il se fait dans la moelle à la suite d'un traumatisme et en particulier d'une fracture :

1° *Des lésions traumatiques directes* : *a*) sur une première zone, zone traumatique, elles aboutissent de suite à la destruction des éléments nerveux; *b*) sur une seconde zone, zone juxta-traumatique, elles ne font que blesser les éléments, qui s'altèrent de plus en plus dans les jours qui suivent, leur nécrose n'étant peut-être pas indispensable lorsque la blessure n'a été que légère et que l'action de l'agent traumatisant n'est pas persistante;

2° *Des lésions trophiques*, débutant dès le troisième jour, occupant, au-dessus de la zone juxta-traumatique supérieure, un certain nombre de faisceaux de fibres de substance blanche; au-dessous de la zone juxta-traumatique inférieure, un certain nombre d'autres faisceaux; ces faisceaux sont atteints sur toute leur longueur, variable pour chacun d'eux. En outre, au-dessus de la zone juxta-traumatique supérieure, existent des altérations de la substance grise, probablement elles aussi de nature trophique et s'étendant en s'atténuant jusqu'à une certaine distance.

plus épaisse qu'une feuille de papier, rouge gris, d'aspect fibreux. Une très petite quantité de fibres saines et brillantes apparaissait à sa surface comme une toile d'araignée étalée et enroulée autour d'un bâton. » Chez un opéré de Montprofit, elle était transformée en une sorte de tractus fibreux qu'on avait peine à distinguer. Voici cette observation inédite, ainsi que deux autres, également inédites, dues à MM. Korteweg et Tilanus, et gracieusement communiquées par M. Romeyn, d'Yumuden, qui les publiera ultérieurement dans sa thèse. « De operatieve Behandeling van wervel Fracturen. »

Observation II (due à notre collègue et ami Montprofit). — *Fracture dorso-lombaire, paraplégie; au bout de neuf mois, sans résultat, lamnectomie.* — Louis H..., âgé de vingt-cinq ans, couvreur, fait le 4 novembre 1889, une chute de 7 mètres de hauteur. Il lui est impossible de se relever, et un médecin aussitôt appelé constate une fracture de la région lombaire de la colonne vertébrale. Dès ce moment le blessé présente une paraplégie complète avec insensibilité des membres inférieurs, constipation absolue et incontinence d'urine pendant neuf mois; on pratique l'électrisation faradique, la suspension, l'extension, des médications diverses, « l'état reste stationnaire ».

Au mois d'août 1890, appelé à voir le malade, je le fais entrer à l'hôpital d'Angers, afin de tenter une intervention chirurgicale.

Le 20 août, je pratique la trépanation de la colonne vertébrale au niveau du siège de la fracture (première et deuxième lombaires). Le canal vertébral est presque complètement oblitéré et la moelle, comprimée de toutes parts est réduite à une sorte de tractus fibreux qu'on a peine à distinguer. Les suites furent absolument apyrétiques et la réunion, faite sans drainage, était complète au bout de huit jours.

Pendant quelque temps on put croire à une amélioration notable, les selles devenaient plus faciles, les urines étaient retenues pendant une demi-heure environ; quelques contractions musculaires se produisaient surtout dans le membre inférieur gauche, mais en somme le malade est resté paraplégique comme devant et un an et demi après l'intervention, son état est stationnaire.

Observation III (due à M. Korteweg, d'Amsterdam). — *Fracture dorso-lombaire. Résection des deux arcs. Amélioration radiculaire.* — Un homme de quarante-neuf ans tombe en 1889 d'une hauteur de trois étages. On constate une fracture vertébrale dorso-lombaire, en même temps qu'une paraplégie partielle des membres inférieurs, avec anesthésie totale jusqu'au genou, et incontinence d'urine et des fèces. Il y eut pendant les premiers mois une légère amélioration, puis l'état devint stationnaire; au bout de treize mois et demi, on réséqua les arcs 12e dorsal et 1er lombaire; on trouva le fourreau méningé très tendu et résistant; il ne fut

pas incisé. Il y eut quelque amélioration dans le fonctionnement des muscles de la cuisse, ce qui permit au malade de marcher avec un appareil, mais tous les autres symptômes persistèrent.

Observation IV (due à M. Tilanus, d'Amsterdam). — *Fracture dorsale inférieure, résection de trois arcs, aucune amélioration.* — En 1890, un homme de quarante ans, en tombant d'un tramway, se fit une fracture vertébrale à la région dorsale inférieure, avec paraplégie et anesthésie totales jusqu'à l'ombilic. Au bout de sept mois, résection des 9e, 10e et 11e arcs dorsaux sans incision de la dure-mère. Il n'y eut absolument aucune amélioration.

On conçoit que dans de telles conditions, l'amélioration médullaire soit nulle.

Elle reste souvent nulle encore, en tout cas bien minime et parfaitement insuffisante pour modifier le genre de vie du blessé, lorsque l'opération, moins tardive, a été faite un, deux, trois mois après le traumatisme. Nous en possédons six exemples inédits. Dans le premier, dû à l'extrême obligeance de M. Roux, peuvent seulement se rapporter à l'amélioration médullaire une contractilité passagère du sphincter anal, et quelques mouvements des fléchisseurs et extenseurs des orteils. Dans le deuxième, recueilli dans le service de M. Th. Anger, quelques mouvements des fléchisseurs et extenseurs des orteils. Dans le troisième, qui nous est personnel, absolument rien. De même dans les trois autres dus à MM. Korteweg, Tilanus, van Kleef, et communiqués par M. Romeyn. Sans doute, dans presque tous ces cas et en particulier dans l'un de ceux de Korteweg, et dans celui de van Kleef, ont été notées quelques modifications fonctionnelles post-opératoires autres que celles que nous venons d'indiquer : mais elles sont sûrement dues à la réparation des racines nées de la moelle au-dessus de son segment traumatisé et lésées en même temps que lui. Donc, ici encore, résultat médullaire pratiquement insignifiant.

Observation V (due à M. Roux, de Lausanne). — *Fracture dorso-lombaire. Après cinq mois et demi, résection de deux arcs; compression par la saillie du 1er corps lombaire. Moelle très applatie. Amélioration passagère du sphincter anal; quelques mouvements des fléchisseurs et extenseurs des orteils. Mort tardive d'infection par les eschares.* — V..., âgé de quarante ans, entre à l'hôpital de Lausanne le 3 juin 1890, dans le service de M. Roux. Cinq mois et demi avant, le 24 décembre 1889, il avait été courbé en deux par la chute sur son dos d'un éboulis de terre, perdit connaissance, et lorsqu'il la recouvra, au bout de quelques ins-

tante, avait une paraplégie complète sensitivo-motrice, avec rétention d'urine et des fèces, qui se transforma au bout de six jours en incontinence; vers le même moment revint une légère sensibilité rectale, le blessé sentant passer ses gaz.

A l'entrée à l'hôpital, atrophie et œdème des membres inférieurs, toujours complètement anesthésiés, paralysés, avec des muscles ne répondant pas au courant faradique, mais se contractant tous légèrement par le courant constant. Réflexes abolis. L'insensibilité remonte jusqu'à un peu au-dessus des ligaments de Poupart. Décubitus sacré.

Le 19 juin, narcose à la morphine, à l'atropine et à l'éther. Incision longitudinale, résection des arcs douzième dorsal et premier lombaire; le canal est rétréci en avant par la saillie du premier corps lombaire, et la moelle, après incision de la dure-mère, se montre écrasée, présentant à peine le volume d'un porte-plume aplati. Sutures de la dure-mère au catgut, tamponnement de la plaie, en partie suturée en haut et en bas, avec une éponge et de la gaze iodoformée.

Le 22, les matières ne s'échappent plus involontairement et en permanence.

Le 10 juillet, légère mobilité des pieds, et surtout du quatrième orteil droit. La défécation est tout à fait normale; la percussion légère avec la pointe d'un crayon est ressentie dans les cuisses et les jambes.

Le 30 juillet, quelques contractions des fléchisseurs de la cuisse droite; on fait régulièrement, tous les jours, des massages et l'électrisation de la peau.

Le 15 août, contractions plus fortes des fléchisseurs de la cuisse; petits mouvements de tous les doigts du pied gauche. Sensibilité vague, mal localisée, à la région antéro-supérieure des cuisses.

Le 28, l'eschare sacrée, qui s'étend, est cautérisée; l'état général continuant à être mauvais, un curetage énergique en est fait le 5 septembre. Mort d'infection lente par l'ulcération le 22.

Au niveau de l'opération pachyméningite externe, moelle très amincie, englobée dans du tissu conjonctif.

Observation VI (recueillie dans le service de M. Théophile Anger). — *Fracture du 1er corps vertébral lombaire déplacé en arrière et écrasant la moelle. Au bout d'un mois, résection des arcs 12e dorsal et 1er lombaire. Légère amélioration radiculaire et médullaire. Un mois après, mort de pyélo-néphrite.* — L..., trente-six ans, entre le 8 août 1890 dans le service de M. Th. Anger, à Cochin. Il est tombé d'un échafaudage, et après avoir rompu dans son passage le vitrage d'une marquise, s'est abattu sur les marches de pierre d'un perron. La fracture vertébrale paraît s'être faite au moment où la région lombaire du malade rencontra une barre de fer qui séparait en deux la marquise, et qui exagéra violemment l'extension du tronc. Le blessé perdit connaissance; à son réveil, il était complètement paralysé des membres inférieurs; rétention d'urine et des fèces pendant huit jours, puis incontinence. Au bout d'une quinzaine survint

de la cystite, puis de la pyélo-néphrite; les membres inférieurs s'œdématièrent.

L'état général était déplorable, fébrile, lorsque nous vîmes le patient (fin août 1890). La paraplégie était complète; l'insensibilité occupait la totalité des membres inférieurs, sauf au-dessous du pli de l'aine un large segment ovoïde; en arrière elle remontait jusqu'à la troisième vertèbre lombaire. Gibbosité au niveau de la douzième dorsale.

Incision de 12 centimètres sur la ligne médiane, de la onzième dorsale à la deuxième lombaire, réclinaison des muscles, ablation de deux arcs, le douzième dorsal et le premier lombaire; on constate, à travers le fourreau de la dure-mère, qu'en un point la moelle paraît presque complètement détruite, et que ce point correspond à une saillie osseuse transversale aiguë, formée très probablement par le bord supérieur du premier corps vertébral lombaire. L'opération, faite à la gouge et au maillet a été longue et a donné beaucoup de sang; aussi la dure-mère n'est-elle pas ouverte et la plaie suturée de suite. Gouttière de Bonnet.

Le malade supporte très bien le choc opératoire; élévation de température légère pendant quelques jours, guérison de la plaie par première intention.

Le sixième jour, une surface cutanée assez étendue, située à la partie interne de la cuisse droite, était redevenue sensible; cette zone sensible se prolongeait en bande étroite jusqu'à une dizaine de centimètres au-dessus de ce genou; sur elle il y avait retard manifeste de toutes les sensibilités, surtout de la sensibilité tactile.

La troisième semaine, légères contractions à droite du couturier; quelques jours après, même phénomène à gauche; un peu plus tard, la flexion de la cuisse sur le bassin put se faire plus directement, sans doute par l'action des psoas-iliaques. Vers cette époque également, légères contractions des fléchisseurs et des extenseurs des gros orteils. L'eschare fessière se modifia peu, il survint de l'hydarthrose des deux genoux, et la pyélo-néphrite, s'aggravant, enleva le malade le 27 septembre.

On trouva à l'autopsie une luxation en arrière du premier corps lombaire; la moelle, presque complètement sectionnée, l'était suivant un plan oblique de haut en bas, d'avant en arrière et de gauche à droite, si bien qu'en avant la lésion se trouvait au-dessous des deuxièmes racines motrices; en arrière, au-dessous des deuxièmes sensitives à gauche, au milieu des troisièmes à droite, les filaments supérieurs de celles-ci étant seulement écrasés à quelques millimètres en dehors de la moelle. Dégénérations ascendantes et descendantes ordinaires.

Observation VII (personnelle). — *Fracture de la 1re lombaire avec compression permanente de la moelle par le corps vertébral; trente-six jours après, résection de 5 arcs; incision de la dure-mère. Pas d'amélioration médullaire.* — X..., trente-deux ans, entre à l'hôpital d'Orléans le 21 août 1891, un mois après le traumatisme suivant : il était monté sur le toit de sa maison, lorsqu'il glissa et tomba d'une hauteur de 5 mètres environ,

à genoux sur le sol, la tête en arrière. L'extension s'exagéra au point que la nuque alla heurter les talons, puis le blessé, dans ses tentatives pour se relever, s'étala sur le dos. On dut le transporter sur un lit. Paraplégie complète sensitivo-motrice, avec rétention d'urine et des fèces; le malade s'est aperçu deux ou trois jours après l'accident que les bourses étaient rétractées; quoiqu'elles fussent insensibles, les testicules étaient douloureux.

Lorsqu'il vint à l'hôpital, la paraplégie était complète, les anesthésies n'épargnant qu'une zone semi-ovoïde au-dessous des ligaments de Poupart. Eschares sacrée et péronières; incontinence d'urine et des fèces; gibbosité au niveau de la première lombaire.

Le 27 septembre, après cautérisation de l'eschare sacrée, ablation des onzième, douzième arcs dorsaux, premier, deuxième et troisième lombaires avec la pince Mathieu. Le fourreau méningé, très refoulé en arrière au niveau de la première lombaire, ne bat pas à ce niveau ni plus bas. Je le récline avec des écarteurs, et je constate que ces phénomènes tiennent à la présence, à ce niveau, du bord supérieur saillant d'un corps vertébral. Abrasion de ce bord à la gouge et au maillet; incision longitudinale de la dure-mère replacée : il s'écoule par saccades, isochrones au pouls, une petite quantité de liquide céphalo-rachidien; elle est facilement étanchée et l'on constate alors que la moelle, au niveau où existait la compression osseuse, est aplatie d'avant en arrière et remplacée par une sorte d'ampoule recouverte de tissu médullaire et qui présente des mouvements d'expansion et d'affaissement très marqués. La deuxième racine lombaire, que je suis parfaitement de son origine à sa sortie du rachis, naît au-dessus de la lésion médullaire, la troisième au niveau même de l'ampoule qui remonte un peu moins haut à droite qu'à gauche.

Sutures de la dure-mère au catgut; aussitôt refermé, le fourreau méningé se met à battre; sutures en lacet des plans profond et superficiel. Pas de drain.

Réunion par première intention.

Le lendemain de l'opération, la limite de l'anesthésie était notablement descendue à la face antérieure des cuisses; en quelques semaines l'eschare s'améliora, il y eut quelques mouvements du couturier droit.

C'est tout ce qu'on obtint : aujourd'hui, un an et demi après l'opération l'état sensitivo-moteur est stationnaire; l'état général est du reste assez bon; la cystite a pu jusqu'à présent être à peu près complètement évitée.

Observation VIII (due à M. Korteweg, d'Amsterdam). — *Fracture dorsale supérieure, résection de trois arcs; aucune amélioration.* — Une femme âgée d'environ trente ans se fit en 1891, par chute dans un escalier, une fracture dorsale supérieure avec paraplégie et anesthésie jusqu'au 6e espace intercostal, et absence complète de réflexes. Au bout de cent dix jours, résection des 2e, 3e et 4e arcs dorsaux. La dure-mère

n'est pas incisée. Après une longue période stationnaire les ulcérations de décubitus s'aggravèrent, et la malade finit par succomber à la pyohémie, neuf mois après l'opération.

Observation IX (due à M. Tilanus, d'Amsterdam). — *Fracture dorsale inférieure, résection de deux arcs, aucune amélioration.* — En 1893, une femme de cinquante-sept ans tomba d'un second étage. Immédiatement, paraplégie et anesthésie totales jusqu'à l'ombilic; au-dessus zone d'hyperesthésie. Au bout de trois mois, résection des 9e et 10e arcs dorsaux, sans ouverture de la dure-mère. Aucune amélioration.

Observation X (due à M. van Kleef, de Maestricht). — *Fracture dorso-lombaire. Résection de deux arcs. Amélioration radiculaire.* — En 1892, un homme adulte, après une chute d'un tramway, présenta une paraplégie totale avec anesthésie jusqu'à la partie moyenne de la jambe, et hyperesthésie à la face antérieure des cuisses, paralysie vésico-rectale. Au bout de six semaines, résection des arcs 12e dorsal et 1er lombaire; on trouva la moelle comprimée par les fragments des arcs. Il y eut dès les premiers jours une amélioration notable. La sensibilité redevint normale sur les membres inférieurs, et le malade put marcher avec des béquilles. L'incontinence d'urine et des fèces persiste ainsi que la paralysie des pieds.

Les opérations tout à fait précoces nous montrent, à l'inverse des précédentes, çà et là quelques améliorations considérables, et même quelques guérisons complètes. Elles débutent par le retour brusque, presque immédiat de la sensibilité; la motilité ne revient qu'après, progressivement, en suivant avec assez d'irrégularité mais ordinairement de haut en bas les segments médullaires fonctionnels; enfin et plus ou moins tard reparaissent les fonctions vésico-rectales. Telle est l'histoire du malade de Knox (1890), chez qui trente-six heures après l'accident : fracture avec luxation en arrière de la onzième dorsale ayant produit une paraplégie complète, le dixième arc dorsal et les apophyses articulaires sous-jacentes furent réséquées, et la vertèbre déplacée réduite. Le lendemain, la sensibilité était complètement revenue, ainsi que de légers mouvements des orteils; la motilité s'améliora franchement à partir du deuxième mois; le douzième, l'opéré pouvait se tenir debout et faire quelques pas sans aucun appui. La guérison fut encore plus rapide chez la malade de Golding Bird (1890), opérée trois jours après une fracture de la onzième vertèbre dorsale : la sensibilité revint encore la première, en même temps que quelques mouvements des orteils du côté droit; le quatrième jour après l'intervention, la jambe droite était fléchie sans peine; le dixième,

elle se soulevait très bien du lit, et la gauche légèrement; la cinquième semaine, la marche était parfaite. Dans un cas où les déplacements osseux étaient considérables, Rodenour (1891), une heure après le traumatisme, enleva les septième, huitième, neuvième arcs dorsaux et réduisit avec le doigt le septième corps dorsal déplacé en avant et les têtes costales correspondantes luxées en arrière. La sensibilité, puis les fonctions vésico-rectales, enfin la motilité revinrent, et vers la fin du troisième mois l'opéré pouvait marcher avec un corset. Bird, de Victoria (1892), chez un malade atteint de fracture de la douzième dorsale avec luxation de son apophyse articulaire gauche en arrière, réséqua deux arcs, et guérit également son malade : quatre mois après, il marchait sans canne, et ne conservait de ses accidents qu'une névralgie de la 12e paire dorsale gauche. Woodbury guérit également un enfant de neuf ans d'une paraplégie consécutive à une fracture dorsale moyenne : l'opération, il est vrai, ne fut faite qu'au bout de quelques semaines, mais très probablement le jeune âge du sujet compensa cette cause de moindre réussite.

A ces faits heureux nous en pouvons joindre un autre inédit, dû à notre excellent ami Villar : « Je ne peux, dit-il, parler de guérison dans ce cas; cependant il me semble que j'ai rendu service à mon malade, puisque mon intervention a fait disparaître les douleurs, la rétention d'urine, la constipation et qu'elle a permis la mobilité du membre inférieur droit. »

Observation XI (due à M. Villar, professeur agrégé à la Faculté de Bordeaux). — *Fracture 12e dorsale, paraplégie complète. Trois jours après libération complète de la moelle des parties comprimantes. Amélioration considérable.* — X..., Jean, âgé de vingt-trois ans, cultivateur, entre, le 13 septembre 1892, à l'hôpital Saint-André, dans le service de M. le professeur Demons, que j'avais l'honneur de suppléer.

La veille, à trois heures de l'après-midi, le malade se trouvant assis dans un cuvier, en train de manger, la tête penchée en avant, reçoit sur le dos la presse d'un pressoir dont le poids est évalué à 700 kilogrammes. Le blessé éprouve, cela va sans dire, une douleur extrêmement violente : deux hommes parviennent à le retirer après avoir soulevé la presse. Le malade ne peut se lever ni même remuer ses jambes. Transporté chez lui, il reçoit les soins du médecin de sa localité qui applique huit sangsues sur la région traumatisée. Nuit très mauvaise. Le malade reste constamment courbé sur le côté droit.

Le lendemain, il entre à l'hôpital Saint-André; les douleurs persistent aussi violentes.

Je vois le blessé pour la première fois le 14 septembre, à la visite de

matin. Toujours couché sur le côté droit, il se plaint de douleurs atroces ayant leur siège dans la région dorso-lombaire; ces douleurs, qui sont continues, s'accompagnent de temps à autre de crises très violentes. Il sent aussi dans les membres inférieurs des fourmillements qui ont paru dès le jour même de l'accident. L'examen de la colonne vertébrale me permet de constater tout d'abord, à la simple inspection, des ecchymoses et quelques éraillures des téguments; il me montre en outre l'existence, sur les confins des régions dorsale et lombaire, d'une dépression à laquelle fait suite une saillie très appréciable. Par la palpation, je me rends mieux compte de l'existence de cette dépression et de cette saillie; la pression détermine une douleur très vive à foyer maximum entre la onzième vertèbre dorsale et la première lombaire. Il semble donc que la lésion siège sur la douzième vertèbre dorsale. Les deux membres inférieurs sont complètement paralysés; le malade ne peut leur faire exécuter le moindre mouvement. L'anesthésie s'étend des deux côtés depuis le pied jusqu'au creux proplité. Les réflexes rotuliens sont conservés; pas de réflexe plantaire ni testiculaire. Il n'y a eu ni fièvre, ni érection.

La rétention d'urine est complète; le malade est resté vingt-quatre heures sans uriner, depuis le jour de l'accident jusqu'au moment où il a été transporté à l'hôpital; il a alors été sondé par l'interne du service. Cette rétention persiste au moment de l'examen. Il y a aussi de la constipation, car le malade n'est pas allé à la selle depuis deux jours.

Je prescris une potion calmante et je recommande d'appliquer sur la région dorso-lombaire une épaisse couche de ouate maintenue par un bandage de corps. On devra sonder le malade plusieurs fois dans la journée et dans la nuit.

Le 15 septembre : même état. La rétention d'urine et la constipation persistent; les douleurs sont toujours très violentes.

Le 16 septembre, je pratique la trépanation du rachis. Après avoir fait endormir le malade et m'étant entouré de toutes les précautions antiseptiques connues, je trace au bistouri une incision verticale de 14 centimètres environ, parallèle à la crête épineuse, mais située un peu à droite de cette crête (incision para-épineuse). Cette incision s'étend de la partie inférieure de la dixième vertèbre dorsale à la partie correspondante de la première vertèbre lombaire. Je pratique une deuxième incision perpendiculaire à la première, abordant celle-ci un peu au-dessous de sa partie moyenne et dirigée à gauche. J'obtiens ainsi une incision en ⊣ avec deux lambeaux triangulaires qui me donnent un jour très suffisant. Je reconnais aussitôt le foyer de la fracture; mais, pour agir plus librement et plus facilement, je détache les masses musculaires de leur gouttière vertébrale; ceci fait, et après avoir épongé le champ opératoire, je constate que le canal rachidien est ouvert en arrière; la moelle se présente à nous par sa partie postérieure, mais dans une petite étendue. En examinant avec le doigt le foyer de la fracture, je reconnus qu'elle était serrée, comprimée au-dessus et au-dessous de la portion que j'avais sous les yeux; m'aidant des cisailles, du ciseau

et du maillet, je fis sauter les lames de la vertèbre fracturée et m'étant ainsi donné un plus large accès dans le canal rachidien, j'attaquai les portions osseuses supérieure et inférieure qui déterminaient la compression; je ne m'arrêtai qu'après m'être assuré que la moelle était bien libérée. L'hémorragie, pendant ces manœuvres, fut appréciable mais non inquiétante.

Pour terminer l'opération, je suturai au crin de Florence toute l'incision verticale et une partie de l'incision transversale; par la partie non suturée de cette incision sortait une mèche de gaze iodoformée qui bourrait le fond du champ opératoire. Pansement avec poudre d'iodoforme et gaze iodoformée; énorme couche de ouate et bandage de corps. Le malade est transporté dans son lit et couché sur le ventre.

La journée est bonne; le malade souffre peu. Pas de fièvre. Cathétérisme.

Le 17 septembre. — Le malade souffre à peine.

Le 18 septembre. — Les douleurs, qui étaient si violentes avant l'opération, ont disparu, mais les fourmillements des jambes persistent. Cathétérisme.

Le 19 septembre. — Le malade est en très bon état. Il n'est pas allé à la selle depuis le jour de l'accident. Je prescris une purgation qui donne un résultat très satisfaisant. Depuis, le malade va spontanément à la selle tous les jours.

Le 20 septembre. — Un peu de motilité dans le membre inférieur droit; le malade commence à remuer son membre; la sensibilité est toujours dans le même état. Premier pansement. La plaie est en très bonne voie.

Rien de particulier à signaler les deux jours suivants.

Le 23 septembre. — Le malade urine spontanément.

Le 25 septembre. — Deuxième pansement. Je retire les fils.

Trois semaines après l'opération, la plaie était complètement cicatrisée. Le malade mangeait et dormait bien; il pouvait s'asseoir dans son lit sans la moindre fatigue et avait même engraissé. L'anesthésie a diminué d'étendue; mais à peine.

Le membre inférieur droit est devenu chaque jour plus puissant.

Vers la fin du mois d'octobre, on a pu voir apparaître un certain degré de mobilité du membre inférieur gauche.

Au mois de décembre, les pieds ont commencé à s'étendre sur la jambe en équinisme, en même temps que les orteils se fléchissaient légèrement.

Enfin, ajoutons que peu de temps après l'opération le malade a eu une érection normale et qu'il en a eu depuis de temps en temps. Pas de pollutions nocturnes.

L'examen électrique des muscles a été pratiqué le 24 février par M. le professeur Bergonié, à sa clinique électro-thérapique de l'hôpital Saint-André.

M. Bergonié a bien voulu nous communiquer les détails suivants :

La plaque indifférente de 300 centimètres carrés de surface est appliquée au niveau de la nuque, le malade étant étendu et reposant sur elle.

Courants faradiques : bobine à gros fils. Excitabilité abolie pour tous les muscles des deux membres inférieurs, sauf pour le triceps sural droit.

Courants galvaniques : excitabilité conservée pour les muscles précédents : triceps crural et sural droits, sans réaction de dégénérescence.

Ka S Z > An S Z.

Intensité : i = 12 milli.

Excitabilité galvanique abolie aussi bien au pôle + qu'au pôle — pour tous les autres muscles.

Voici quel est l'état du malade relevé au mois de mars 1893 :

1° *Motilité.* — Le malade lève le membre inférieur droit, fléchit même la jambe sur la cuisse, la croise sur celle du côté opposé; mais ne peut ni fléchir la cuisse sur le bassin ni porter le membre dans l'abduction. En outre, ce membre inférieur droit a acquis de la force; si on le presse de bas en haut en repoussant la plante du pied avec la main droite, on sent que le membre résiste d'une façon très énergique.

Le membre inférieur gauche ne peut être détaché du lit; cependant le malade y détermine quelques mouvements.

2° *Sensibilité.* — Elle est normale dans tout le membre inférieur, sauf dans les pieds et sur les faces postéro-externes des deux jambes; les cuisses, les faces internes des jambes, les cous-de-pied sont sensibles.

On constate de l'anesthésie sur le scrotum et la verge, jusqu'à un point situé à deux centimètres de l'orifice externe du canal inguinal.

Pas de réflexe plantaire; les réflexes rotuliens manquent aussi.

Il n'y a pas d'atrophie apparente; les pieds sont un peu étendus sur les jambes et les orteils tendent à se fléchir sur le pied.

Au-dessus du pli fessier existe une petite eschare.

Sur la région opératoire, on constate une légère dépression, puis une saillie formée par la vertèbre sous-jacente. La cicatrice n'est pas douloureuse.

Le malade urine sans le secours d'une sonde et ses urines sont claires.

Il va à la selle tous les jours, dit qu'il sent très nettement le besoin d'aller, mais ne peut ni retenir ni forcer pour aider au besoin; les matières tombent pour ainsi dire pressées seulement par la contraction intestinale.

Le toucher rectal permet de constater que le sphincter est solide; le malade sent d'ailleurs le doigt qui pénètre.

Enfin, l'état général est excellent; le malade mange et dort bien; il n'éprouve aucune douleur.

Voilà, certes, toute une série de résultats favorables, mais souvent aussi, même lorsqu'aussitôt après le traumatisme, le chirurgien a délivré la moelle de toute compression osseuse, le retour des fonctions médullaires est insuffisant ou nul.

Laissant de côté les cas où le blessé *in extremis* ne pouvait évidemment tirer aucun bénéfice d'une tentative opératoire, nous trouverons sans peine à ces insuccès partiels ou totaux trois conditions principales :

a) — *L'évolution de phénomènes de myélite ascendante*, qui sont bien probablement d'origine septique, l'infection ayant une cause chirurgicale, ou bien son point de départ dans les lésions trophoinfectieuses vésicales, rectales, cutanées.

En voici une observation, due à M. Zavaleta de Buenos-Ayres, que nous ne saurions trop remercier pour l'envoi de huit faits, destinés à paraître dans sa thèse *Cirurgia del Raquis* et que l'on trouvera dans le cours de notre travail.

Observation XII (due à M. de Zavaleta). — *Fracture de la 1re lombaire. Opération le septième jour sans incision de la dure-mère. Myélite ascendante. Mort.* — M. B..., Argentin, vingt-huit ans; le 17 février 1892, un tramway lui fracture la colonne vertébrale au niveau de la 1re vertèbre lombaire. Le fragment supérieur est déplacé à droite et l'inférieur à gauche. Paraplégie, anesthésie absolue jusqu'aux plis de l'aine. Paralysie de la vessie et du rectum, avec rétention. On fait tout le possible pour réduire le déplacement par extension et contrextension, mais sans résultat. Le septième jour, le fourreau méningé est mis à découvert, et à travers lui on constate l'écrasement de la moelle. On essaie une fois de plus sans résultat, de réduire la fracture; on résèque quelques pièces osseuses saillant dans le canal, et l'on suture la plaie. — Extension. — Bientôt survinrent des eschares et des phénomènes de myélite ascendante; les muscles de l'abdomen se paralysèrent, les sphincters se relâchèrent; puis les intercostaux se prirent à leur tour, et la respiration devint uniquement diaphragmatique. Mort quarante-trois jours après l'intervention.

b) — *Le niveau très élevé du traumatisme médullaire.* — Les blessés lamnectomisés pour une compression traumatique cervicale ou cervico-dorsale n'ont jamais eu d'amélioration médullaire sérieuse; les améliorations et les guérisons signalées tout à l'heure se rapportent toutes à des lésions de la moelle dorsale moyenne ou du cône médullaire.

c) — *La grande intensité du traumatisme médullaire.* — Les sections contuses, complètes ou non, et les écrasements sans section sont incurables, même par une opération précoce et large. Témoins les deux faits suivants inédits, l'un recueilli dans le service de notre excellent maître M. Poirier, l'autre dû à l'obligeance de M. le professeur Le Dentu.

Observation XIII (due à M. Poirier). — *Fracture luxation de la 2e dorsale. Le quatrième jour résection de trois arcs, réduction. Légère amélioration.* — Le 21 septembre 1891, entrait dans le service de M. Poirier à Lariboisière, un homme de vingt et un ans, qui à la suite d'inflexion du tronc par la chute d'un corps très lourd, présentait une fracture dorsale inférieure avec rotation de la douzième dorsale à droite et en avant; l'apophyse épineuse de la onzième dorsale faisait saillie sous la peau à plus de cinq centimètres de le ligne médiane, et l'apophyse articulaire inférieure de cette vertèbre était presque sur la ligne des apophyses épineuses. Rétention d'urine et des fèces, paraplégie complète, anesthésie, analgésie et thermoanesthésie des deux membres inférieurs, sauf à la partie antéro-supérieure des cuisses, et sur une bande occupant la face interne de celle-ci. Cette bande, du côté droit, descendait à la face interne de la jambe jusqu'à mi-hauteur. Dans toutes les parties des membres inférieurs restées sensibles il y avait un retard manifeste de la perception des sensibilités, retard très net à la face interne de la jambe droite et des cuisses, beaucoup moins à la partie antéro-supérieure de celles-ci.

Le quatrième jour après l'accident, chloroformisation; résection à la pince Mathieu des arcs onzième, douzième dorsal et premier lombaire, ainsi que de l'apophyse articulaire inférieure droite onzième dorsale et de la supérieure gauche douzième. Après réclinaison du fourreau méningé, manœuvres de réduction prudentes par extension et contre extension, ayant pour but de supprimer la saillie considérable dans le canal du bord supérieur du douzième corps. Ces manœuvres réussissent à peu près. Au palper, le fourreau méningé paraît du reste presque vide au niveau de la compression. Pansement à plat de la plaie. Gouttière de Bonnet.

Au bout de quelques jours, légère sensibilité rectale et descente de la bande sensible siégeant à la face interne de la jambe droite jusqu'au pied. La sensibilité tactile est du reste seule revenue sur les surfaces à nouveau sensibles, et très incomplètement : en particulier, sa perception éprouve un retard considérable, retard qui a disparu à la face interne de la jambe, des cuisses, et à la face antéro-supérieure de celles-ci. La rétention d'urine et des fèces fait place à l'incontinence. Aucune amélioration motrice.

Au bout de quelques mois le malade, dans un état déplorable, quittait l'hôpital : il n'a sans doute pas tardé à mourir.

Observation XIV (due à M. le professeur Le Dentu). — *Fracture dorsale inférieure; le vingt-huitième jour, résection de trois arcs. Aucune amélioration, mort au bout d'un an.* — M..., âgé de vingt-neuf ans, entre le soir du 5 février 1892, à l'hôpital Necker dans le service du professeur Le Dentu.

Ce malade raconte qu'en déchargeant une voiture pleine de plaques de tôle et voulant placer une de celles-ci sur ses épaules, il en entraîna

plusieurs autres qui vinrent le frapper dans le dos et l'étendirent par terre.

On constate une paraplégie motrice complète des membres inférieurs; sur toute leur étendue, une diminution très notable des sensibilités tactiles et douloureuses; de l'incontinence des matières fécales et de l'urine. Au niveau de la partie inférieure de la colonne dorsale, il existe une ecchymose avec décollement des téguments et épanchement de Morel-Lavallée. Par la pression sur les apophyses épineuses on provoque une douleur vive assez bien limitée aux deux ou trois dernières dorsales. Peut-être crépitation. En outre le malade présente une fracture sus-condylienne du fémur gauche, avec rotation considérable du membre en dehors.

Gouttière de Bonnet.

Les jours suivants, à l'incontinence des matières fécales et de l'urine succéda de la rétention; on dut sonder le malade trois fois par vingt-quatre heures. Le 16 février, il n'y avait aucun changement dans les phénomènes paraplégiques; on place le malade sur un matelas d'eau et l'on fait, sur la partie inférieure des deux cuisses, de l'extension continue.

Vingt-huit jours après l'accident, le 4 mars 1892, le malade est opéré. Une incision longitudinale médiane de 20 centimètres permet de réséquer les lames des 11e, 12e dorsales et 1re lombaire, à l'aide du costotome de Farabeuf. Il y eut à peine d'hémorragie. On trouva le fourreau méningé absolument vide de son contenu, et en avant du canal, une saillie osseuse qu'étant donné l'état de la moelle, il était parfaitement inutile de réséquer. Sutures profondes au catgut et cutanées au crin. Pas de drain.

La plaie opératoire se réunit par première intention, mais la paraplégie ne fut en rien améliorée. Les membres inférieurs s'atrophièrent et s'œdématièrent de plus en plus : fait à noter, ils devinrent douloureux à la pression. La fracture de cuisse se consolida à peu près. Les urines devinrent franchement purulentes, les urétères et les reins, surtout à droite, douloureux à la pression. Il y eut des accès de fièvre urineuse.

Ultérieurement les orteils du pied droit se rétractèrent et se fixèrent en extension; les deux membres inférieurs se raidirent dans toutes leurs articulations.

Le 1er mars 1893, le malade succombait à la cachexie médullaire, avec symptômes pyélo-néphritiques : on trouva sa moelle complètement réduite en bouillie et détruite au niveau de la fracture.

De tels résultats ne doivent pas nous étonner. Le chirurgien ne peut réparer une perte de substance médullaire, si minime soit-elle et le singulier serait qu'une opération passant à côté d'une lésion sans y toucher en modifiât l'évolution.

En somme, dans les fractures vertébrales totales avec compression

médullaire persistante entre le corps et l'arc, l'intervention n'a donné de résultats que lorsqu'elle a été très précoce, que si le traumatisme avait atteint la partie inférieure de la moelle et non la partie supérieure; que si la moelle avait été simplement comprimée et non détruite.

Deuxième variété de fractures transverses totales : Compressions osseuses de mécanismes divers. — A côté des cas ordinaires de fractures totales, où la compression osseuse se fait par le corps d'un côté, par l'arc de l'autre, on connaît des cas beaucoup plus rares de fractures également totales où son mécanisme a été différent. Tantôt la compression s'est faite seulement par l'arête du corps vertébral, c'est-à-dire non plus par le mécanisme de l'étau mais par celui du chevalet, les arcs fracturés et très mobiles n'opposant plus qu'une résistance insuffisante pour être regardés comme agent compresseur : au point de vue thérapeutique, ces cas sont tout à fait analogues aux cas avec compression en étau. D'autres fois, le corps vertébral fracturé n'est pas déplacé et la compression médullaire est causée seulement par l'arc enfoncé dans le canal : On peut prévoir que ces faits, très voisins des fractures simples des arcs, seraient particulièrement favorables. Enfin une troisième variété de compression osseuse est celle qui dans une fracture totale sans déplacement primitif, s'établit peu à peu par la formation d'un cal hypertrophique; au point de vue clinique elle fait partie des cas si curieux de traumatismes rachidiens à symptômes retardés; au point de vue thérapeutique elle s'écarte absolument des compressions brusques que nous avons étudiées jusqu'à présent, et se rapproche des compressions lentes, par tumeur méningée par exemple. Nous verrons que dans ces compressions lentes, une opération, même tardive, donne de bons résultats; on pouvait supposer qu'il en serait de même dans les compressions par cal hypertrophique. L'observation suivante, due à l'obligeance de M. Lucas-Championnière, est la preuve qu'on aurait raisonné juste : malheureusement, chez son malade, après une guérison de plusieurs mois survinrent des accidents paraplégiques à marche progressive, dus sans doute à une péri-méningite adhésive par transformation conjonctive des caillots opératoires et à des dégénérescences médullaires ultérieures.

Observation XV (due à M. Lucas-Championnière). — *Ancienne fracture de la colonne vertébrale. Compression de la moelle. Résection des lames de deux vertèbres dorsales et d'un cal hypertrophique dépendant des corps.*

— L... Léon, vingt-quatre ans, a reçu un sac de maïs sur le dos, il y a quatorze mois, sac tombé de 10 mètres de haut. Il n'a gardé le repos que pendant deux jours.

Entrée à l'hôpital le 27 juin 1891. Cyphose dorsale supérieure avec saillie de la 4e apophyse épineuse de la région, qui dépasse les autres de 1 cent. 1/2 environ. La pression est très douloureuse à son niveau, ainsi que dans le voisinage, sur une zone de 3 à 4 centimètres. Violentes douleurs spontanées dans la région lombaire. Mouvements de flexion et d'extension de la colonne vertébrale faciles, mais un peu douloureux. Les jambes sont faibles et se fatiguent bien plus vite qu'avant l'accident.

16 juillet 1891. — Incision à convexité droite sur la région déformée. Dénudation de l'arc de la vertèbre saillante et de l'arc sus-jacent. A la pince coupante, ablation de ces deux arcs et large mise à nu de la dure-mère. Soulèvement du fourreau méningé; à la gouge et au maillet, ablation d'un volumineux cal hypertrophique diminuant le calibre du canal sur les côtés et en avant. Ceci fait, le fourreau méningé est remis en place. Drain. Sutures au crin de Florence. — Durée de l'opération une heure et demie. Chloroforme, 85 grammes.

17 juillet. — Douleurs au niveau de la région dorsale, vomissements toute la nuit, le malade ne peut uriner seul.

18. — Les douleurs ont disparu. Miction normale. Impossibilité de remuer la jambe droite.

19. — Le pansement dérangé par le malade est refait.

20. — La paralysie de la jambe droite persiste.

23. — Ablation du drain et de quelques points de suture. La paralysie de la jambe a presque complètement disparu.

24. — Il ne persiste qu'un peu de parésie des orteils. Douleurs au niveau de la hanche et du mollet droits.

27. — Plaie complètement guérie. Le malade se lève un peu dans la journée; sa jambe droite, dont tous les mouvements sont possibles, le soutient moins bien que la gauche.

1er août. — Le malade se promène presque toute la journée. La jambe droite est presque aussi forte que l'autre.

14. — Légères douleurs au niveau de l'omoplate gauche et le long de la colonne dorsale. Pointes de feu.

4 septembre. — La jambe droite, toujours un peu plus faible, est électrisée régulièrement.

11 octobre. — Le malade part pour Vincennes, il ne souffre pas, et marche bien, même sans canne.

A partir du mois de janvier, la jambe droite s'affaiblit peu à peu, puis à partir de mai ce fut la gauche; à ce moment le malade dut prendre une canne, puis en juin des béquilles. Depuis il ne les a pas quittées, et la paralysie n'a fait que croître; vers juillet la défécation est devenue involontaire et inconsciente. Depuis janvier 1893 incontinence d'urine à marche progressive. De temps en temps douleurs en ceinture et le long des cuisses. Œdème des pieds il y a quelques mois.

1er mai 1893. — Paraplégie incomplète, plus intense à droite. Les triceps, surtout le gauche, ont conservé leur force. Sont particulièrement atteints et surtout à droite, les extenseurs et fléchisseurs du pied et des orteils, les abducteurs et adducteurs de la cuisse. Réflexes tendineux très exagérés surtout à droite. Réflexes cutanés normaux. Pas de trépidation épileptoïde. Défécation involontaire; le malade est obligé de satisfaire le besoin d'uriner dès qu'il le sent, c'est-à-dire toutes les deux heures environ. Pas de cystite. Cicatrice en ⊃ au niveau de la région dorsale moyenne; cyphose occupant à peu près toutes les vertèbres dorsales supérieures et moyennes. Légère scoliose dorso-lombaire à convexité gauche. La perte de substance rachidienne n'est pas appréciable au palper.

Troisième variété de fracture transverse totale : Fractures totales sans compression osseuse permanente. — Moins rare que les trois sous-variétés précédentes, cette variété est cependant encore exceptionnelle, moins peut-être au cou qu'ailleurs. Elle peut tenir, soit à l'absence de déplacement primitif des fragments, soit à leur reposition spontanée. Le chirurgien n'a d'action que sur les caillots extra ou intra-duraux, caillots destinés plus tard à devenir du tissu cicatriciel. Cette action restreinte suffira parfois à modifier l'état du blessé : c'est qu'alors, comme sans doute dans le cas de M. Weiss, il y avait simplement gêne, par les caillots ou les adhérences de la circulation médullaire. Elle ne suffit pas s'il y a de graves lésions de la moelle; section plus ou moins complète, écrasement, hématomyélie considérable, hernie de la substance médullaire à travers la pie-mère [1], comme dans le fait suivant inédit, où le résultat opératoire fut nul :

Observation XVI (personnelle). — *Fracture dorso-lombaire; le troisième jour, résection de quatre arcs, ablation d'un caillot intra-dural. Aucune*

1. Cette variété de lésion médullaire est exceptionnelle. Nous l'avons trouvée notée seulement par Ollivier d'Angers dans un cas de fracture dorsale, comme le nôtre sans déplacement osseux. « La substance médullaire, dit-il, était appliquée sur la face externe de la pie-mère par plaques de la largeur d'une pièce d'un sou environ; ces plaques, au nombre de deux, étaient de couleur rosée, à bords inégaux, épaisses de deux ou trois lignes.... Aux endroits rompus la pie-mère était revenue sur elle-même, mais sans offrir de plis longitudinaux. Il y avait très peu de substance médullaire aux endroits où cette membrane était déchirée, de sorte que le cordon rachidien présentait dans sa longueur deux rétrécissements très marqués. » Le malade d'Ollivier était mort très rapidement après l'accident. Ollivier d'Angers, *Traité des maladies de la moelle épinière*, 3e édition, 1837, t. I, p. 503, obs. LIX : chute sur le dos; commotion rachidienne; paraplégie, paralysie de la vessie et du rectum; douleurs dorsales de plus en plus vives. Mort le 17e jour. Rupture partielle de la pie-mère, hernie de la substance nerveuse.

amélioration, mort deux mois après. — Un homme de première force, se fit, le 15 avril 1892, une fracture par flexion dorso-lombaire. Entrée à l'hôpital d'Orléans le lendemain soir; le surlendemain matin je constate : paraplégie complète, compris les psoas; paralysie des sphincters et releveur de l'anus; anesthésie rectale, sans anesthésie intestinale, mais avec tympanisme des flancs peut-être par parésie du gros intestin. Parésie vésicale avec anesthésie; anesthésie urétrale. Sensibilité testiculaire conservée. L'anesthésie et l'analgésie cutanées occupent la verge, les bourses moins une petite étendue de leur surface, en haut et en dehors, la région fessière centrale, la face postéro-externe de la cuisse et de la jambe, les deux pieds sauf sur leur bord interne dans l'étendue de un orteil et demi; elles ne sont absolument complètes qu'autour de l'anus, à la face postérieure de la jambe droite et à la plante des pieds. La thermesthésie est supprimée seulement au pied gauche sur l'étendue de la partie anesthésiée et altérée à la face postéro-externe de la jambe de ce côté, sur une zone un peu moins grande que celle de l'anesthésie tactile. La sensibilité musculaire est partout conservée. Parmi les réflexes, le crémastérien est conservé, le rotulien très médiocre, le plantaire nul; par pincement de la peau, tremblement fibrillaire des muscles sous-jacents. Pas de déplacement osseux.

Opération le soir, résection des deux derniers arcs dorsaux, et des deux premiers lombaires; pas d'hémorragie extradurale, pas de rétrécissement du canal. Incision de la dure-mère; le cône médullaire est entouré d'un caillot volumineux qui s'étend entre les nerfs de la queue de cheval, et qui est soigneusement enlevé avec une pince. Hernie médullaire pie-mérienne grosse comme une noisette à droite et en arrière. Sutures de la dure-mère au catgut. Sutures cutanées en lacet.

Réunion par première intention.

Il n'y eut aucune amélioration, et le malade est mort, deux mois après l'opération, par eschare et par cystite. L'autopsie donna en partie l'explication et de cette évolution grave, et de l'extension considérable des accidents moteurs par rapport aux accidents sensitifs. La hernie postérieure avait vidé le cordon postérieur gauche sur une hauteur de 1 centimètre au-dessous des quatrièmes racines lombaires sensitives; de plus, sur la face antérieure de la moelle, il y avait une véritable solution de continuité des cordons antérieurs, située au-dessus des 1res racines lombaires motrices à peu près un centimètre plus haut que la hernie postérieure et produite également par l'issue, à travers une minime déchirure pie-mérienne, d'une quantité considérable de substance médullaire. Fracture sous-ligamenteuse complète de la première vertèbre lombaire, sans déplacement.

II. — Comparaison de la lamnectomie et de la réduction. Indications de celles-ci.

Après avoir étudié les indications et la valeur de la lamnectomie, nous devons, laissant de côté les cas où elle est seule logiquement applicable, tels que les fractures avec compression par cal hypertrophique et les fractures sans déplacement, la comparer dans les traumatismes rachidiens avec déplacement osseux permanent, à un autre moyen thérapeutique, bien plus anciennement employé [1] : la réduction. Il ne s'agit du reste nullement de

1. NOTE SUR L'HISTOIRE DE LA RÉDUCTION. La réduction des déplacements rachidiens traumatiques a été tentée bien avant la lamnectomie; son histoire a été récemment racontée par GUERMONPREZ (Recherches historiques sur les manœuvres de réduction après les traumatismes rachidiens par chute de lieux élevés. *J. sc. méd. de Lille*, 1884, VI, p. 759-768), et c'est à son travail que nous emprunterons la plupart des renseignements qui suivent. HIPPOCRATE donne déjà la succussion comme couramment employée de son temps. Dans le cas où il y a gibbosité en arrière, il préfère l'extension et la contrextension et la pression directe faite soit avec la paume de la main, soit avec le pied, soit avec un levier « dont l'extrémité est enfoncée dans une entaille faite à la muraille au-dessus du niveau de l'échine du blessé ». ORIBASE, au lieu de fixer le levier à la muraille, l'adapte au banc sur lequel est étendu le blessé. PARÉ, après avoir distingué les fractures des luxations, donne pour ces dernières les conseils suivants : « Après l'extension dûment faite le chirurgien poussera de ses mains en dedans la vertèbre qui fera éminence. Et si on ne peut reduire de ceste manière, il faut envelopper avec du linge deux bastons de grosseur d'un doigt, et de longueur de quatre, plus ou moins et les appliquer aux costés des vertebres luxées et presser seulement sur icelles pour les jetter dedans leur apophyse articulaire. MERCATUS (Institutiones ad usum et examen eorum qui luxatoriam exercent artem, ex hispano idiomate in latinum vertit Carol. Piso doct. Paris., *Francorfuti*, *MDCL*, p. 15) fait l'extension en suspendant le malade et appuie comme Hippocrate avec un levier sur la gibbosité. L'appareil de SCULTET est plus voisin encore de celui de l'auteur grec. Mais déjà, vers le milieu du XVIIIe siècle, la réduction perd de son autorité incontestée. A quoi bon, suivant LOUIS, réduire, puisqu'il y a fracture et non pas luxation? DELPECH. S. COOPER, JEAN-LOUIS PETIT, DUPUYTREN (Leçons orales de clinique chirurgicale, 1839, t. I, p. 489-517), ROCHE, SANSON et LENOIR (Pathologie médicale et chirurgicale, t. IV, p. 58, 1844), NÉLATON dans la première édition de son traité de pathologie externe (Traité de pathologie externe, 1844, t. I, p. 699), sont du même avis, et, comme à cette époque la trépanation était aussi presque unanimement rejetée, on peut dire que la règle chirurgicale était alors, pour toutes les lésions traumatiques du rachis, l'abstention.

La réduction revint la première à l'ordre du jour à propos d'une présentation de Maisonneuve à la Société de chirurgie. MALGAIGNE, après avoir, dans cette séance, protesté contre elle, la recommande dans son Traité des fractures et luxations (Traité des fractures et des luxations, 1847-54, t. I, p. 423 et 425, t. II, p. 333). ROUX conclut d'une étude expérimentale, qu'il est indispensable de réduire. LES AUTEURS DU COMPENDIUM recommandant l'immobilisation dans les cas ordinaires, désirent qu'on fasse l'extension et la contrexten-

comparer la réduction à la lamnectomie telle qu'on la faisait autrefois, c'est-à-dire à l'ablation simple de quelques arcs, mais à la lamnectomie complétée, où les os déplacés peuvent être remis en place par des manœuvres surveillées du doigt et de l'œil et si celles-ci ne suffisent pas, abrasés à la gouge et au maillet. Cette lamnectomie complétée, dans les cas où nous l'avons reconnue fructueuse, peut-elle ou doit-elle être remplacée par la réduction? Dans les cas où nous l'avons reconnue inutile, peut-elle être suppléée par elle?

1° *La lamnectomie complétée dans les cas où elle est bonne, peut-elle où doit-elle être remplacée par la réduction*[1]?

La lamnectomie est bonne, avons-nous dit, dans les fractures limitées aux arcs quel qu'en soit le niveau, dans les fractures totales de la queue de cheval récentes ou anciennes, et dans les fractures

sion dans les cas avec déplacement et paraplégie. Chédevergne qui, nous l'avons vu, rejette si énergiquement la trépanation, accepte également la réduction dans les cas avec déplacement. Enfin le cas retentissant de Parise (*in* Guermonprez : Fracture de la colonne vertébrale; Réduction des fragments déplacés, retour immédiat de la sensibilité et de la motilité; guérison. *Bull. méd. Nord*, t. XIII, 1873, p. 63, 66) provoque en France et à l'étranger toute une série de recherches nouvelles. Nous les étudierons dans la prochaine note, sur les divers procédés de réduction des déplacements vertébraux, actuellement employés.

1. NOTE SUR LES DIVERSES MÉTHODES DE RÉDUCTION. Il n'est pas inutile, croyons-nous, de rappeler ici le manuel opératoire des divers procédés de réduction employés pour réduire les déplacements rachidiens. Nous les classerons, pour en simplifier la description, en procédés applicables aux fractures dorsales et lombaires, et procédés applicables aux luxations et fractures cervicales.

A. — Procédés applicables aux fractures dorsales et lombaires.

a) — *Réduction par la position* (Letennier et Cras *in* Elouet, Essai sur l'immobilisation à bord des bâtiments dans le traitement de la fracture compliquée du fémur et des fractures de la colonne vertébrale, *Th. Paris, 1878*, obs. p. 59). On place le blessé sur un amas de coussins formant un plan incliné qui s'arrête au niveau de la fracture, on passe dessous cet amas une plaque capitonnée, de sorte que le tronc, défléchi, ne repose plus que par le tronc et les fesses. Ce procédé est du reste une simple variante du procédé de Malgaigne, plan incliné avec lac axillaire retenant la partie supérieure du corps près du chevet du lit.

b) — *Réduction par l'extension et la contrextension lentes*, soit par des lacs placés les uns sous les aisselles, les autres sur le bassin et fixés aux extrémités du lit (Malgaigne), soit par des lacs axillaires combinés avec une traction exercée sur les membres inférieurs par des poids.

c) — *Réduction par suspension cervico-axillaire de Sayre*. Conseillée presque simultanément en Allemagne par König (Der Thoraxgipsverband bei Frakturen der Wirbelsäule, *Centr. f. Chirurgie*, 1880, p. 97), en Amérique par Coskery (A case of fracture of the spine treated with a modified Sayre's jacket, *New-York med. Journal*, 1880, t. I, p. 265), elle a été modifiée par Burrell (Fracture

totales de l'extrémité inférieure de la moelle lorsqu'elles sont récentes et sans destruction médullaire.

Dans les fractures limitées aux arcs, il est évident qu'elle est bien

of the spine, its immediate treatment by rectification of the deformity and fixation by plaster of Paris jacket, *Boston med. and scient. Journ.*, CXVII, p. 167-174, 1887), pour éviter aux malades de trop grands déplacements. « Le trépied est installé sur le lit : deux aides soutiennent le patient par-dessous les aisselles et atténuent d'autant la pendaison cervicale; le malade est porté prudemment du décubitus horizontal à la position assise dans le lit, et c'est dans cette attitude, tandis que le bassin et les membres inférieurs ne quittent pas le lit, que se fait l'extension et que le chirurgien dirige la coaptation des fragments » (Forgues et Reclus, Traité de thérapeutique chirurgicale, t. II, p. 96).

d) — *Réduction immédiate par extension, contrextension, coaptation, avec ou sans chloroforme.* C'est en somme la méthode d'Hippocrate, et l'observation de Parise prouve jusqu'à quelles violences peut aller le chirurgien pour arriver au résultat cherché.

B. — Procédés applicables aux luxations cervicales.

Les procédés de réduction des luxations et fractures-luxations cervicales sont plus méthodiques. Parfois, le poids de la tête appuyée par l'occiput seulement sur un coussin de bois suffit pour réduire une luxation en avant (Missoux, Nouveau procédé pour la guérison des luxations des vertèbres de la région cervicale, *Gaz. des hôpitaux*, XXXI, 1858, p. 58) ; presque toujours on a eu recours aux manœuvres dont la description a été faite par Richet. « Jusqu'ici, dit-il (Des luxations traumatiques du rachis, *Th. concours Paris*, 1851, p. 91), on ne s'est servi que des mains des aides, et l'on s'est aidé quelquefois de serviettes passées sous le menton, afin d'avoir plus de prise pour opérer l'extension. M. Malgaigne a proposé dans ce but un collier qui embrasse la base du crâne et la face. A l'aide de ce moyen, on peut sans doute faire pratiquer une extension assez puissante sur la tête, mais il faut savoir que le plus ordinairement les mains ont suffi, et que c'est le chirurgien lui-même qui a opéré ce temps de la manœuvre opératoire. Quant à la contrextension, c'est sur les épaules qu'on l'appliquera... et le plus souvent encore, c'est le chirurgien qui s'en chargera. Voici donc comment on procèdera. On fera asseoir le malade à terre, le tronc placé entre les jambes de l'opérateur, qui appuiera un de ses genoux ou les deux sur les épaules du patient dont la face est tournée en avant. Dans cette position, qui est celle qu'ont adoptée beaucoup de chirurgiens, et M. Malgaigne en particulier dans le cas de M. Dequevauvilliers, on a une bien plus grande force pour élever la tête et lui imprimer les mouvements qu'on désire. On place alors une main sous l'occiput, l'autre étant appliquée en avant sous le menton, on exerce ainsi une extension qui ne doit et ne peut d'ailleurs jamais être portée bien loin. Si alors on a affaire à une luxation en avant, pour dégager les apophyses articulaires inférieures qui ont sauté en avant des supérieures, on doit exagérer un peu le mouvement de flexion, puis reporter lentement et doucement la tête et le cou dans le renversement en arrière. La réduction de la luxation s'annonce par une sensation de craquement perçue par le malade, le chirurgien et les aides; sinon il faut recommencer les mêmes manœuvres, mais en prenant toujours les plus grandes précautions et en consultant les forces du malade. Il ne faut pas d'ailleurs s'en rapporter uniquement à cette sensation de craquement, la réduction pouvant s'opérer, ainsi que je l'ai constaté sur le cadavre et sur une pièce pathologique que j'ai entre les mains, sans faire entendre le bruit que quelques observateurs ont signalé. Dans la luxation latérale, après avoir opéré l'extension, ce n'est point non plus à la rotation proprement dite comme on la conseille que j'aurais recours. L'anatomie pathologique et la discussion du mécanisme m'ont démontré en effet que dans les

supérieure à la réduction sous-cutanée qui n'aurait à peu près aucune action sur les fragments isolés et insaisissables et qui du reste n'a jamais été employée dans le cas de ce genre. La réduction, après mise à nu des apophyses épineuses qui serait plus logique, serait aussi fort insuffisante, à cause de la difficulté de réduire par ce moyen un fragment enclavé, de l'incertitude où l'on serait de savoir si l'on a tout réduit et enfin de l'impossibilité d'agir directement sur les caillots extra et intra-duraux qui se transformeront plus tard en tissu cicatriciel.

Les mêmes raisons doivent théoriquement faire considérer la réduction comme inférieure aux lamnectomies, *dans les fractures totales portant au niveau de la queue de cheval et dans les fractures médullaires basses et récentes.* Ajoutons ici le danger d'aggraver les lésions médullaires, danger qui est à son minimum

luxations d'une apophyse articulaire inférieure en avant, cette dernière, après avoir dépassé la supérieure, s'abaissait au-devant d'elle, tandis que celle du côté opposé s'élevait et restait écartée et comme suspendue au-dessus de celle avec laquelle elle s'articule. N'est-il pas évident dès lors que pour réduire cette inflexion latérale du rachis du côté luxé, il faut d'abord, pour dégager l'apophyse, incliner la tête et le cou du côté opposé à la luxation après avoir fait l'extension, de même que tout à l'heure, dans la luxation en avant, je proposerais d'exagérer la flexion avant que de pratiquer le renversement; puis après ces deux mouvements, extension et inflexion latérales, c'est à la rotation vers le côté luxé qu'il faudra avoir en dernier lieu recours. Ainsi donc, en résumé : pour la luxation en avant, extension directe en haut, flexion puis renversement en arrière; dans la luxation latérale, extension directe en haut, inflexion latérale du côté luxé au côté non luxé et rotation en arrière du côté luxé; on pourra d'ailleurs aider à la réduction en portant les mains sur la région, siège du déplacement et faciliter la coaptation. Enfin, si l'on constatait une luxation en arrière, comme dans le cas de M. Stanley, l'opération se réduirait à ces deux temps : extension directe en haut et projection directe en avant de portion supérieure de la colonne rachidienne. ».

Soins a prendre après la réduction. — Il ne suffit pas du reste de réduire le déplacement, il faut le maintenir réduit : pour la région dorso-lombaire, le repos horizontal sur un matelas simple ou rendu plus rigide par l'interposition d'une planche, le repos horizontal avec coussin sous le siège de la fracture, le repos horizontal avec traction, la gouttière de Bonnet, le corset plâtré (Carafi, Traitement des fractures indirectes du rachis, région dorso-lombaire, *Th. Paris*, 1881, n° 23, p. 36), ont été conseillés. « Plus tard, au bout d'un mois et demi ou deux mois, le malade, soutenu par un corset plâtré ou un corset tuteur, pourra s'asseoir dans son lit, puis se lever : on ne perdra pas patience car, il faut se le rappeler, on a affaire à une fracture, fracture comminutive et qui souvent ne demande qu'à récidiver.

Après réduction cervicale, Richet conseille « de faire coucher le malade dans une position telle que la région cervicale soit soutenue également et uniformément; un oreiller renflé dans le milieu devra être placé en avant de la région cervicale pour soutenir la concavité qui existe à l'état normal. » Il sera plus sûr d'employer une minerve plâtrée ou silicatée, et dans les cas qui ont tendance à la récidive, l'extension continue par une fronde sous-maxillo-occipitale et des poids, en même temps que les divers moyens de ligatures et de sutures apophysaires dont nous parlons dans notre texte.

avec la réduction lente par les poids, méthode qui, malheureusement, ne réussit presque jamais, danger qui devient plus grand avec la réduction par suspension cervico-axillaire même faite, comme le recommande Burrell, le malade appuyé sur ses fesses et les membres inférieurs étendus. Wagner, dans un cas de fracture avec gibbosité sans troubles sensitifs ni moteurs, mit au bout de vingt-quatre heures un corset plâtré et constata, le lendemain de son application, une paralysie presque complète sensitivo-motrice des membres inférieurs; le corset dut être enlevé et la paralysie disparut. Une autre fois dans une fracture de la onzième dorsale, sans symptômes médullaires, le même auteur réduisit la gibbosité par la suspension puis appliqua un corset plâtré : les douleurs furent si vives qu'on dût l'enlever le surlendemain. Le danger d'aggraver les lésions médullaires est encore plus grand que dans les procédés précédents avec la réduction sous chloroforme par extension, contrextension et coaptation, qui exige d'ordinaire les plus grands efforts de la part du chirurgien. Dans un cas de Parise, une fracture de la onzième dorsale avait été suivie d'une paraplégie sensitivo-motrice complète sauf conservation de la sensibilité à la partie supéro-externe des cuisses. « Le blessé fut placé sur le ventre, quatre aides vigoureux pratiquèrent l'extension en tirant les uns sur les malléoles, les autres sur les condyles du fémur. D'autres aides firent la contrextention en maintenant solidement le blessé par les aisselles. Le chirurgien suivait et guidait avec les mains la réduction de la tumeur dorso-lombaire. La première traction fut conduite aussi énergiquement que possible par les aides pendant cinq minutes et amena un commencement de réduction. De nouvelles tractions furent alors recommencées, et M. Parise aida en appuyant de toute sa force sur la tumeur avec l'éminence thénar de sa main droite. La réduction fut ainsi plus avancée, mais encore incomplète. Une troisième fois ces tractions furent renouvelés et cette fois M. Parise, monté sur le lit, poussa la tumeur avec le genou droit, pesant ainsi de tout son corps en même temps que l'on continuait l'extension et la contre-extension. La tumeur fut ainsi complètement réduite. Les tractions avaient duré environ quinze minutes. Le malade fut alors retourné avec précaution, en le maintenant par les épaules et les côtés du bassin. Tous les symptômes étaient disparus, sauf une légère rétention d'urine due à un spasme du col ». « Le succès seul légitime une semblable violence », dit M. Reclus : nous ne le croyons même pas car dans le cas de Parise, une lamnectomie avec réduction à ciel ouvert aurait certainement eu sur les accidents une

action analogue à celle des manœuvres employées, sans présenter les mêmes dangers. Comment le méconnaître lorsque, dans un cas de fracture dorsale sans symptômes où ces manœuvres furent beaucoup moins violentes, Wollaston les vit provoquer de la paralysie et de l'hyperesthésie des membres inférieurs [1]?

1. Voici l'*indication bibliographique d'un certain nombre de fractures dorsales inférieures et lombaires, traitées par les différentes méthodes de réduction*. Nous ne donnerons de renseignements spéciaux que sur les cas qui ne sont pas analysés dans notre texte, et présentent cependant quelques points intéressants, avec un titre insuffisamment explicatif.

Baker, Two cases of fracture of the spine with displacement; in one death after recurrent attacks of erysipelas; in the other recovery after extension under anesthætic. *Lancet*, 1887, IV, 261. — Bolles *in* Burrell, *loco citato*, p. 173. — Brown, Fracture of the spine reduced under chloroform; recovery. *Indian med. Gazette, Calcutta*, 1876, XI, 74. — Burrell, *loco citato*, p. 167. — Carafi, Etude sur le traitement des fractures indirectes récentes du rachis *Th. Paris*, 1881, p. 455, obs. p. 64 : Fracture indirecte de la colonne vertébrale avec paraplégie presque complète; tractions; retour progressif des mouvements; — *Bull. Soc. anat., t. LVI*, 1881, p. 752-756 : fracture de la 9e vertèbre dorsale; déformation, réduction; mort le 8e jour par hémorragie cérébrale traumatique. — Cuënoll, Dissertatio casuum subluxationis vertebræ dorsi cum fractura complicatæ post factam repositionem et varia dira symptomata duo decima, demum septimana funeste sistens, *Argentorati*, 1761. — Coskery, A case of fracture of the spine treated with a modified Sayre's jacket, *New-York medical Journal*, 1880, t. I, p. 265. — Folet *in* Dubar, Fracture de la colonne vertébrale; réduction des fragments; mort. *Bull. med. du Nord*, Lille, 1874, XIV, p. 52-54 : fracture dorsale inférieure; à l'autopsie on trouva que le canal avait repris son calibre, mais renfermait quelques esquilles, du reste peu importantes. — Gavris *in* Burrell, *loco citato*, p. 173. — Gay, Case of fracture of spine, with considerable displacement, limited recovery. *The Lancet*, 1876, t. I, p. 380 : fracture de la 8e dorsale; l'amélioration se limite en réalité à une partie des symptômes sensitifs. — Guermonprez, Traumatisme du rachis; douleurs violentes soulagées par la compression directe et l'extension *Société de chirurgie, 18 octobre 1882, rapport de M. Terrier*; *Bull. et Mémoires*, 1882, n° 5, t. VIII, p. 654. — Harrison, A case of dislocation and fracture of the spine; extension; recovery. *Lancet*, 1885, II, 114 : fracture 3e lombaire. — Hill, Fracture of the lower dorsal and upper lumbæ vertebræ treated with Sayre's Jacket; immediate relief from pain, and ultimate recovery without paralysis or much deformity. *Trans. clin. soc. London*, 1881, XIV, 144-147. — Ingalls *in* Burrell, *loco citato*, p. 172. — Jones, Two cases of spinal injury. Case I, Dislocation of the spine in the upper lumbar region; complete paraplegia. Extension of the spine under chloroforme; recovery; remarks *The Lancet*, 1885, t. I, p. 338 : fracture de la 2e lombaire. — Key, Fracture of the spine; attemps to reduce the fractures by extension. *Lancet*, 1827, XII, p. 699-701, fracture dorsale inférieure avec rotation de la vertèbre. — König, Der Thoraxgipsvesband bei Frakturen der Wirbelsäule. *Centralblatt für Chirurgie*, 1880, p. 97. — Küster, Zür Behandlung älterer Wirbelbrüche. *Archiv. f. klinische Chirurgie*, Bd. 26, 1881, p. 841-847, 1 pl. : 3 malades traités par la suspension et le corset plâtré : 1° Troubles de la sensibilité dans les membres inférieurs; gibbosité 1re lombaire; après, marche sans douleur; 2° Matelot de dix-sept ans, avec cyphoscoliose lombaire énorme; 3° Rupture d'un cal cervical. — Mac Carthy, Fracture with displacement of the spine; reduction by pulleys. *Lancet*, 1869, I, 191. — Malgaigne, *loco citato*, t. I, p. 423. — Parise *in* Guermonprez, Fracture

Du reste si les résultats obtenus par les divers procédés de réduction ont été parfois bons, ils sont loin d'être aussi satisfaisants qu'on pourrait le croire d'après les titres données par les auteurs à leurs observations.

Les cas publiés comme « succès » sont, en effet le plus souvent des cas sans symptômes médullaires ou avec symptômes médul-

de la colonne vertébrale; réduction des fragments déplacés; retour immédiat de la sensibilité et de la motilité; guérison, *Bull. médical du Nord*, t. XIII, 1873, p. 63-64. *In* Morisson, Note sur les fractures avec déplacement du corps des vertèbres, *Bulletin médical du Nord*, t. XIII, 1873, p. 177 : fracture 12e dorsale, paraplégie complète avec paralysie de la vessie et du rectum; tentatives infructueuses de réduction; mort. *In* Dubar, Fracture de la colonne vertébrale avec déplacement; rupture de la dure-mère et de la moelle épinière; réduction; persistance de la paraplégie; mort, *Bull. méd. du Nord*, t. XIII, 1873, p. 185-189 : — Papail, Corset plâtré dans les lésions de la colonne vertébrale, *th. Paris*, 86-87, n° 191. — Parker, Fracture and dislocation of vertebræ; reduction; recovery, *New York Med. Journ.*, 1852, n. s., VIII, 190-205. — Roddick, Fracture of the spine; recovery; value of extension, *Canada med. and surg. J.*, IX, 1880-1881, p. 538-541. — Thome, Subluxation backwards of two dorsal and three lumbar vertebræ; partial reduction; recovery, *Trans. M. soc. California*, 1876-7, p. 167-178. — Wagner, Zr Behandlung der Frakturen der Wirbelsäule mit dem Sayre'schen Gippskorsett, *Centralblatt für Chirurgie*, 1880, p. 737. — Weiss *in* Burrell, *loco citato*, p. 173 : le 25 juin 1879 réduisit une fracture de la 9e dorsale et appliqua un corset plâtré; amélioration des douleurs; guérison. — Wright, Dislocation of the spine; reduction; death after twelve days, *Med. and surg. Reporter*, t. XLVII, 1882, p. 538. — Wollaston, Fractured spine with dislocation; reduction with pulleys, *Lancet*, 1872, t. I, p. 399 : accidents après la réduction. — Wollaston, Fracture of the spine with displacement; reduction by means of pulleys; recovery, *Lancet*, 1867, t. I, p. 122. — Wood, On the employement of double extension in cases of disease and injuries of the spine and pelvic joints, *British med. Journ.*, 1880, t. I, p. 837.

Dans tous les cas précédents il s'agissait de fractures. Les luxations dorsales et lombaires sans fractures sont, en effet, extrêmement rares. Nous n'en connaissons que quelques faits : Ch. Bell, Injuries of spine and thigh bone, p. 25 : luxation de la 12e dorsale sur la 1re lombaire; division complète de la moelle. — Bryant, Apparent dislocation of the vertebræ; partial reduction by extension and local pressure, *Tr. path. Soc. of London*, VIII, 1856-7, p. 301-3 : à l'autopsie, luxation en avant de la 11e dorsale, avec décollement des disques intervertébraux, et sans fracture; la réduction n'avait été que tout à fait partielle. — Davies Colley, Case of dislocation backwards of the first lumbar vertebra, which was successfully reduced under ether, *Tr. clin. Soc. London*, XVII, 1884, p. 143-6 : cas sans autopsie, douteux. — Dupuytren, Clinique chirurgicale, t. I, p. 395 : un cas de luxation sans fracture d'une vertèbre dorsale. — Genouville, Luxation lombaire, *Revue d'orthopédie*, 1892, p. 416, 2 pl. : cas douteux, sans autopsie. — A ces faits nous pouvons joindre celui de Wilkins, rapporté dans notre statistique II. Quant à l'observation d'Hawkins, Dislocation of the spine without fracture; reduction; death in three weeks, *Lancet*, 1858, t. II, p. 630, malgré son titre, ce n'est point un cas de luxation pure. En effet : « The right transverse p[illegible] first lumbar vertebra was split longitudinally down its mid[illegible] transverse process was comminuted. Small portions of the l[illegible] side at the root of the transverse process seemed to have

Chipault.

laires insignifiants, qui sans doute auraient guéri tout seuls, et que certainement l'on n'eût point lamnectomisés : Un malade de Wollaston, avec fracture de la onzième dorsale réduite par les poids n'avait pour tout symptôme que de l'hyperesthésie des membres inférieurs avec douleurs partant du gros orteil, un autre de Stafford de l'engourdissement des membres inférieurs sans paralysie. Des trois malades de Koenig traités avec succès par la suspension cervico-axillaire et le corset plâtré : le 1er, avec une fracture de la 8e dorsale, n'avait aucun symptôme médullaire; le second, avec une fracture de la 1re lombaire, des fourmillements et de la diminution de la sensibilité des membres inférieurs; le troisième, le plus gravement atteint, avait été pris cinq jours après une fracture des 9e et 10e dorsales de névralgies crurales violentes et d'une parésie légère du membre inférieur gauche. — Étaient également sans symptômes médullaires ou avec des symptômes médullaires très légers, les blessés de Parker, Roddick, et d'autres.

Si nous passons maintenant aux cas avec symptômes fonctionnels importants, nous trouvons que les guérisons par réduction y ont été tout à fait exceptionnelles. Nous avons cité le remarquable succès de Parise par extension et contrextension sous chloroforme. Un cas de Tuson est tout à fait analogue. Un malade de Burrell vit, aussitôt la suspension axillaire, disparaître ses troubles sensitifs, et neuf mois après pouvait marcher avec une canne; celui de Coskery, traité par la réduction sous chloroforme puis le corset plâtré, avait, au bout de six mois, recouvré quelques mouvements de ses membres inférieurs. Mais, d'ordinaire, l'insuccès est complet ou bien le bénéfice se borne à quelques symptômes d'origine radiculaire : témoins les faits de Key, Briant, Hawkins, Parise (2 cas), Folet, Gay, Carafi, Bolles, Gavris, Jugall, Wright, traités soit par l'une, soit par l'autre des méthodes de réduction.

En somme, si nous laissons de côté les faits sans symptômes fonctionnels, trop souvent pris en se fiant à leurs titres, pour des succès thérapeutiques « médullaires », nous ne trouvons point, parmi les fractures de la queue de cheval ou les fractures médullaires basses et récentes traitées par la réduction, une série satisfaisante à opposer à la série de résultats heureux obtenus ces dernières années dans les cas de ce genre par les lamnectomies complétées : c'était théoriquement à prévoir, et c'est bien la réalité.

Quant à la réduction par traction sur les apophyses épineuses mises à nu, que faut-il en penser dans ces cas? Certes, si la réduc-

tion était supérieure à la lamnectomie, ce procédé serait un réel progrès car il permettrait par la résection d'apophyses articulaires luxées de réduire des fractures qui ne seraient pas réductibles autrement et, par suture des apophyses épineuses, de maintenir réduits des déplacements récidivants . Les cas fâcheux publiés jusqu'ici ne suffiraient pas à le faire rejeter.

Mais étant donné ce que nous avons dit tout à l'heure, ces faits ne servent qu'à confirmer notre conclusion : *dans les cas où la lamnectomie est bonne elle est supérieure à la réduction :* ce n'est du reste pas une raison, lorsqu'il est impossible d'opérer, et que les os paraissent notablement déplacés, pour renoncer à celle-ci, qui parfois a été réellement utile.

2° *La lamnectomie complétée, dans les cas où nous l'avons reconnue inutile, peut-elle être suppléée par la réduction?*

Deux grandes catégories de traumatismes rachidiens sont restées, nous l'avons vu, inattaquables par la lamnectomie : les fractures dorsales ou dorso-lombaires, avec lésions médullaires soit graves, soit de date ancienne et les fracture-luxations ou luxations cervicales.

L'incurabilité de la première de ces catégories tenant aux lésions médullaires, encore moins accessibles à la réduction qu'à la lamnectomie, il est à priori bien évident que l'un pas plus que l'autre de ces moyens thérapeutiques ne doit y donner de résultat. C'est ce qui a lieu; et l'on ne nous objectera point deux faits de Kœnig où cet auteur soulagea par la suspension cervico-axillaire et le corset plâtré deux anciennes fractures dorsales chez qui la marche était pénible particulièrement. Il n'y a pas eu là de réduction proprement dite, mais une simple et du reste très utile sustentation de colonnes vertébrales à souplesse disparue et à mouvements douloureux.

Les traumatismes cervicaux, sauf un petit nombre sans déplacement osseux ou avec déplacement réduit spontanément, semblent au contraire relever de la réduction. En effet, qu'il s'agisse de luxations simples ou de luxations compliquées de fracture, c'est la luxation qui domine presque toujours dans ces cas la pathogénie des accidents, et cette luxation peut se réduire méthodiquement, par temps prévus et connus, c'est-à-dire sans qu'on ait besoin de suivre des yeux et du doigt la remise en place des os. Cela est singulièrement différent des fractures dorsales et lombaires, où cette surveillance est indispensable parce que la réduc-

tion se fait à l'aveugle, sur des fragments dont on ignore la disposition exacte.

Donc, théoriquement, *dans les luxations ou fractures-luxations cervicales avec déplacement permanent, la lamnectomie doit céder le pas à la réduction* [1]. Nous allons voir que les faits publiés mènent à la même conclusion.

1. Voici les *faits de réduction pour luxations et fractures-luxations cervicales* qui nous ont servi pour cette étude : Acheson, Injury of cervical spine, with luxation; reduction; cure, *Am. J. of m. Sc.*, t. XLIX, 1890, p. 267-270. — Aubert, Contribution à l'étude des luxations des vertèbres cervicales; quelques cas heureux de réduction, *Th. Paris*, 1889, obs. XXXVIII. — Ayres, Complete dislocation of the cervical vertebræ; reduction on the tenth day; recovery, *N. York med. J.*, 1857, t. II, p. 9-16, 2 pl. — Bonnet, Luxation bilatérale en avant de la 3e sur la 4e vertèbre cervicale; réduction, guérison, *Lyon médical*, XLVI, 1884, p. 512-560. — Boyer, Traité des maladies chirurgicales, t. III, p. 650 : Luxation d'une apophyse oblique inférieure; la réduction, refusée par Desault, est faite plus tard, et le malade guérit. — Ceely, Dislocation of the fifth cervical vertebra; reduction, recovery, *Lancet*, 1882, II, 619. — Cole, Partial dislocation of the occipito-atloïd articulation; reduction; recovery, *Medical Record*, t. XXV, 1884, p. 290. — Demarquay, Luxation latérale des vertèbres cervicales, *Gazette des hôpitaux*, 1864, p. 318. — Dequevauvilliers, Luxation incomplète de la 4e vertèbre cervicale, produite par la contraction musculaire, *Revue médico-chirurgicale*, t. IV, p. 177-180, 1849. — Duplouy, Luxation latérale complète de la 5e vertèbre cervicale en avant; tentatives de réduction, mort vingt et une heures après l'accident, *Archives de médecine navale*, Paris, 1864, II, p. 117-122. — Dupuy, Considérations sur le danger de réduire des luxations des vertèbres cervicales et sur la nécessité de respecter les fistules à l'anus chez les phthisiques, *Th. Paris*, 1817. — Erlich *in* Cooper, Œuvres chirurgicales, p. 191, note. — Fayrer, Luxation of cervical vertebræ, *Edinburgh medical Journal*, t. XVII, 1871, p. 495. — Gellé, Luxation unilatérale de la 3e vertèbre cervicale, réduction au 4e jour; guérison, *Gaz. hebd. de méd.*, 1858, V, 642. — Gray, Successful reduction, after four months malposition of a dislocated third cervical vertebra, *Ann. anat. and Surgery*, Brooklyn, 1882, V, p. 93-98. — Guérin, Mémoire sur un cas de luxation traumatique de la 2e vertèbre cervicale, datant de sept mois et réduite par une méthode particulière, *Gaz. méd. de Paris*, 1840, 2 s. VIII, p. 657-662 : luxation sans symptômes réduite par un appareil à torticolis; la réduction ne fut complète qu'après trois mois de traitement. — Harrison, On dislocation of the neck and their reduction. *London m. and s. J.*, VI, 1835, p. 18. — Hauff, Bruch der Wirbelsäule. *Med. Corr. Blatt d. Würtem. Aerz. Verein*, Stuttgart, XL, p. 210, 1870 : fracture 5e cervicale, pas de paralysie; repos au lit pendant six semaines. — Jewell, Reduction of partial dislocation of the third cervical vertebra, *Proceedings Connecticut medical Society*, Hartford, 1877, p. 83. — Leroy de Langevinières, Luxation unilatérale en avant de l'apophyse articulaire inférieure droite de la 5e vertèbre cervicale; réduction facile; guérison, *Année médicale de Caen*, 1876, I, p. 28. — Ludwig, De luxatione vertebrarum colli a medico forensi circumspecte disquirenda, Lipsiæ, 1867. — Malgaigne, *Traité des fractures et des luxations*, t. II, p. 330 et 368 : 2 cas; une réduction de luxation atloïdo-axoïdienne; une luxation complétée par un rebouteur. — Mignonneaux de Luynes, Luxation de la face inférieure de la 5e vertèbre cervicale; réduction et guérison, *Gaz. des hôpitaux*, 1848, p. 80. — Missoux, Nouveau procédé pour la guérison des luxations des vertèbres de la région cervicale, *Gaz. des hôpitaux*, XXXI, 1858, p. 58. — Morton, Traumatic dislocation of the fifth cervical vertebra, one

Dans cette série si spéciale de traumatismes rachidiens, il en est tout d'abord un nombre assez considérable sans symptômes médullaires. Le fait s'explique par la largeur à la région cervicale de l'intervalle entre l'os et la moelle. La gêne de la déglutition et des mouvements du cou, l'apparition possible des accidents médullaires par complètement de la luxation, rendent toutefois, même

week duration; immobility and distortion of head and neck; paralysis of anus and legs; reduction by suspension, by the head and rotation of the body, *Medical Record N. Y.*, XVI, 1879, p. 320. — Nunam, An account of a dislocation of the cervical vertebræ, *London medical Repertory*, t. III, p. 107, 1815. — Peabody, A case of subluxation of the atlas, *Boston M. and s. J.*, 1876, t. II, p. 79. — Petit Radel *in* Malgaigne, Traité des fractures et des luxations, t. II, p. 326. — Reyburn, Unilateral dislocations of the fifth cervical vertebra; reduction; autopsy, *Am. J. med. Sc.*, LXII, 1871, p. 110-114. — Rheins, Zwei Fälle von spontaner Halswirbel; Abductions. — Luxation unter dem Bilde der Torticollis spastica auftretend, durch Reposition geheilt, *All. med. Central Zeitung*, Berlin, LIX, 1885, p. 641-643. — Riccardi, Sopra un caso di gravi e complicate fratture di piu vertebre cervicali e dorsali con novole accorciamento del collo felicemente trattate colla immediata riduzione, *Modena*, 1845. — Richet, Luxation des vertèbres, 2 cas, *Bull. Soc. chirurgie*, 1864, 2 s., IV, p. 490-502. — Richon, Luxation bilatérale complète en avant de la 6e vertèbre cervicale sur la 7e; entrée à l'hôpital le 18e jour; tentatives infructueuses de réduction; mort le 70e jour; autopsie, *Recueil des mémoires de médecine militaire*, 1866, 3 s., XVII, p. 51-57. — Röhring, Zur Casuistik der Halswirbelbrüche, *Zeitschr. für medic. Beamt.* Berlin, 1892, V, 336. — Rotter, Halswirbelluxation durch Muskelzug, *Deutsche Zeitschrift f. Chirurgie*, bd 2, p. 484-873. — Schede, Halswirbelluxationen, *Verh. der Deuts. Ges. f. Chirurgie*, bd XII, p. 1-19, 1884. — Schrouth, Luxations de l'apophyse transverse de la 4e vertèbre cervicale, réduite le 7e jour, avec quelques considérations sur les luxations des vertèbres en général, *Gazette médicale de Paris*, 1847, p. 10-29. — Schuch, Einzige Fälle von Luxationen und Brüchen an der Halsgegend der Wirbelsäule, *Med. Jahr. der KK. Observ. States*, Wien, XXX, 547-557, 1840. — Schuh, Ueber Luxationen der Halswirbel, *Wiener med. Woch.*, XV, p. 72, 1865. — Strawbridge, Two cases of fracture of the spine, with recovery, *American medical News*, t. XLVII, 1885, p. 401. — Stathan, Partial dislocation of the fourth or fifth cervical vertebræ; reduction; recovery, *Medical Times and Gazette*, VI, 1853, p. 574. — Thone, Dislocation of the fifth cervical vertebra; reduction; recovery, *Australas. med. Gaz.*, Sydney, IV, 1884-5, p. 82. — Unde, Hagemann und Boettger, Luxatio atlantis violenta, *Archiv. f. klin. Chir.*, bd XXII, p. 217, 1878. — Wagner, Ueber Halswirbelluxationen, *Verh. der Deuts. Ges. f. Chir.*, 2 Th., p. 90, 1884. — White, A bilateral dislocation of fifth cervical vertebra, successfully reduced, *Med. Gazette, N. York*, IV, p. 119, 1870. — Wiest, Report of a case of bilateral dislocation of the sixth cervical vertebra, from the seventh, without fracture of the body of the vertebra; successful reduction thirty eight hours after the accident; death an thirty fifth day, *Am. J. of med. sc.*, LXXXVIII, p. 439-442, an. 1884. — Willard, Fractures and injuries of the Spine in the cervical region, *Times and Register*, 1891, t. II, p. 222. — Witfeld, Luxation incomplète de la 3e vertèbre cervicale guérie par la réduction, *Gaz. médicale de Paris*, 1843, p
Wölker, Die einseitige Luxation der Halswirbel durch Muskelzug *Zeitschrift f. Chirurgie*, bd 7 s 424, an 1876. — Wölker, Einseitige luxation durch Muskelzug, *Deutsche Zeitschrift für Chirurgie*.
1877. — Dr X., Luxation unilatérale de la 5e vertèbre cervi
guérison, *Année médicale de Caen*, 1876, p. 80.

alors la réduction indispensable : Elle a été faite, dans ces conditions, avec un succès complet, pour toutes les variétés possibles de déplacement : luxations unilatérales ; luxations bilatérales en avant, en arrière, en sens opposé ; luxations avec fractures. Citons les cas de Acheson, Ayres, Bonnet, Cole, Demarquay, Guérin, Stathan, etc.

Ce n'est point du reste dans ces seuls cas sans symptômes médullaires, que la réduction cervicale donne d'heureux résultats. Chez deux malades de Wagner avec accidents paralytiques, les symptômes s'améliorèrent dès le lendemain de la réduction ; chez le blessé d'Acheson, il y avait à la suite d'une luxation bilatérale de la 5e vertèbre cervicale, de la parésie des membres supérieurs qui disparut peu à peu après la réduction. Le malade d'Aubert, avec une luxation analogue, avait de l'engourdissement et des fourmillements dans les membres supérieurs et inférieurs. Le lendemain de l'accident « chloroforme, traction sur la nuque et le menton à l'aide du corset de Sayre, contrextension sur les jambes. La disparition de la difformité s'accompagne d'un bruit de déchirement. Dès le réveil du malade, on s'aperçoit que tous les symptômes ont disparu, et quinze jours après il ne reste qu'un peu de raideur du cou. » Le malade de Witfeld avait une paraplégie qui disparut si bien à la suite de la réduction que, dès le lendemain, il voulut reprendre son travail. La guérison des accidents moteurs fut aussi rapide dans le cas de Barny. Chez le blessé de Morton, porteur d'une luxation de la 5e cervicale, la sensibilité, puis la motilité des bras et des jambes reviennent peu à peu et « au bout de deux mois il ne restait plus trace de l'accident ».

Ces faits sont remarquables : plus émouvants encore sont ceux où le blessé qui présentait à la suite de l'accident des symptômes respiratoires graves, menaçant directement la vie, ressuscite pour ainsi dire entre les mains du chirurgien. Le malade de Vrigonneau, en même temps qu'une paralysie des quatre membres avait une respiration stertoreuse, un pouls imperceptible : la réduction faite, tout rentre dans l'ordre, et deux mois après le blessé reprenait son travail. Dans un cas de luxation bilatérale probable de la 5e cervicale, Mignonneaux de Luynes réduit : l'asphyxie jusque-là progressive disparaît aussitôt, les membres supérieurs, la vessie et le rectum qui étaient paralysés, recouvrent de suite leurs fonctions. La mort par asphyxie était également imminente chez la fillette soignée par Missoux d'une luxation bilatérale en avant de la 7e cervicale. « L'enfant fut étendue sur une large planche, une pièce de bois carrée assez élevée servant d'oreiller pour appuyer

l'occiput. Au bout d'une heure et demie la tête était spontanément revenue à sa rectitude naturelle et toutes les fonctions étaient rétablies ». Treize ans après, Missoux revit sa malade qui était toujours en parfaite santé. Chez celle de Ceely, la luxation de la 5e cervicale s'accompagnait de paralysie des quatre membres, de respiration stertoreuse, de cyanose; aussitôt la réduction faite, « la respiration reprend son rythme normal, la sensibilité reparaît; deux heures après, bras et jambes avaient recouvré leur mobilité et il ne persistait plus qu'une légère douleur à la nuque ». Le succès fut aussi rapide dans le cas de luxation unilatérale de la 3e vertèbre cervicale avec axphyxie et paralysie du diaphragme, réduit le 4e jour par Gellé.

On ne saurait trop insister sur ces faits qui doivent encourager le chirurgien, dans les cas analogues, à tenter la réduction, malgré son apparence redoutable et les quelques faits de mort pendant les manœuvres qu'elle nécessite, rapportés dans les anciens auteurs. On évitera toute crainte à ce sujet en faisant une réduction bien méthodique (voir notre note) et l'on pourra guérir ainsi des blessés destinés à une mort fatale et rapide.

Du reste, à côté des faits précédents, si brillants, nous devons au moins rappeler qu'il en existe d'autres où la réduction n'améliora pas l'état du blessé; c'est qu'il s'agissait alors de lésions médullaires trop graves pour que la décompression de l'axe nerveux par remise en place des os luxés ou du fragment déplacé pût permettre la guérison.

La réduction des luxations et fracture-luxations cervicales devra, bien entendu, comme toute intervention sur la moelle, être faite, pour rendre le succès possible, le plus rapidement possible après le traumatisme : c'est du reste ce qui a été le plus souvent. Les accidents médullaires, lorsqu'ils existaient, ont imposé une réduction immédiate; lorsqu'ils n'existaient point, le chirurgien redoutant leur apparition a généralement aussi agi de suite. Deux ou trois fois seulement on est intervenu tardivement : Küster dans un cas où par les manœuvres les plus violentes il dut rompre le cal : les accidents médullaires guérirent, mais ils n'avaient été que secondaires, provoqués par l'évolution hypertrophique de ce cal, par conséquent d'une pathogénie très particulière et que nous avons déjà dit être justiciable d'une intervention même tardive; Laplace, lui aussi, ne réduisit qu'au bout de deux mois, mais les accidents que présentait son malade étaient à ce moment en pleine amélioration spontanée et la réduction, ne fut, croyons-nous, que pour bien peu dans la guèrison.

On devra donc, pour une raison médullaire analogue à celle qui veut que dans d'autres cas on lamnectomise vite, réduire vite dans les fractures et luxations cervicales. On le devra aussi pour une raison osseuse, les luxations et fracture-luxations cervicales devenant sans doute, comme les luxations d'autres os, irréductibles au bout d'un certain temps jusqu'à présent indéterminé.

Si, dès les premiers jours, la réduction était irréductible, ou si l'on avait affaire à un déplacement récidivant, on serait parfaitement autorisé à inciser jusqu'à l'apophyse épineuse, à faire sur elle des tractions directes, au besoin à réséquer une ou deux apophyses articulaires, enfin à réunir les vertèbres réduites par des ligatures ou des sutures osseuses. Le cas d'Hadra, où cette suture fut suivie d'insuccès par rupture du fil au fond d'une plaie suppurante, ne peut évidemment entrer en ligne de compte, et faire rejeter d'emblée les interventions de cet ordre qui nous paraissent présenter un réel intérêt.

III. — Conclusions.

Arrivés au terme de cette longue étude sur le traitement des traumatismes fermés du rachis, nous voyons qu'il est possible d'en distinguer plusieurs groupes justiciables d'une thérapeutique rationnelle. A la lamnectomie, complétée par l'ablation des caillots extraduraux, reviennent les fractures des arcs quel qu'en soit le niveau. A la lamnectomie complétée par l'ablation des caillots intraduraux, par le dégagement des racines de leur gangue de sang ou de tissu cicatriciel, par leur suture; au besoin par la remise en place ou la rugination d'une saillie osseuse dépendant d'un corps vertébral, reviennent les fractures de la queue de cheval, récentes ou anciennes. Les fractures médullaires basses, sans graves lésions de la moelle demandent, surtout lors de compression osseuse permanente, des manœuvres analogues et qui devront de plus être très précoces, sauf dans quelques cas tout à fait spéciaux, de développement lent des symptômes par évolution d'un cal hypertrophique.

S'agit-il au contraire de traumatismes médullaires élevés, fractures ou fracture-luxations cervicales, c'est à la réduction qu'on aura recours, bien entendu dans les seuls cas où il y aura déplacement osseux permanent.

Ce qui limite l'action du chirurgien aussi bien avec une lésion de la moelle lombaire qu'avec une lésion de la moelle cervicale,

c'est la gravité des lésions médullaires, gravité qui peut tenir à deux causes : l'intensité du traumatisme, l'ancienneté du traumatisme. Le chirurgien n'a pas d'action sur la première de ces causes; il peut parer, en tout ou en partie, à la seconde; c'est un point capital et qu'il ne devra pas oublier.

En se conformant à ce précepte général, aux règles plus précises encore que nous venons de formuler, on a eu de remarquables succès. Mais on s'est d'ordinaire beaucoup trop hâté de les publier, de sorte que presque tous les faits connus nous donnent seulement un résultat post-opératoire immédiat ou peu près. Qu'est-il advenu plus tard de ces cas heureux? Ont-ils été définitivement guéris? Cela est certain pour un très petit nombre, mais, pour la plupart nous n'en savons rien.

Deux faits, l'un très ancien, de Blackman, l'autre inédit, et rapporté plus haut, de Lucas-Championnière pourraient même faire concevoir des craintes sérieuses : le malade de Blackman, après avoir été longtemps guéri, finit pas présenter des accidents médullaires qui aboutirent à une paraplégie complète; l'opéré de M. Championnière vit apparaître un an après l'opération des troubles parétiques des membres inférieurs, de la vessie et du rectum à évolution progressive. Il s'agit là, très probablement, comme dans le cas de Blackman, d'une sclérose médullaire tardive; nous ne la croyons du reste nullement la conséquence de l'opération, mais bien plutôt des altérations médullaires provoquées par le traumatisme lui-même : En effet des accidents retardés analogues s'observent en dehors de toute opération. Ils n'en doivent pas moins, lors d'évolution post-opératoire d'abord favorable, faire réserver pendant longtemps et de la façon la plus absolue le pronostic définitif.

STATISTIQUE I. — **Laminectomies pour fractures.**

NUMÉROS	INDICATION BIBLIOGRAPHIQUE	AGE ET SEXE	ÉTAT PRÉ-OPÉRATOIRE	INTERVALLE ENTRE TRAUMAT. ET OPÉR.	OPÉRATION	RÉSULTATS	NIVEAU ET LÉSIONS CONSTATÉES
1	1814. Clyne, *New England Journal of Med. and Surg.*, t. IV, n° 1, janv. 1815.	H. 46 ans.	Paraplégie sensitivo-motrice complète.	2 jours.	Résection de deux apophyses brisées et d'un arc. Tentatives infructueuses de réduction de la vertèbre sus-jacente luxée.	Pas d'amélioration. Mort, le 19e jour.	Fracture des 7e, 8e, 9e apophyses épineuses dorsales. Luxation de la 10e dorsale. Section complète de la moelle.
2	1819. Wickham, *in* Cooper (*Sir Asthley*). *Lectures on the principles and practice of Surgery, with additional notes and cases by* Frederick Tyrrell. 3 v. in-8, *London*, 1824-1827, t. II, p. 20.	?	Paralysie sensitivo-motrice totale du tronc et des extrémités inférieures; partielle des supérieures.	8 jours.	Ablation d'une partie du 7e arc cervical.	Respiration meilleure; légère amélioration de la sensibilité; mort le lendemain.	Fracture de la 7e cervicale.
3	1819. Attenburow, *id.*, p. 20.	?	?	?	?	Mort.	?
4	1819. Oldknow, *in* Cooper (*Sir Asthley*). *Treatise on dislocations and fractures of the joints. New edited by* B. Cooper. *London*, 1842, p. 660.	?	?	6 jours.	Ablation de la 7e apophyse épineuse cervicale. Trépanation de l'arc.	Mort le lendemain.	Fracture 7e cervicale. Extravasat sanguin, étendu à toute la région dorsale. Ecrasement partiel de la moelle.
5 à 7	1822-1827. Tyrrell obs. I, in : Cooper (*Sir Asthley*). *Lectures on the principles and practice of Surgery, with additional notes and cases by* Frederick Tyrell. *London*, 1824-1827, t. II, p. 11. — Obs. II, in Malgaigne, *Die Verrenkungen und Knochenbrüche, deutsch von* Bünge, 1825, t. I, p. 442. — Obs. III, in *Smith. Two cases of injury*	I. H. 25 ans.	Paraplégie sensitivo-motrice, miction et défécation involontaires. Dépression au niveau de la 12e dorsale.	2 jours.	Résection à la scie de Hey des arcs 12e dorsal et 1er lombaire.	Retour immédiat de la sensibilité à la face interne des cuisses. Le lendemain, retour au niveau des orteils. Mort le 13e jour d'infection.	Fracture des 12e dorsale et 1re lombaire. Moelle altérée.
		II. ?	?	?	Ablation des arcs 9e et 10e dorsaux.	Mort le 15e jour.	?
		III. H. 30 ans.	Rétention d'urine. Paralysie complète. Sen-	1 jour.	Résection du 12e arc dorsal.	Retour de la sensibilité dans les 2 tiers	Oblitération osseuse presque com-

	p. 601-606. Même obs. *in* Tyrrell : *Compression of the spinal marrow from displacement of the vertebræ, consequent upon injury; operation of removing the arch and spinous process of the twefth dorsal vertebra. Lancet*, t. XI, 1827, p. 685-7.						
8	1824. Rhea Barton *in* Cooper (Sir Asthley) : *Treatise on dislocations and fractures of the joints*, 2ᵉ *Am. from the* 6 *Lond. ed. To which are adapted the notes and references to the* 1 *Am. ed. by the late J. Goodman, Boston*, 1832, p. 513.	H.	Paraplégie sensitivo-motrice. Incontinence d'urine et des fèces.	12 jours.	Ablation des 7ᵉ et 8ᵉ arcs dorsaux fracturés.	48 heures après, la sensibilité revient jusqu'aux pieds. Mort le 3ᵉ jour d'infection.	Fracture des 7ᵉ, 8ᵉ, 9ᵉ corps dorsaux. Fracture des 7ᵉ et 8ᵉ arc. Hématorrachis très étendue.
9	1828. Smith, *Account of a case in which portions of three dorsal vertebræ were removed for the relief of paralysis from fracture, with partial success. North American medical and surgical Journal*, t. VIII, 1829, p. 94-97.	H.	Paralysie sensitivo-motrice des membres inférieurs, du tronc, partielle des membres supérieurs.	2 ans.	Incision en I. Résection des 2ᵉ et 3ᵉ arcs dorsaux soudés ensemble.	Sensibilité reparaît jusqu'au niveau des cuisses. Eschare au sacrum. Accidents infectieux, légère survie (?)	Fracture des 2ᵉ et 3ᵉ arcs dorsaux et des corps vertébraux correspondants.
10	1828. Holscher, *Hannoversche Annalen für die gesammlte Heilkunde*, 1839, p. 330.	H. 46 ans.	Paraplégie complète. Le 13ᵉ jour, eschare au sacrum.	13 jours.	Résection avec la scie de Hey, des 11ᵉ et 12ᵉ arcs dorsaux.	Plaie guérie en 6 semaines. La sensibilité revient dans les pieds et remonte jusqu'au tronc. Légers mouvements des jambes. Mort la 15ᵉ semaine.	Fracture des 11ᵉ et 12ᵉ dorsale. Moelle en apparence normale. Hydropéricardite. Hydrothorax, œdème généralisé.

NUMÉROS	INDICATION BIBLIOGRAPHIQUE	AGE ET SEXE	ÉTAT PRÉ-OPÉRATOIRE	INTERVALLE ENTRE TRAUMAT. ET OPÉR.	OPÉRATION	RÉSULTATS	NIVEAU ET LÉSIONS CONSTATÉES
11	1834. Rogers, *A case of fractured spine, with depression of the spinous process and the operation for its removal. American Journal of the medical sciences*, t. XVI, 1835, p. 91-94.	H. 31 ans.	Dépression profonde entre la 12e dorsale et la 1re lombaire. Paraplégie complète.	2 jours.	Ablation avec la scie de Hey des arcs 12e dorsal et 1er lombaire. Incision de la dure-mère; ablation d'un caillot rétro-médullaire.	15 minutes après l'opération, la sensibilité reparaît dans les membres inférieurs. Le soir, douleurs violentes dans les pieds, miction difficile. Le 5e jour, gangrène du pied droit. Mort le 8e jour.	Fracture de la 1re lombaire, sans déplacement, moelle en bon état.
12	1838. Edwards, *in : Analysis of Institute of Surgery arranged in the order of the lectures delivered in the University of Edinburg by sir* Ch. Bell. — *The British and foreing medical Review* : 1838, t. II, p. 1062.	?	Paralysie des membres inférieurs, de la vessie et du rectum.	Très longtemps.	Ablation de l'arc brisé.	Retour des fonctions vésico-rectales. Eut ultérieurement des enfants. Ne put jamais marcher. Vivait encore 15 ans après l'opération.	Fracture lombaire.
13	1840. Laugier, *Exemples de lésions traumatiques de la moelle épinière*. Th. concours 1848, p. 133.	H. 24 ans.	Paraplégie sensitivo-motrice remontant jusqu'à l'ombilic. Rétention d'urine et des fèces, eschare fessière.	4 jours.	Extraction de la 8e apophyse dorsale fracturée. Couronne de trépan sur le 9e arc.	Diminution passagère de la dyspnée. Mort de pneumonie le 4e jour.	Fracture des corps et des arcs 8e et 9e dorsales. Division complète de la moelle.
14 à 17	1844-1863. Potter, *Remarkable case of compression of the spinal cord, in which the compressing vertebræ were removed. Operation for compression of the spinal cord. — The New York Journal of medicine and the collateral Sciences*, 1845, t. I, p. 174-177 et *American medical Times*, 1862, p. 17.	I. H. 21 ans.	Perte de connaissance pendant 13 jours. Paraplégie jusqu'au sternum. Rétention d'urine et des fèces. Vaste eschare sacrée.	101 jours.	Ablation de fragments des deux dernières vertèbres cervicales et des deux premières dorsales.	Retour presque immédiat de la sensibilité. Guérison rapide de la plaie. Troubles respiratoires. Mort le 18e jour.	Régions cervicale inférieure et dorsale supérieure.
		II. ?	Paraplégie sensitivo-motrice.	5 sem.	?	Guérison complète.	?

						est aplatie à ce niveau. Survie sans amélioration.	
		IV. ?		?	Résection de fragments de vertèbres fracturées.	Mort le 4e jour.	Fracture des 5e, 6e et 7e cervicales, fractures du pariétal gauche et de l'occipital. Caillot sanguin autour de la moelle allongée.
18	1845. Walker, *in* J.-B.-S. Jackson : *A descriptive catalogue of the anatomical museum of the Boston Society for medical Improvement. Boston*, 1847, p. 31.	H. 31 ans.	Choc sur la nuque. Paralysie sensitivo-motrice jusqu'au-dessous des clavicules. Rétention d'urine, incontinence des matières. Priapisme.	2 jours.	Ablation du 6e arc cervical brisé, mais non déprimé.	Retour de la sensibilité dès le 3e jour, complet en 2 mois 1/2. Peu à peu retour du fonctionnement vesico-rectal. Crampes, contractures. Légère atrophie musculaire.	Fracture de l'arc 6e cervical.
19	1847. South. *in* Chelius. *A system of Surgery, translated from the German and accompanied with additional notes and observations by* South, 3 v. in-8. *Philadelphia*, t. I, p. 540.	?	?	?	Résection d'un arc fracturé d'un côté.	?	?
20	1852. Blair *in* Ballingall *Outlines of military Surgery. Edinburgh*, 1852, p. 298.	?	?	?	?	Succès.	?

NUMÉROS	INDICATION BIBLIOGRAPHIQUE	AGE ET SEXE	ÉTAT PRÉ-OPÉRATOIRE	INTERVALLE ENTRE TRAUMAT. ET OPÉR.	OPÉRATION	RÉSULTATS	NIVEAU ET LÉSIONS CONSTATÉES
21 à 22	1854. Blackman, obs. I, *in* Velpeau's *Surgery*, *Blackman's American edition*, t. II, p. 392, et in : Hutchinson, *Case of exsection of portions of the eight, ninth and tenth dorsal vertebræ with a tabular summary of twenty cases in which operation has been made. Transactions of the Medical Society of New-York*, 1861, p. 93-101. *Obs.* p. 100. *Obs. II* in Velpeau's *Surgery*, p. 393.	I. H. 44 ans.	Paraplégie complète. Incontinence d'urine et des fèces. Déformation de la partie supérieure du sacrum.	4 ans 1/2.	Résection de 2 pouces de la base du sacrum.	Presque immédiatement miction volontaire; le lendemain défécation volontaire. Retour progressif de la sensibilité dans les jambes. Cinq semaines après retour complet de la motricité. Une lettre adressée à Hutchinson par Smith déclare qu'en fév. 1861, le malade était de nouveau paraplégique. (?)	Partie supérieure du sacrum.
		II. ?	?	5 jours.	?	Mort le 8e jour.	Vertèbres dorsales supérieures.
23	1856. Jones, *Fracture with displacement of the fifth and sixth cervical vertebræ. Removal by operation of the fractured portions of vertebræ. Death on the eleventh day after the accident and the fifth after the operation. Medical Times and Gazette*, 1856, t. II, p. 86.	H. 34 ans.	Paralysie sensitivo-motrice remontant jusqu'au sternum. Anesthésie au niveau des doigts, priapisme. Respiration diaphragmatique. Rétention d'urine. Symptômes cérébraux.	6 jours.	Incision en H., résection des 5e et 6e arcs cervicaux; épanchement sanguin subdural. Hémorragie considérable.	Retour de la sensibilité dans les membres inférieurs. Mort le 5e jour.	Fracture vertébrale totale au niveau des 5e et 6e cervicales. Attrition profonde de la moelle.
24	1857. Hutchinson *in* : Hutchinson, *loco citato*.	H. 35 ans.	Dépression des apophyses épineuses 7e et 8e dorsales, paraplégie sensitivo-motrice re-	10 jours.	Résection des 8e et 9e apophyses dorsales, du 10e arc, avec la scie de Hey, et de	Aucune amélioration. Mort le 10e jour.	Pleurésie purulente à gauche. Fractures des 9e, 10e et 11e corps dor-

			monte jusqu'à la 3e côte. Douleurs vives dans le cou et les bras. Léger priapisme; eschares.				
26	1865. M'Donnell. *Case of fracture of the spine, in which the operation of trephining was performed. The Dublin Quaterly Journal of the medical Sciences*, 1865, p. 78-111.	H.	Saillie de l'apophyse épineuse 1re lombaire et dépression sous-jacente. Paraplégie motrice complète. Insensibilité complète de la plante, partielle du coude-pied; au-dessus, sensibilités normales. Incontinence d'urine et des matières. Rapidement, ulcérations de la verge et de la région sacrée. Cystite.	35 jours.	Avec une pince coupante, section de l'arc 12e dorsal et d'une petite partie de l'arc sus-jacent.	Le lendemain miction spontanée involontaire. Retour de la sensibilité de la plante. Légers mouvements de la cuisse. Le surlendemain les cous-de-pied sont sensibles. Contractions énergiques des couturiers, biceps, triceps et demi-tendineux, 5e jour, mouvements réflexes quand on touche les poils de la face interne des cuisses. 10e jour, miction volontaire; eschares presque complètement guéries. 15e jour mort d'infection.	Le corps de la 1re lombaire est fracturé et repoussé du côté du canal. A ce niveau, moelle mamelonnée. Pas de lésion des méninges. Cystite et urétéro-pyélite gauche.
27	1865. Tillaux, *De la trépanation du rachis à la suite des fractures de la colonne vertébrale. Bulletin général de thérapeutique médicale et chirurgicale*, 1866, p. 202.	H. 21 ans.	Dépression de l'apophyse épineuse 1re lombaire. Paraplégie complète. Rétention d'urine et des fèces. Douleurs dans les cuisses s'irradiant vers la région lombaire. Pneumothorax gauche; état asphyxique. Le 7e jour l'insensibilité est remontée jusqu'à l'ombilic. Cystite.	8 jours.	Incision en ⊢. Ablation de l'arc 1er lombaire.	Le soir l'anesthésie était remontée jusqu'aux mamelons et la paralysie jusqu'aux clavicules. Mort d'infection douze heures après l'opération.	Hémothorax gauche. Déchirures du bord postérieur du poumon gauche correspondant à des fractures des 8e et 9e côtes au niveau de leur col. Corps de la 1re lombaire écrasé en avant. Hématorachis s'étendant en haut jusqu'à la région cervicale. Ecrasement de la moelle.

NUMÉROS	INDICATION BIBLIOGRAPHIQUE	AGE ET SEXE	ÉTAT PRÉ-OPÉRATOIRE	INTERVALLE ENTRE TRAUMAT. ET OPÉR.	OPÉRATION	RÉSULTATS	NIVEAU ET LÉSIONS CONSTATÉES
28	1865. Gordon. *Case in which the operation of trephining of the spine was performed. Medico-chirurgical Transactions London*, 1866, p. 21-28 — et M'Donnell. *On the operation of trephining in cases of fracture of the spine. The Dublin Quaterly Journal of med. Sciences*, 1866, p. 1-35.	H. 31 ans.	Après l'accident, paralysie complète des membres inférieurs de la vessie et du rectum. A la 8e semaine, légers mouvements du couturier. Hyperesthésie des cuisses, sensibilité légère du genou à la cheville, surtout à droite; pas de réflexes au-dessous du genou. Eschares. Cystite. Saillie exagérée de la 1re apophyse lombaire ou 12e dorsale.	68 jours.	Résection de l'arc saillant.	Le 2e jour, diminution de l'hyperesthésie des cuisses. Le 14e jour, les eschares sont guéries, l'urine est acide. La sensibilité est normale sur les cuisses, dans la jambe et la face dorsale du pied droit, notable aux points symétriques de la jambe et du pied gauches. Le malade peut étendre la jambe préalablement pliée. 20e jour, miction volontaire plus de cystite. Le 4e mois, le malade peut soulever et croiser la jambe gauche; moindres mouvements de la droite. Le 13e jour, mouvements stationnaires; circule sur une chaise roulante.	Fracture 12e dorsale.
29	1865. Tyrrell *in* Mac Donnell, *loco citato*, 1866, p. 21.	?	?	2 jours.	?	Au bout de trois semaines, « tout allait bien. »	Partie inférieure de la colonne vertébrale.
30	1865. Willett, *Fracture of the spine, attempted, trephining The Lancet*, 1866, t. I, p. 8.	Jeune homme.	Paralysie complète, sensitivo-motrice, des 4 membres et du tronc au-dessous de la 4e côte. Asphyxie menaçante.	2 jours.	On trouve la dure-mère à nu entre les 4e et 5e arcs cervicaux. Hémorragie.	Mort avant la fin de l'opération.	Luxation en avant de la 4e cervicale. Hémorragie sous-arachnoïdienne considérable au niveau de la fracture.

	medical Association, held in Leeds, 27-30 juin 1869, *Medical Times and Gazette* 1869, t. II, p. 157.	II. H.	?	?	?	Mort.	Id.
		III. H.	?	10 jours.	?	Mort.	Id.
		IV. H.	?	5e semaine.	?	Deux ans et demi après, santé excellente, mais les jambes restent partiellement paralysées.	?
35	1866. Maunder. *Trephining of the spine. Death from pÿæmia*, *The Lancet*, 1867, t. I, p. 237.	H. 28 ans.	Paralysie sensitivo-motrice remontant jusqu'aux seins. Rétention, puis incontinence de l'urine et des fèces.	22 jours.	Résection des 1er et 2e arcs dorsaux.	Amélioration de la dyspnée. Mort le 13e jour.	Déplacement en avant de la 7e cervicale. A ce niveau, moelle réduite en pulpe. Pyohémie.
36	1866. Maisonneuve (inédite).	H. adulte.	?	?	Résection de 2 arcs.	Mort le 2e jour.	Fracture 2e ou 3e dorsale.
37	1867. M. Waren. *A case of laminectomy fur depressed fracture of the spine, reported by* Collins Warren. *Annals of Surgery*. 1893, p. 439.	H. 17 ans.	Le 26 mars 67, chute sur la nuque d'une masse d'un poids considérable. Saillie marquée avec empâtement vers la 6e dorsale; crépitation au niveau des apophyses épineuses; pupille droite légèrement déviée en dehors et en bas. Etat demi-comateux. Le soir, priapisme, pouls 120 : Le lendemain, paraplégie sensitivo-motrice évidente. Le 3e jour, tym-	4 jours.	Le 4e jour, incision des pouces allant de la 5e à la 7e dorsale. Ablation de leurs apophyses épineuses fracturées. Les lames de la 6e dorsale étaient fracturées avec l'apophyse transverse et déprimées. Le fragment fut enlevé avec un fragment de l'apophyse articulaire inférieure de la vertèbre sus-jacente. La dure-mère avait été	Écoulement considérable de liquide sero-sanguinolent pendant le jour suivant. Le 1er avril légère douleur vésicale. Le soir, réflexes en chatouillant le pied. Le 3e jour, les réflexes étaient partout normaux. Sensibilité sur les cuisses. Défécation involontaire. L'amélioration continua jusqu'au 6 avril où l'état s'aggrava rapidement. Mort le 8.	Fracture du bassin à droite du pubis. L'opération avait enlevé l'apophyse épineuse, la lame et l'apophyse transverse gauche de la 6e dorsale, ainsi que la plus grande partie des apophyses épineuses 4e et 6e dorsale. Les lames gauches des 5e et 7e dorsales étaient fracturées à leur jonction aux

NUMÉROS	INDICATION BIBLIOGRAPHIQUE	AGE ET SEXE	ÉTAT PRÉ-OPÉRATOIRE	INTERVALLE ENTRE TRAUMAT. ET OPÉR.	OPÉRATION	RÉSULTATS	NIVEAU ET LÉSIONS CONSTATÉES
	Id.		panisme abdominal. Cathétérisme tous les jours.		ouverte par le traumatisme et l'on trouva au contact avec la moelle, un caillot large comme une pièce de cinq francs et qui ne fut pas touché. Pas de déformation de la moelle. Sutures des parties molles.		apophyses épineuses. Fracture des corps commençant à la partie postéro-supérieure du corps de la 5e et s'étendant en bas et en avant à travers la 6e et la 7e, moelle légèrement tordue. Le caillot constaté était resté adhérent à la face postérieure de la moelle. Cystite aiguë.
38 et 39	1867. Cheever. *Three cases of dislocation and fracture of the spine; trephining the spine, in one case. Boston medical and surgical Journal.* 1887, t. II, p. 533-537. — et *Five cases of dislocation and fracture of the spine; trephining the spine in two cases. Medical and surgical Reporter of the Boston City Hospital,* t. I, 1870, p. 572-583.	?	Paraplégie sensitivo-motrice, priapisme, coma, craquements au niveau des 5e et 6e dorsales. Dyspnée. Emphysème. Probablement côtes fracturées.	3 heures.	Ablation des apophyses épineuses fracassées des 2e, 3e, 4e et 5e dorsales et des lames des 3e et 4e.	Respiration légèrement améliorée. Mort en vingt-quatre heures.	Fractures des cinq premières vertèbres dorsales.
		?	Paralysie complète au-dessous des seins, partielle dans les membres supérieurs. Respiration diaphragmatique; tympanisme. Rétention d'urine. Dépression au niveau de la 6e cervicale.	24 heures.	Ablation de l'arc 6e cervical et d'une portion du 5e.	Pas d'amélioration. Mort en 9 heures.	Luxation en avant de la 6e cervicale.

					tusionnée.		
42	1870. Willard. *Fracture of second lumbar vertebra. Trephining. Death. American J. of med. Sc.*, 1872, t. I, p. 574.	H.	Paraplégie motrice et sensitive, cette dernière remontant jusqu'au niveau de la fracture.	Plusieurs heures.	Ablation, à la scie de Hey, de l'arc 2e lombaire.	Pas d'amélioration. Mort le 10e jour.	Fracture de la 2e lombaire. Moelle à ce niveau complètement détruite.
43 à 45	1875-1883. Stemen. *Trephining, or resection of the Spine, with a report of three cases. Transactions of the Indiana State medical Society.* 1885, p. 157-168. Pour le cas III. voir *Discussion* par Myers. *id.*, p. 164.	I. H. 39 ans.	Paraplégie sensitivo-motrice avec incontinence de l'urine et des fèces. Etat général grave.	10 mois.	Tentatives inutiles avec la scie de Hey. Alors, après section de la 11e apophyse épineuse dorsale, couronne de trépan sur l'arc correspondant et agrandissement de l'ouverture à la pince coupante.	Le lendemain, douleurs vésicales, rectales, et dans les membres inférieurs. Peu à peu retour de la sensibilité des sphincters et d'une légère sensibilité dans les membres inférieurs. Amélioration de l'état général. Rien du côté de la motilité.	Fracture de la 11e dorsale, avec « probablement saillie dans le canal en avant. »
		II. H. adulte.	Paraplégie sensitivo-motrice et vésico-rectale.	18 mois.	Ablation à la pince emporte-pièce des 9e et 10e arcs dorsaux qui portaient des traces de fracture.	Pas d'amélioration.	Fracture des 9e et 10e dorsales.
		III. H. adulte.	Paraplégie sensitivo-motrice et vésico-rectale.	24 jours.	On applique une couronne de trépan sur le 10e arc dorsal enfoncé et on soulève cet arc.	Mort le 8e jour sans amélioration.	Fracture des 10e et 11e dorsales. A l'autopsie on trouva que la compression avait été supprimée par l'opération, mais que la moelle au niveau du traumatisme était presque complètement détruite.

NUMÉROS	INDICATION BIBLIOGRAPHIQUE	AGE ET SEXE	ÉTAT PRÉ-OPÉRATOIRE	INTERVALLE ENTRE TRAUMAT. ET OPÉR.	OPÉRATION	RÉSULTATS	NIVEAU ET LÉSIONS CONSTATÉES
46	1877. Lücke *in* Werner. *Die Trepanation der Wirbelsäule bei Wirbelfracturen. Inaugural Dissertation zu Würtzburg*, 1879, p. 30.	H. 24 ans.	Paralysie sensitivo-motrice remontant jusqu'à trois travers de doigt au-dessous de l'ombilic et jusqu'à la 12e dorsale. Rétention d'urine et des fèces. Dépression de l'apophyse épineuse 11e dorsale. Crépitation.	2 jours.	Ablation de fragments enfoncés du 11e arc, puis du reste de cet arc et de l'apophyse transverse gauche correspondante. Moelle aplatie sans qu'on puisse sentir de corps vertébral compresseur. L'extension et la contre-extension écartent les deux segments rachidiens.	Au bout de 3/4 d'heure, retour de la sensibilité dans les orteils, surtout à droite; fièvre. Le 8e jour, légers mouvements des orteils, surtout à droite; la zone d'insensibilité abdominale descend; cystite. Le 12e jour, les mouvements des orteils ont disparu. Le 3e mois, guérison de la plaie après élimination d'un sequestre. Le 5e mois, elle s'ouvre pour donner issue à de nouveaux sequestres; paraplégie persistante. Incontinence d'urine et des fèces. Eschares. Mort le 9e mois de marasme.	Fracture 11e dorsale.
47	1882. Maydl. *Ein Fall von Resektion der Wirbelsäule. Wiener medicinische Presse*, 1884, p. 1336-1340.	H. 26 ans.	Flexion forcée du corps. Paraplégie immédiate. Phénomènes spasmodiques qui diminuèrent peu à peu. Rétention d'urine. Décubitus au sacrum et au grand trochanter. 15 mois après le trauma-	15 mois.	Ablation au ciseau et au maillet d'une partie du 10e arc dorsal. Incision de la dure-mère; la moelle apparaît, légèrement diminuée de volume. Résection partielle du 11e arc puis des 8e et	Guérison opératoire. État fonctionnel absolument stationnaire, deux ans après.	Fracture totale de la 9e dorsale avec écrasement de la moelle.

			Anesthésie complète jusqu'à 10 c. au-dessous de ce point. Réflexes exagérés. Décubitus cicatrisé.		la 9e vertèbre, siège exact de la fracture. Drains.		
48 et 49	1882-92. Fitz Gerald. In *Discussion de la « Medical Society of Victoria »*. Renseignements donnés par *Syme. Australian medical Journal*, 1893, p. 121.	I.	Choc violent sur le dos. Perte absolue de la motilité et de la sensibilité au-dessous de la lésion. Rétention vésico-rectale. Le cathéter n'est pas senti.	2 heures	Ablation de lames fracturées. Réduction de la luxation concomitante. Fourreau méningé complètement vide.	Aucune amélioration. Mort subite, quelques jours après l'opération dans un mouvement de la tête.	Fracture dorsale supérieure.
		II.	?	?	Après une première laminectomie, nouvelle fracture; nouvelle ouverture du canal : on enlève la partie saillante du corps vertébral.	Aucun résultat fonctionnel.	?
50	1884. Pinkerton *in* Keyes : *Fracture of the body of the 12th dorsal vertebra. Medical News.* 1885, t. I, p. 16.	H. 28 ans.	Paralysie motrice complète et sensitive imcomplète jusqu'à l'ombilic. Rétention d'urine. Enfoncement de la 11e apophyse épineuse dorsale.	8e jour.	Incision cruciale. Ablation des lames et de l'apophyse épineuse 1re dorsale puis de l'apophyse 10e dorsale avec la pince coupante. Déchirure accidentelle de la dure-mère. La moelle semble ferme et normale. Drainage.	Mort d'infection le 4e jour sans modification des accidents médullaires.	Luxation 11e dorsale. A ce niveau, moelle ramollie. Méningite et myélite ascendantes aiguës.

NUMÉROS	INDICATION BIBLIOGRAPHIQUE	AGE ET SEXE	ÉTAT PRÉ-OPÉRATOIRE	INTERVALLE ENTRE TRAUMAT. ET OPÉR.	OPÉRATION	RÉSULTATS	NIVEAU ET LÉSIONS CONSTATÉES
51	1885. Morris. *Report of a case of exploratory operation on cervical vertebræ for relief of paraplegia of traumatic origin. Annals of Surgery*, 1886, t. II, p. 492.	H. 27 ans.	Paraplégie sensitivo-motrice remontant jusqu'à la racine du cou. Aux membres supérieurs se contractent seulement les deltoïdes et les biceps. La sensibilité, d'abord conservée dans la sphère des circonflexes, disparaît. Légère sensibilité vésico-rectale.	28 mois.	Ablation de l'arc 7e cervical et de l'apophyse épineuse 6e. Les méninges adhérentes à l'os sont ouvertes. Moelle amincie et d'aspect fibreux. A travers les méninges on sent les corps 6e et 7e cervicaux couverts d'irrégularités. Drain d'os décalcifié.	Le 15e jour, les drains s'étaient résorbés et la plaie guérie. Douleurs sciatiques excessives à droite, puis douleurs dans les bras descendant jusqu'aux mains. Le 2e mois, contractions réflexes du psoas et des muscles de la cuisse droite à chaque défécation. Le deltoïde et le biceps perdent leur contractibilité. Eschare sacrée. Mort le 10e mois de cachexie médullaire.	Emaciation extrême. Eschares multiples. Cystite et urethro-pyélite double purulentes. A la place des arcs enlevés, tissu fibreux adhérent aux méninges, moelle réduite en bouillie sur une hauteur de deux pouces, avec dégénérescences secondaires. Léger déplacement en avant du 6e corps cervical.
52	1885. Mac Even. *An address on the surgery of the brain and spinal cord*, delivered at the annual meeting of the British medical Association held in Glasgow. Aug. 9 th. 1888. *British medical Journal.* 1888, t. II, p. 308, obs. déjà publiée in *British medical J.* 1886, t I, p. 40.	H. 22 ans.	Paraplégie motrice complète avec hyperesthésie. De la 3e à la 5e semaine apparaissent de la contracture des fléchisseurs, de la cystite, des eschares.	6 semaines.	Ablation de l'arc 12e dorsal fracturé et déprimé et d'une masse conjonctive, d'un quart de pouce d'épaisseur, allant de l'arc 11e dorsal au 2e lombaire, entre l'os et la dure-mère.	Le soir les membres inférieurs reprennent leur température normale. Le 3e jour, légère mobilité des orteils. Un mois après, section des tendons contracturés. L'opéré put bientôt marcher avec une canne qu'il abandonna le 12e mois. Alors, encore démarche légèrement paraplégique.	Fracture 12e dorsale.

53	1886. Lauenstein. *Zur Behandlung der nach Wirbelfracturen auftretenden Compressions-lähmung des Ruckenmarkes. Centralblatt für Chirurgie*, 1886, p. 888.	II. 18 ans.	Paraplégie partielle, sans troubles de la sensibilité. Réflexes affaiblis. Défécation involontaire. Incontinence d'urine par regorgement, urine alcaline. Trois semaines plus tard, anesthésie dans la sphère des iléo-lombaire et crural.	8 semaines.	Ablation des arcs 12e dorsal et 1er lombaire. La dure-mère est accollée et adhérente à l'os qui paraît comprimer la moelle. Contusion accidentelle de la moelle qui provoque la flexion spasmodique des jambes.	Réunion par première intention. Parésie des péroniers à gauche, due peut-être à la contusion médullaire. Le 6e jour, sensation du besoin d'uriner. Le 10e jour urine légèrement acide. Le 13e jour, miction volontaire et complète. Le 2e mois, le malade se lève; le 3e, il marche avec une canne. Le 5e, il peut marcher toute une journée sans canne, monter les escaliers, se baisser et se relever. Parésie des péroniers gauches persistante. Fonctions vésico-rectales normales. A la cuisse gauche, sensibilité toujours incomplète.	Fracture 12e dorsale.
54 à 56	1886. Barlow. *Statistics of surgical operations, from 1883 to 1892. The Glasgow medical Journal*, 1892, t. II, p. 1, table VIII : Laminectomy.	I. 25 ans.	Fracture avec paraplégie et absence de réflexes.	?	?	Mort 8 jours après.	?
		II. 24 ans.	Fracture avec paraplégie.	6 semaines.	?	Retour du réflexe plantaire et de la motilité volontaire des orteils. Mort le 3e mois de myélite.	?
		III. 25 ans.	Fracture avec paraplégie.	?	?	Amélioration.	?

NUMÉROS	INDICATION BIBLIOGRAPHIQUE	AGE ET SEXE	ÉTAT PRÉ-OPÉRATOIRE	INTERVALLE ENTRE TRAUMAT. ET OPÉR.	OPÉRATION	RÉSULTATS	NIVEAU ET LÉSIONS CONSTATÉES
57 à 59	1886-1890. Schede *in* Rieder. *Zur Casuistik der Wirbelsäulen-træpanation, in Anschuss an einem operirten und günstig verlaufenen Fall frischer Fractur der dorsal wirbelsäule, sonder Abdruck aus den Jahrbuckm der Hamburger-Staats-kranken Hausauthalten*, 1892, t. II, p. 236-301. Opéré n° III a été présenté par Rieder le 21 sept. 91 à la « *Chirurgische Section der naturforscher Versammlung in Halle* », et le 20 oct. à l' « *Ærztliches Verein in Hamburg* ».	I. H. 24 ans.	Le 23 juin 85 à la suite d'une chute du haut d'un mur très élevé, perte de connaissance. Hémorragie par l'oreille gauche. Fracture au niveau des 5e et 6e dorsales. Anesthésie au-dessous de l'ombilic, et paraplégie complète. Parésie vésicale, exagération des réflexes. Extension et contrextension. Le 15 juillet, corset plâtré. Le 1er septembre, décubitus sacré. Le corset est enlevé le 12 octobre, et depuis, à deux nouvelles tentatives pour le replacer, ne peut être supporté. L'état s'aggrave peu à peu. Crampes, contracture, anesthésie jusqu'à la 4e côte, et la 5e apophyse épineuse. Nombreuses ulcérations de décubitus.	13 mois.	Le 18 juillet 86. Résection des 5e et 6e arcs; à leur face interne, petites esquilles qui sont enlevées. Pas d'altérations appréciables du fourreau méningé.	Le 25 septembre, plaie cicatrisée, aucune modification des symptômes. La contracture n'occupe plus seulement les genoux, mais les hanches. Cystite intense. Gangrène de la peau des membres inférieurs. Mort de cachexie le 6 juillet 1887.	Fracture consolidée des 7e et 8e corps dorsaux avec saillie considérable dans le canal comprimant la moelle. Dégénérescences ascendante et descendante.
		II. H. 38 ans.	Le 29 oct. 86, chute d'une volumineuse pièce de bois sur l'épaule	18 mois.	Ablation de 4 arcs dorsaux. La moelle est réduite à un mince	Après une amélioration passagère du catarrhe vésical et de la	Fracture de la 6e dorsale avec saillie du corps vertébral

			12 novembre, légers mouvements des orteils du pied droit et traînement des jambes sur le plan du lit. Sensibilité légèrement améliorée. Corset plâtré, appliqué pendant une légère suspension par la tête le 12 nov. Le 3 déc. douleurs dans la jambe et le bras gauche. Réflexes exagérés de ce côté; petit décubitus sur le sacrum. 10 fév. 87, légère sensibilité et motilité des membres inférieurs. 12 mars, le patient peut soulever les jambes en totalité pour la 1re fois. Aggravation progressive de l'état jusqu'à 16 nov. où l'on constate : contractures des membres inférieurs. Légère parésie des élévateurs de l'épaule et des supinateurs de l'avant-bras, à gauche. Exagération des réflexes cutanés et tendineux des membres inférieurs. La plus grande partie de l'urine est rejetée spontanément. Cyphose dorsale à grande courbure.				
		III. H. 34 ans.	Chute d'un 2e étage, le 25 août 90. Paraplégie	16 sem.	Fracture de l'arc 6e dorsal dont le frag-	Le 27, les piqûres d'épingle à la racine du	

NUMÉROS	INDICATION BIBLIOGRAPHIQUE	AGE ET SEXE	ÉTAT PRÉ-OPÉRATOIRE	INTERVALLE ENTRE TRAUMAT. ET OPÉR.	OPÉRATION	RÉSULTATS	NIVEAU ET LÉSIONS CONSTATÉES
	Id.		et anesthésie des deux membres inférieurs complète. Absence des réflexes patellaires. Saillie des 5e et 6e apophyses épineuses dorsales. Erection et éjaculation. Rétention d'urine.		ment inférieur, par son bord supérieur, presse sur le fourreau méningé. Le fragment est extrait avec une pince à os; on constate que le canal, au-dessus et au-dessous n'est pas rétréci. Tamponnement de la plaie.	membre inférieur sont senties et bien localisées. Le 28, selle involontaire. Le 5 septembre localisation bonne des piqûres d'épingle sur le membre inférieur droit. 6 sept., réflexe crémastérien; douleurs dans les membres inférieurs et le dos. 8 sept. sensation du passage des matières; 13 sept. la sonde est ôtée à cause de la cystite. 14. Evacuation spontanée et involontaire de l'urine. 17. Corset plâtré. 19, légère flexion des cuisses, des genoux, des cous-de-pieds, contractions vésicales lors des lavages. 8 octobre, amélioration croissante de la motilité : pas d'atrophie ni de réaction électrique anormale des muscles; la peau s'écaille sur les pieds et les jambes; régularisation des contractions vésicales : encore ten-	

						[illegible] sur le côté droit du dos et le membre inférieur droit est complète : elle est faible sur la cuisse gauche, nulle sur le côté gauche du dos et la jambe gauche. Pas de thermanesthésie. 30 oct., changement du corset plâtré. 20 déc., le soulèvement des deux jambes est possible. Spasmes dans les membres inférieurs. 14 janv., retour du réflexe patellaire, plus fort à gauche. 17 janv., premiers essais de marche avec un appareil sustenteur ; les mouvements sont incertains et ataxiques. 22 fév., premiers pas à l'aide de béquilles ; bains, massage, faradisation. 12 avril, étant couché, l'opéré peut soulever les deux jambes et mobiliser les orteils, le pied, le genou, la hanche. 16 mai, marche avec deux cannes. 4 août, élévateurs de la hanche plus forts à gauche. Fléchisseurs du genou normaux ; extenseurs, force un peu moindre à droite. Flexion du pied difficile à droite, à gauche bonne; extension bonne des deux côtés. Le réflexe patellaire n'est provoqué que par	

NUMÉROS	INDICATION BIBLIOGRAPHIQUE	AGE ET SEXE	ÉTAT PRÉ-OPÉRATOIRE	INTER-VALLE ENTRE TRAUMAT. ET OPÉR.	OPÉRATION	RÉSULTATS	NIVEAU ET LÉSIONS CONSTATÉES
	Id.					un coup violent sur le tendon; la trépidation épileptoïde dure tout le temps de la flexion provoquée du pied. Réflexes cutanés très exagérés des deux côtés. Hypesthésie et hypalgésie à gauche, jusqu'aux côtes et jusqu'à la ligne médiane. 15 sept., après un séjour aux bains d'Aynhausen, le malade peut faire deux kilomètres de suite sans fatigue marquée. 20 sept., le malade est mené au Congrès de Halle. Il peut retenir son urine pendant sept heures et ensuite l'évacuer spontanément et vigoureusement. 1er nov. Quoique la démarche soit encore un peu spasmodique, la plante ne pose plus sur la pointe d'abord que du côté droit; la force des muscles est du reste la même et satisfaisante des deux côtés, sauf pour les fléchisseurs du pied droit. Les contractions avec crampes qui survenaient pendant la nuit dans les jambes, ont complètement dis-	

						abandonne ses béquilles et son corset, et peut marcher pendant deux heures sans fatigue ; son état général est parfait. Il n'a plus de cystite et pèse 70 kilogr. Il retourne chez lui le 4 nov. et le 1er fév. 92 écrit qu'il va encore mieux.	
60 à 67	1887-1890. Horsley, obs. I et II. *In* Gowers and Horsley *A case of tumor of the spinal cord. Removal, Recovering. Medico-chirurg. Transactions*, vol. LXXI, 1888, p. 400, texte et note. — Obs. III-VIII, in Congrès de Berlin, 1890. (Communiquées par l'auteur.)	I. H.	Paraplégie sensitivo-motrice. Parésie vésico-rectale, cystite. Saillie de la 11e apophyse dorsale.	Quelques jours.	Incision longitudinale, ablation de l'arc IIe dorsal. Dure-mère saine, non ouverte, mais ponctionnée accidentellement, drainage.	Légère amélioration de la sensibilité, aucune de la paralysie. Eschare et cystite guéries, plaie guérie en 7 jours.	Fracture de la 11e dorsale.
		II. ?	?	?	?	Plaie guérie.	?
		III. H. 38 ans.	Paraplégie complète.	6 mois.	Trépanation, incision de la dure-mère.	Plaie guérie par 1re intention. Statu quo fonctionnel. Mort un an après de néphrite.	?
		IV. H. 45 ans.	Paraplégie complète.	5 mois.	Trépanation, incision de la dure-mère.	1re intention. Retour d'un peu de sensibilité et de mouvement. Mort 7 mois après de calcul prostatique et de néphrite interstitielle.	?
		V. H. 41 ans.	Paraplégie complète.	1 an.	Trépanation, incision durale.	1re intention. Retour de la sensibilité et non du mouvement.	?
		VI. H. 44 ans.	Paraplégie complète.	2 ans.	Trépanation, incision durale.	1re intention. Retour de la sensibilité et de quelque mobilité.	?
		VII. H. 19 ans.	Douleur au niveau de la fracture et épilepsie réflexe.	5 ans.	Trépanation, incision durale.	1re intention. Disparition de la douleur locale. Epilepsie stationnaire le 4e mois.	?
		VIII. H. 34 ans.	Paralysie complète.	?	Trépanation, incision durale.	1re intention. Statu quo fonctionnel.	?

NUMÉROS	INDICATION BIBLIOGRAPHIQUE	AGE ET SEXE	ÉTAT PRÉ-OPÉRATOIRE	INTERVALLE ENTRE TRAUMAT. ET OPÉR.	OPÉRATION	RÉSULTATS	NIVEAU ET LÉSIONS CONSTATÉES
68 à 72	1887-1888. Thornburn. *A contribution to the surgery of the spinal cord.* London, 1889. — Obs. I, p. 17 : *Fracture of fifth cervical vertebra. Paralysis below biceps nucleus on right side and pronation nucleus on left, Trephining. Death.* — Obs. II, p. 20. *Dislocation of fifth cervical vertebra. Complete paralysis of right upper limb, paralysis below fifth root nuclei on left. Trephining Death.* — Obs. III, p. 27. *Diastasis in cervical region. Partial paralysis, Trephining Death.* — Obs. IV, p. 94. *Dislocation forwards of the second lumbar vertebra. Compression of the cauda equina, Trephining.* — Obs. V, p. 131. *Dislocation of last dorsal vertebræ. Paraplegia, Partial anæsthesia, Trephining.*	I. H. 35 ans.	Paralysie sensitivo-motrice complète des membres inférieurs et du tronc, partielle des membres supérieurs. Symptômes oculo-pupillaires. Rétention d'urine.	5 jours.	Incision longitudinale. Ablation à la scie de Hey et à la pince à os du 5e arc cervical fracturé. Dure-mère normale, ne paraissant pas avoir été comprimée. Drainage, syncope pendant l'opération.	Pas d'amélioration. Elévation de température. Mort dans le coma en 48 heures.	Corps 5e cervical écrasé et comprimant la moelle.
		II. H. 38 ans.	Légère convexité postérieure de la colonne cervicale. Paralysie complète des membres inférieurs, de l'abdomen et du thorax, incomplète des membres supérieurs. Symptômes oculo-pupillaires. Reflexes absents. Rétention d'urine.	24 heures.	Incision longitudinale. Intervalle anormal entre les 5e et 6e arcs, qui sont enlevés à la pince coupante. Dure-mère normale, gros drain profond.	Mort en 12 heures.	Disque entre les 5e et 6e cervicales rompu, le 5e corps faisant une légère saillie en avant, pas de fracture. Dure-mère intacte, mais moelle aplatie vis-à-vis du trauma, et très contusionnée dans l'étendue de un pouce au-dessus et au-dessous, avec hémorragie dans le canal central. Congestion pulmonaire.

		du tronc et des membres supérieurs. Exagération des réflexes rotulien et plantaire, absence des crémastérien et abdominal. Incontinence d'urine, pas de priapisme. Symptômes oculo-pupillaires. Pendant les jours qui suivent, aggravation, puis amélioration des accidents moteurs des membres supérieurs. Disparition des réflexes rotulien et plantaire. A partir de la 5e semaine, aucune amélioration.		bre correspondante. Ablation des 5e et 6e arcs. Dure-mère normale, paraissant légèrement refoulée en arrière. Drain.	tion. Mort le 8e jour.	tre de la lésion médullaire (ramollissement, hématomyélie) au niveau du 8e corps cervical.
	IV. H. 15 ans.	Au moment de l'accident, paraplégie sensitivo-motrice. Incontinence d'urine et dès la 3e semaine cystite. A partir de la 6e semaine, érection possible mais très lente. Rétention, puis constipation simple. Entrée à l'hôpital le 5e mois. Apophyse épineuse de la 3e lombaire saillante et, un peu au-dessus et à gauche, autre saillie osseuse formée probablement par l'apophyse transverse déplacée 2e lomb. Paraplégie sensitivo-motrice partielle. Priapisme, cystite.	6 mois.	Incision en L. La saillie notée à gauche était formée par l'apophyse articulaire 3e lombaire, dégagée par la luxation en avant de l'apophyse correspondante 2e lombaire. Entre les 2e et 3e apophyses épineuses, brèche remplie de tissu cicatriciel. Ablation de l'arc 2e qui comprime les méninges; autour de celles-ci, un peu de tissu cicatriciel. Drainage.	L'amélioration fut telle que 18 mois après, l'opéré travaillait comme mineur et pouvait faire plusieurs milles à l'aide d'une canne.	Rotation à gauche et en avant de la 2e lombaire.

NUMÉROS	INDICATION BIBLIOGRAPHIQUE	AGE ET SEXE	ÉTAT PRÉ-OPÉRATOIRE	INTERVALLE ENTRE TRAUMAT. ET OPÉR.	OPÉRATION	RÉSULTATS	NIVEAU ET LÉSIONS CONSTATÉES
	Id.	V. H. 28 ans.	Saillie en arrière et à gauche d'une apophyse transverse dorsale inférieure. Paraplégie complète; pas de reflexes. Anesthésie remontant jusqu'à deux pouces au-dessus du genou en avant, un peu moins haut en dehors et en dedans; hyperalgie à la face antérieure des jambes. Fèces involontaires et inconscientes. Le 4e jour, eschare du talon; incontinence d'urine purulente. Le 12e jour, sensibilité revenue à la face antérieure du genou, mais disparue à la face postérieure des cuisses. Le 37e jour, atrophie des muscles des membres inférieurs avec réaction de dégénérescence. Légère hyperesthésie et hyperalgie commençant environ à un pouce au-dessous de l'ombilic et descendant en bas et en avant jusqu'au-dessous de la	5 mois et demi.	Incision en [. Ablation de l'arc 1er lombaire. La dure-mère, d'apparence saine, fait en arrière une légère saillie. Entre les arcs 1er lombaire et 12e dorsal, elle est comprimée par du tissu cicatriciel qui est enlevé, ainsi que l'arc 12e dorsal. Plus haut, la dure-mère bat régulièrement et piquée par un fragment osseux donne issue à du liquide céphalo-rachidien.	Le 14e jour, plaie guérie. Plusieurs mois après, le malade était à peine amélioré.	Luxation de la 12e dorsale.

			sciente et involontaire toutes les deux heures. Erections. Le 60e jour, crampes et douleurs dans les membres inférieurs. Le 80e jour, légère contraction volontaire des muscles antérieurs de la cuisse. Très légère amélioration de la sensibilité.				
73	1888. Keetley. *A case of trephining of the spine for fracture of the fourth cervical vertebra, with paralysis. The British medical J.*, 1888, t. II, p. 421.	H. 22 ans.	Paralysie des membres inférieurs, du tronc et des membres supérieurs. Contracture des fléchisseurs de l'avant-bras. Sensibilité jusqu'au dessous des deltoïdes. Priapisme.	3 heures.	Ablation du 5e arc cervical. Le 6e très enfoncé et paraissant comprimer les méninges est enlevé. Drainage.	Le lendemain matin, amélioration, le malade pouvait fléchir ses deux avant-bras; la sensibilité était descendue jusqu'au coude; le surlendemain jusqu'au poignet, hypéresthésie des épaules. Le 3e jour, oppression pendant 1/4 d'heure; sans résultat appréciable, tractions sur la tête et les pieds; dans l'après-midi, syncope; le s. à 9 h. 1/2, mort.	Fracture verticale du 4e corps, avec esquille en arrière. Moelle complètement divisée au niveau du 5e, les deux segments s'écartant d'un pouce, lors de flexion de la tête, se mettant au contact lors d'extension. Plaie cicatrisée, sauf au niveau du drain.
74 et 75	1888. H. Allingham. *Two cases of fracture of the spine, treated by trephining.* Med. Society of London et *The British medical J.*, 1889, t. I, p. 838.	I. H. 31 ans.	Parapl. sensitivo-motrice remontant jusqu'à l'appendice xyphoïde. Aggravation progressive des symptômes.	?	Ablation au davier des apophyses épineuses et des arcs 5e, 6e et 7e dorsaux.	Le niveau de la paralysie descend jusqu'à l'ombilic.	Fracture de la 5e dorsale.
		II.?	Paralysie jusqu'à 7 pouces au-dessus de l'ombilic.	6 jours.	Ablation des arcs 3e, 4e, 5e et 6e dorsaux. Ouverture de la dure-mère.	Guérison de la plaie en 14 jours, sauf au niveau du drain. Mort le 7e mois avec des eschares et de la cystite.	Moelle complètement divisée au niveau de la 5e dorsale.

NUMÉROS	INDICATION BIBLIOGRAPHIQUE	AGE ET SEXE	ÉTAT PRÉ-OPÉRATOIRE	INTERVALLE ENTRE TRAUMAT. ET OPÉR.	OPÉRATION	RÉSULTATS	NIVEAU ET LÉSIONS CONSTATÉES
76 à 78	1888-1889. Duncan. *Clinical Reports of Cases : Three cases of fracture of the spine. Paralysis ; operation. Edinburgh medical Journal*, 1889, t. II, p. 830.	I. H. 19 ans.	Paraplégie sensitivo-motrice complète. Rétention d'urine. Saillie et mobilité de l'apophyse épineuse 11e dorsale.	Quelques heures.	Incision longitudinale ; l'épine du 11e arc est fracturée à sa base, le 10e paraît enfoncé et le corps de la vertèbre correspondante luxé en avant. Ablation des 10e, 11e et 12e arcs, sans qu'on soit sûr d'avoir levé complètement la compression. Drainage.	Ablation du drain le 2e jour ; le 9e, plaie complètement guérie, très minime amélioration de la sensibilité. Le 6e mois, état absolument stationnaire.	Fracture des 10e et 11e arcs dorsaux. Déplacement en avant du 10e corps.
		II. H. 34 ans.	Saillie de la 3e apophyse épineuse lombaire. Paraplégie complète avec rétention d'urine. Fracture de la 8e côte droite au niveau de son angle. Le lendemain, légère amélioration de l'état général.	2 jours.	Ablat. de l'apophyse saillante fracturée. Le corps 2e lombaire est déplacé d'environ un pouce en avant sur le corps 3e. La dure-mère, bleuâtre et distendue est incisée. Elle contient du sang et des caillots qui sont enlevés. Queue de cheval peu endommagée. Plaie durale suturée. Réduction des vertèbres déplacées. Décubitus ventral, corset plâtré.	Le lendemain, la sensibilité revient jusqu'au dessous du genou. Accidents respiratoires et mort le 2e jour.	Déchirure du diaphragme avec hernie de l'estomac et du grand épiploon dans la plèvre gauche. Fracture à sa base de la 7e apophyse épineuse cervicale ; fracture de la 3e lombaire et luxation en avant de la 2e. Reposition bien maintenue. Rupture de quelques-uns des nerfs de la queue de cheval, moelle saine.
		III. H. 21 ans.	Paraplégie complète. Rétention puis incontinence d'urine et des fèces. Saillie de la 2e apo-	36 jours.	Ablation de l'épine fracturée, de l'arc 2e lombaire, puis de deux autres arcs. Il	Abattement prolongé. Le lendemain, ablation du drain par lequel s'était fait un léger	Ecrasement complet de la moelle au niveau de la 2e lombaire.

					fixée par 3 sutures méningées au catgut à la partie sous-jacente.		
79	1889. Dawbarn. *A successful case of spinal resection. New-York medical Journal*, 1889, t. I, p. 711.	H. 29 ans.	Paraplégie sensitivo-motrice complète remontant jusqu'à l'ombilic avec conservation très imparfaite de la sensibilité sur le dos des orteils et des pieds. 11e apophyse épineuse dorsale saillante, 12e déviée à gauche.	6 mois.	Incis. en H. Section à la scie des 12e et 11e arcs, puis à la pince coupante du 10e; les 11e et 10e étant très adhérents à la dure-mère. Les trois arcs sectionnés sont relevés avec le volet supérieur puis doivent être enlevés. Le fourreau méningé est refoulé en arrière par le corps 12e dorsal fracturé. Il ne bat pas, semble avoir été déchiré puis réuni, juste au-dessous de la 11e racine. Le doigt ne sent pas de solution de continuité de la moelle. Suture sans drain. Corset plâtré.	Plaie guérie par première intention. Retour de la sensibilité urethrovésicale et rectale, et d'une légère activité des sphincters. Quelques mouvements des couturiers. Tous les muscles sauf l'extenseur du gros orteil, répondent aux excitations électriques.	Fracture du 12e corps dorsal, avec saillie osseuse dans le canal.
80	1889. Dandridge. *Surgical interference in fractures of the Spine. Journal of the American medical Association*, 1889, t. I, p. 41.	H. 27 ans.	Paraplégie remontant jusqu'aux crêtes iliaques. Incontinence d'urine et des fèces. Dans les mois qui suivent cystite, eschares; la sensibilité revient jusqu'au milieu des cuisses.	5 mois.	Ouverture au trépan et ablat. des arcs 10e, 11e, 12e dorsaux et 1er lomb. La dure-mère est recouverte de tissu conjonctif adhérent qui est enlevé à la curette. Elle ne bat pas. La consistance de la moelle semble diminuée au haut de la partie mise à nu.	Persistance de la paraplégie. Amélioration des troubles vésico-rectaux et trophiques.	Fracture dorso-lombaire, avec écrasement de la moelle au milieu de la 10e dorsale.

NUMÉROS	INDICATION BIBLIOGRAPHIQUE	AGE ET SEXE	ÉTAT PRÉ-OPERATOIRE	INTERVALLE ENTRE TRAUMAT. ET OPÉR.	OPÉRATION	RÉSULTATS	NIVEAU ET LÉSIONS CONSTATÉES
81	1889. Péan *in* Hart. *Med. Paris on to Day. British med. Journ.*, 1889, t. I, p. 672, et renseignements complémentaires dus à l'obligeance de M. Péan.		V. texte p. 72.				
82 à 84	1889. Fowler. *Brooklyn Surgical Society*, avril 4, 1889, in *Brooklyn Medical Journal*, 1889, t. I, p. 411.	I. H.	?	Quelques heures.	?	Mort.	La destruction de la moelle par la compression osseuse mettait hors de doute l'impossibilité du retour des fonctions.
		II. H.	?	Quelques heures.	?	Mort.	
		III. H.	?	16e heure.	?	Bon état pendant quelques jours, puis myélite et mort.	Compression causée par déplacement des lames.
85	1889. Decès. *Trépanation d'une vertèbre cervicale.* Société médicale de Reims, 4 déc. 1889. *Union médicale du nord-est*, 1890, p. 34, et renseignements complémentaires dus à l'obligeance de M. Decès.	F. 36 ans.	Flexion marquée du cou sur le thorax. Parésie des bras et des jambes. Vient à l'hôpital 5 mois après l'accident. Sensibilité normale; affaiblissement de la mobilité; saillie au niveau de la 6e cervicale, avec légère mobilité des lames.	5 mois.	Trépanation du 6e arc cervical.	Le lendemain, du côté droit, amélioration de la force musculaire. La main droite qui donnait avant l'opération 24 au dynamomètre, donne 30, plus tard 40; la gauche qui avant donnait 20, donne 30. Un an environ après, mort probablement d'alcoolisme	Fracture ou luxation de la 6e cervicale.
86	1889. Wooster and Montgomery. *Fracture of three cervical vertelgæ. Fatal termination on the thirty sixth day. With a report of the microscopical examination of the cord. Occidental medical*	H. adulte.	A la suite de la chute d'un corps pesant sur la tête, paralysie complète des membres inférieurs, et partielle des supérieurs. Tête fléchie en avant et peu mobile.		Ouverture du canal; ablation de six fragments osseux, le fourreau méningé et la moelle ne parurent pas altérés.	La paralysie ne fit que s'aggraver. Dyspnée de plus en plus intense. Pas de température. Mort le 36e jour après le traumatisme.	Fracture comminutive des corps 5e, 6e cervicaux et 1er dorsal. Méninges rompues et moelle écrasée entre les 5e et 6e. Pus au niveau

	New-York surgical Society, nov. 27, 1889. *Annals of Surgery*, 1890, t. I, p. 186. Case III : *Fracture of the spine at jonction of dorsal and lumbar regions. Pulpification of spinal cord. Extradural hemorrhagie at site of fracture and in upper dorsal region ; rapidly ascending paraplegia. Trephining of spinal canal. Death.*		au-dessous des épines iliaques antero-supérieures, remonte par poussées pour dépasser l'appendice xiphoïde, le 8e jour. A ce moment, frissons.		des 11e et 10e dorsal, découverte d'un d'un caillot subdural, qui est enlevé. Pas d'ouverture de la dure-mère ; la moelle paraît ramollie au palper.		7e dorsale. Hématome extradural de la 5e dorsale à la 7e cervicale. Déchirure du rein gauche.
89 et 90	1889-1890. Briddon. — Obs. I, *in* Herter : *Clinical and pathological observations on cases of injury of the cervical spinal cord. The Journal of nervous and mental Diseases.* 1891, p. 324. Case IV. — Obs. II, *in* Herter. *Notes on a case of injury of the cauda equina and conus medullaris. New-York medical J.*, 1891, t. II, p. 197.	I. H. 35 ans.	Saillie rétro-pharyngée ; douleur au niveau des 2e, 3e et 4e cervicales ; paralysie complète au-dessous du cou ; anesthésie au-dessous d'une ligne transversale passant à trois pouces au-dessous de la clavicule.	24 heures.	Ablation de la lame droite 5e cervicale, de la lame gauche 6e et des apophyses épineuses correspondantes, fracturées et déprimées. La substance médullaire fait saillie par une déchirure de la dure-mère.	Mort en 6 heures.	Luxation en avant et fracture du 6e corps cervical. Moelle à ce niveau écrasée. Péritonite.
		II. H. 30 ans.	Flexion par un poids considérable. Saillie excessive dorso-lombaire. Paraplégie motrice, plus marquée à gauche, avec incontinence d'urine et des fèces. Le 18e jour, eschare sacrée, anesthésie et paralysie rectales : anesthésie uréthrale. A droite, les fléchisseurs et extenseurs du genou sont très affaiblis surtout les fléchisseurs ; les fléchisseurs et extenseurs des orteils et du cou de pied	6 mois.	Ablation des 1er, 2e et 3e arcs lombaires. Ouverture de la dure-mère. On ne trouve rien d'anormal.	Mort en 48 heures avec de l'élévation de température.	Le cône médullaire est écrasé et à ce niveau, ainsi qu'au dessous de lui, les nerfs contenus dans une gangue cicatricielle. Les fibres des nerfs les plus centraux sont presque toutes dégénérées, celles des périphériques en bien moins grand nombre, surtout à gauche.

NUMÉROS	INDICATION BIBLIOGRAPHIQUE	AGE ET SEXE	ÉTAT PRÉ-OPÉRATOIRE	INTERVALLE ENTRE TRAUMAT. ET OPÉR.	OPÉRATION	RÉSULTATS	NIVEAU ET LÉSIONS CONSTATÉES
	Id.		sont complètement paralysés. A gauche, tous les muscles au-dessous du genou sont paralysés. Perte complète de la contractilité faradique au-dessous du genou, des deux côtés, et diminution de la contractilité galvanique. Anesthésie au niveau des pieds, à la région fessière, au périnée et aux organes génitaux. A la fin du 2e mois le gros orteil gauche pouvait se fléchir, les sensibilités étaient très améliorées au niveau des pieds, et la sensibilité tactile seule au niveau de la région fessière. Légère sensibilité rectale. Vessie stationnaire avec un peu de cystite. A 4 mois 1/2 la paralysie était restée presque complète dans les péroniers et tibial antérieur. Les muscles antérieurs de la cuisse sont faibles. Tous les				

	Woodbury. *Injuries of the vertebræ in Children.* New-York Academy of medicine, Section of surgery, 1890, nov. — *New-York medical Journal*, 1890, t. I, p. 667.	Enfant.	Paraplégie sensitivo-motrice complète sauf une légère sensibilité au niveau du gros orteil droit. Incontinence d'urine et des fèces.	Quelques semaines.	Ablation des 3e, 4e et 5e arcs dorsaux.	Réunion par 1re intention. Aucune amélioration. Au bout de quelque temps, extension et contrextension. A partir de ce moment amélioration progressive si bien que l'enfant présenté à la Société 17 mois après l'intervention se tient debout sans soutien.	Région dorsale moyenne.
92	1889. Eving Mears. Philadelphia Academy of surgery, 3 déc. 1889. — *Medical News*, 1890, t. I, p. 210.	?	Paraplégie sensitivo-motrice complète.	?	Ablation de l'arc 1er lombaire. Pas de battements médullaires. Il est impossible de réduire la fracture du corps.	« Lorsque l'opéré retourna chez lui, il pouvait marcher avec des béquilles. »	Fracture de la 1re lombaire.
93 et 94	1889. J. Bell. *Three cases of fracture of the 6th cervical vertebra, followed by complete paraplegia, motor and sensory, below the 3d intercostal space, with surgical procedure in two cases for relief of the spinal cord. Montreal medical Journal*, 1889-1890, t. XVIII, p. 911-914.	H. 40 ans.	Paralysie complète des membres inférieurs et du tronc; partielle des membres supérieurs.	?	Résection des 5e et 6e arcs cervicaux. Ponction et incision de la dure-mère. La moelle paraît normale.	Mort subite le 3e jour.	La moelle sur une étendue de un pouce, au niveau de la 6e cervicale, est ramollie. Pas de déplacement des corps vertébraux.
		?	?	?	Résection des derniers arcs cervicaux. Moelle détruite sur une hauteur de un pouce.	Mort le 3e jour d'accidents respiratoires.	Section de la moelle au niveau de la région cervicale inférieure.
95	1889. Keator. *A case of Surgery. Georgia eclectic medical Journal. Atlanta*, 1889-1890, p. 281-284.	?	?	?	?	?	?

NUMÉROS	INDICATION BIBLIOGRAPHIQUE	AGE ET SEXE	ÉTAT PRÉ-OPÉRATOIRE	INTERVALLE ENTRE TRAUMAT. ET OPÉR.	OPÉRATION	RÉSULTATS	NIVEAU ET LÉSIONS CONSTATÉES
96	1889. Dalton. *Two cases of spinal Surgery, with a brief rewiew of the operation. Read before the Saint-Louis medical Society*, 15 fév. 1890. *Saint-Louis Courrier of medecine*, 1890, t. I, p. 128.	H. 38 ans.	Choc violent. Ecartement considérable entre les apophyses épineuses, 12e dorsale et 1re lombaire. Paraplégie complète sensitivo-motrice jusqu'au niveau des grands trochanters.	Quelques heures.	Les lames de la 12e dorsale, déprimées et écrasant la moelle sont enlevées. Une esquille est enfoncée dans la moelle. Corset plâtré.	Retour de la sensibilité dans les membres inférieurs, puis mort le surlendemain avec une température très élevée.	Fracture totale de la 12e dorsale.
97	1889. Armstrong. *Resection of vertebræ for fracture. Reports of the U.-S. Marine Hospital. Washington*, 1889, p. 271-272.	H.	Paraplégie complète. Troubles trophiques, fièvre hectique.	?	Résection des arcs 12e dorsal et 1re lombaire. Méninges normales. Moelle atrophiée. Saillie nette d'un corps vertébral, sans compression permanente de la moelle.	Pas d'amélioration. Mort le 8e jour.	Fracture des corps 3e dorsal et 12e dorsal. Infection purulente, ayant probablement pour point de départ les ulcérations trophiques.
98 à 100	1889-1890. Abbe. *Spinal Surgery : A report of eight cases*: a paper read before the New-York Academy of Medicine, 15 mai 1890. *New-York medical Record*, 1890, t. II, p. 91.	I. II. 27 ans.	Paraplégie sensitivo-motrice complète, remontant jusqu'à la ceinture, avec incontinence d'urine et des fèces. Cystite.	11 mois.	Incision paraépineuse, 4 apophyses épineuses sont reclinées dans le lambeau. Résection à la pince coupante des	Aucune amélioration. Troubles mentaux passagers.	Fracture du 12e corps dorsal, avec saillie persistante du côté de la moelle sclérosée.

dorsal vertebra. Paraplegia; operation. Opening dura. Recovery; unimproved.				phalo-rachidien est détruit, et l'on voit la moelle aplatie à son niveau, sur une hauteur de 3/4 de pouce. Il est impossible de rapprocher au contact les parties normales de la moelle. Pas de drain.		
	II. H. 27 ans.	Paraplégie complète sous-ombilicale, avec incontinence d'urine et des fèces. Amputation des deux jambes au-dessous des genoux pour gelures. Légères eschares fessières; néphrite.	3 ans.	Résection des arcs 11e et 12e dorsal et 1re lombaire, réunis en une seule masse osseuse. La moelle était complètement divisée et le segment inférieur englobé dans une masse osseuse remplissant le canal.	Mort 30 heures après.	Section de la moelle au niveau de la 12e dorsale.
	III. H. 26 ans.	Paraplégie sensitivo-motrice complète. La ligne d'anesthésie passe au haut du sacrum, à un pouce au-dessus de la crête iliaque, et à deux pouces au-dessus du pubis. Incontinence d'urine et des fèces. Légère dépression entre la 12e dorsale et la 1re lombaire.	58 jours.	Le 11e arc dorsal paraît fracturé, il est reséqué avec plusieurs autres. Incision de la dure-mère. Virole d'adhérences méningo-médullaires au niveau de l'arc fracturé; en ce point moelle presque complètement divisée. — Suppression attentive de toutes les adhérences. Suture de la dure-mère au catgut.	Hyperesthésie passagère des parties anesthésiées puis retour à l'état pré-opératoire sans aucune amélioration.	Section de la moelle au niveau de la 11e dorsale.

NUMÉROS	INDICATION BIBLIOGRAPHIQUE	AGE ET SEXE	ÉTAT PRÉ-OPÉRATOIRE	INTERVALLE ENTRE TRAUMAT. ET OPÉR.	OPÉRATION	RÉSULTATS	NIVEAU ET LÉSIONS CONSTATÉES
101 et 102	1889-1890. Jaboulay. *Trépanation de la colonne vertébrale dans les fractures indirectes du rachis. Société de médecine de Lyon*, 16 juin 1890, et *Lyon médical*, t. II, 1890, p. 265.	I. H. 20 ans.	Paralysie remontant jusqu'au thorax. Rétention d'urine et paralysie intestinale. Température 39°,5.	2 jours.	Ablation des 5e, 6e et 7e arcs dorsaux. Pas de saillie osseuse dans le canal. Par incision de la dure-mère et de l'arachnoïde, issue d'un épanchement sanguin sous-arachnoïdien.	Mort le 18e jour.	Fracture de la région dorsale moyenne.
		II. F. 38 ans.	Paraplégie sensitivo-motrice. Eschare au sacrum. Fracture de jambe non consolidée.	4 mois.	Ablation des arcs 12e dorsal, 1er et 2e lombaire. Saillie d'un corps vertébral dans le canal.	Consolidation de la fracture de jambe en un mois. Mort le 5e mois.	Fracture 1re lombaire. Moelle ramollie à ce niveau.
103 et 104	1889-1892. Bird. *Notes on two cases of laminectomy. Australian medical Journal*, 1893, p. 115.	I. H. mineur	Chute sur le dos d'une masse de terre. Paraplégie sensitivo-motrice. Diarrhée incoercible. Un an après, gibbosité dorso-lombaire à grand rayon ; atrophie des membres inférieurs ; ulcérations trophiques en partie cicatrisées. Douleurs névralgiques sur le dos des cuisses. Miction redevenue normale.	1 an.	Ablation des arcs des trois dernières dorsales. Le sac méningé est coudé à angle droit et paraît vide. Extension.	Guérison rapide de la plaie. La surface de peau innervée par la branche crurale du génito-crural reprit sa sensibilité à droite. Réapparition de la diarrhée.	Fracture dorsale inférieure.
		II. H. 26 ans.	Coup violent dans le dos le 14 oct. 92. Collapsus. Les plus petits mouvements passifs et les tentatives de mouvement volontaire causent de très vives dou-	48 heures.	Incision en H ; on vit que l'arc 12e dorsal était déprimé, et l'apophyse articulaire supérieure gauche de cette vertèbre saillant en arrière. Ex-	Après l'opération les tremblements fibrillaires du quadriceps disparurent ainsi que la douleur en ceinture. Celle des cuisses persistait. Le lendemain,	Fracture avec rotation de la 12e dorsale.

			gauche. Dépression au niveau de la 12e dorsale. Le lendemain, tremblements fibrillaires du quadriceps, sensibilité plus obtuse, douleurs plus vives, réflexes absents.		abondante, une éponge est laissée dans la plaie pendant 12 heures, puis remplacée par un drain.	2 mois après l'accident, la miction était normale: il ne persistait plus qu'une constipation opiniâtre, avec défécation peu volontaire et peu consciente. Le 4e mois le malade quittait l'hôpital, ne conservant de tous ses accidents que de la névralgie de la 12e paire dorsale gauche.	
105	1890. Lampiasi. *Contributo alla Chirurgia della colonna vertebrale.* Obs. II. *Frattura della 10ª vertebre dorsale ; operazione; guarigione. Communicazione fatta sulla VIª adunanta dela Societa Italiana di Chirurgia Bologna il 16 aprile 1889.* 8° Roma 1890.	H.	Paraplégie sensitivo-motrice complète; paralysie vésicale.	?	Ablation des 9e et 10e épines dorsales. Trépanation sur le 10e arc, et soulèvement de cet arc enfoncé.	Le 3e jour la paralysie vésicale disparaît. Guérison définitive complète.	Fracture avec enfoncement de la 10e lame dorsale droite.
106	1890. England. *Fracture and dislocation of the 6th cervical vertebra, Paraplegia; trephining; death. Nortwestern Lancet and Pharmacist of Winnipeg*, 1890, p. 287.	H. 42 ans.	Paralysie des membres inférieurs et du tronc jusqu'à la 3e côte. Parésie des deux bras. Priapisme.	?	Trépanation.	Mort le 5e jour d'asphyxie.	Fracture 6e cervicale. Moelle diffluente à ce niveau.
107 et 108	1890. M. Cosh. — Obs. I *in* C.-A. Herter, *Clinical and pathological observations on cases of Injury of the cervical spinal cord. The Journal of nervous and mental Diseases*, 1891, p. 324. Case III. — Obs. II, *in* M. Cosh. *Laminectomy for Injury of the cervical vertebræ. New-York med. J.*, 1891, t. I, p. 318.	I. H. 69 ans.	Crépitation au niveau de la 4e cervicale. Paralysie des 4 membres. Anesthésie jusqu'à la 3e côte. Incontinence d'urine et des fèces.	Quelques heures.	?	Mort la 6e heure.	Fracture de la lame droite 3e cervicale. Ecrasement de la moelle.
		II. H. 32 ans.	Paralysie remontant jusqu'à la clavicule. Atrophie de tous les muscles. Avant-bras gauche fléchi sur le bras; bras droit légèrement mobile.	?	Ablation de l'arc 5e cervical. Dure-mère épaissie. Hémorragie abondante. Pansement à plat.	Luxation à gauche de la 4e cervicale.	Peu à peu le malade reprit l'usage de ses membres, et quelques mois après l'opération il pouvait marcher pendant plusieurs milles.

NUMÉROS	INDICATION BIBLIOGRAPHIQUE	AGE ET SEXE	ÉTAT PRÉ-OPÉRATOIRE	INTERVALLE ENTRE TRAUMAT. ET OPÉR.	OPÉRATION	RÉSULTATS	NIVEAU ET LÉSIONS CONSTATÉES
109	1890. Terrier. *Statistique des opérations pratiquées à l'hôpital Bichat pendant l'année 1890. Progrès médical*, 1891, 9 mai, p. 377, et Société de chirurgie, 18 nov. 1891, *Bulletins et Mémoires*, 1891, p. 682.	?	Déplacement osseux considérable. Paraplégie complète. Douleurs intenses dans les membres inférieurs.	Longtemps.	« L'écrasement était assez étendu pour que l'ablation d'une lame donnât accès sur le corps vertébral sous-jacent. La moelle était en ce point à peu près détruite. »	Persistance de la paraplégie et des douleurs.	Région lombaire.
110	1890. Lloyd. *Lamnectomy, a review of hundred and three cases of spinal surgery. — The international Journal of the medical Sciences*, 1891, t. II, p. 25, obs. p. 29.	II. 29 ans.	Rètention d'urine et des fèces; paraplégie sensitivo-motrice partielle.	16 mois.	Ablation de trois arcs 1er, 2e et 3e lombaires.	Guérison.	Fracturé 2e lombaire.
111 à 120	Lloyd cite comme inédits, le 28 février 1891, les faits suivants, que nous n'avons pas retrouvés plus complètement publiés :						
New-York.	Gerster.	?	?	?		?	?
	C.-A. Bridden.	?	?	?	?	Mort par troubles respiratoires dus au phrénique.	?
	C. Burney.	?	?	?	?	Aggravation passagère pendant quelques heures, puis amélioration.	Région dorsale.
	J.-E. Kelly.	?	?	?	?	?	?
	R.-T. Morris.	?	?	?	?	Mort due à des lésions concomitantes.	?
	J.-A. Manning.	?	?	?	?	Mort par troubles respiratoires dus au phrénique.	Région cervicale.

	gical Society, 30th January 1891. *The Glasgow medical Journal*, 1891, t. I, p. 249.				après extension de la 11e vertèbre luxée en arrière. Le fourreau méningé qui ne battait pas tout d'abord, se remet peu à peu à battre. Pas de sutures à cause de l'attrition des tissus.	nue; quelques mouvements des orteils; puis rien de nouveau pendant deux mois. A ce moment, on commença à faire asseoir le malade dans son lit; la gibbosité dorso-lombaire se reproduisit. Pendant les mois qui suivirent, la mobilité s'améliora peu à peu, si bien que 10 mois après l'opération, l'opéré pouvait se tenir droit et faire quelques pas sans aucun appui.	
122	1890. Th. Manley. *Traumatisme of the spine with the report of a case of fracture of the sixth cervical vertebra, treated by trephining. New-York medical Record*, 1890, t. II, p. 200.	Jeune homme.	Extension extrême de la nuque, par contractures musculaires. En 20 heures se constitue, commençant par le membre supérieur, une hémiplégie droite, qui reste incomplète pour le bras.	30 heures.	Ablation à la pince coupante des 5e et 6e arcs. Drain, corset plâtré.	Très légère amélioration de la paralysie; vomissements. Douleurs très vives à la nuque. Le 3e jour, au premier pansement, syncope respiratoire. Le 4e jour, hémorragie secondaire. Mort le soir.	Fracture du 6e arc cervical; moelle en apparence non altérée. Hématorachis extradural.
123	1890. C. Weiss. *Fracture du rachis. Trépanation. Guérison en trois mois. Revue méd. de l'Est*, 1891, p. 449-457.	H. 34 ans.	Saillie de la 11e épine dorsale. Paralysie motrice complète de la jambe gauche, incomplète de la droite, avec conservation de la sensibilité et des réflexes, rétention vésico-rectale. Bientôt incontinence, eschares; la paraplégie devient complète.	33 jours.	Après section de la 11e épine, forage de l'arc avec le ciseau et le maillet; puis ablation du 10e arc dorsal. Tissu conjonctif périméningé rouge et injecté. Rétrécissement notable du canal.	Le lendemain quelques mouvements des jambes. Le surlendemain, miction involontaire, mais consciente, puis disparition de l'incontinence. L'eschare se cicatrise. 5 mois après l'opération, le fonctionnement des membres inférieurs était parfait, pas de réparation osseuse au niveau de l'orifice rachidien.	Fracture 11e dorsale.

NUMÉROS	INDICATION BIBLIOGRAPHIQUE	AGE ET SEXE	ÉTAT PRÉ-OPÉRATOIRE	INTERVALLE ENTRE TRAUMAT. ET OPÉR.	OPÉRATION	RÉSULTATS	NIVEAU ET LÉSIONS CONSTATÉES
124 à 131	? Birscher, *d'Aarau d'après* Schwartz, *Société de Chirurgie*, 18 nov. 1891. *Bulletins et Mémoires*, 1891, p. 680.	I-VII. ? VIII. H.	? ?	? ?	? Ciseau et maillet pour enlever l'épine, puis agrandissement de l'ouverture à la pince coupante. La vertèbre fracturée avait profondément contusionné la moelle. La dure-mère fut incisée pour chercher s'il y avait un épanchement sanguin, puis fermée par une suture au catgut.	? Guérison opératoire prompte. Résultat thérapeutique nul.	? Fracture dorso-lombaire.
132	1890. Roux. *Obs. due à l'obligeance de l'auteur.*		V. texte p. 91.				
133	1890. Montprofit. *Obs. due à l'obligeance de l'auteur.*		V. texte p. 90.				
134	1890. Th. Anger. *Obs. recueillie dans le service de M. Th. Anger.*		V. texte p. 92.				
135	1890. Poirier. *Obs. recueillie dans le service de M. Poirier.*		V. texte p. 101.				
136 et 137	1890-1891. *Ob. personnelles.*		V. texte p. 93 et p. 105.				
138 à 140	1890-1891. A. Church and D. W. Eisendrath. *A contribution to spinal cord surgery. American Journal of medical Sciences*, 1892, t. I, p. 395.	I. F. 29 ans.	Paralysie complète des 4 membres du tronc et de l'abdomen. Anesthésie remontant en arrière jusqu'à la 5e épine	20 heures.	Les lames droites des 5e et 6e cervicales sont enlevées au ciseau. Il sort du canal un caillot. La dure-	Mort d'asphyxie la 8e heure.	Fracture des 5e et 6e cervicales.

bræ, fracture of the twelfth dorsal vertebra. Paralysis of lower limbs and trunk, laminectomy sixty two hours after injury; death fifteen hours after operation. — Case VII. *Crushing injury of the cauda. Operation after two years; some relief.*		et 6e apophyses cervicales.				
	II. H.	Paralysie des membres inférieurs, des muscles abdominaux et intercostaux. Anesthésie jusqu'au bord supérieur de la 3e côte. Tous réflexes absents, sauf le crémastérien gauche. Priapisme. Rétention d'urine et des fèces.	62 heures.	Incision sur la 1re lombaire. La lame gauche et l'apophyse de la 12e dorsale sont fracturées; la 1re lombaire luxée en avant est réduite par tractions sur les membres inférieurs. Incision dorsale supérieure. Par fixation du thorax et extension de la nuque, la luxation siégeant à ce niveau se réduit mais se reproduit de suite.	Mort d'asphyxie et de shock la 15e heure.	Fracture de la 12e dorsale; luxation des 1er lombaire et 2e dorsale.
	III. H. 19 ans.	En juillet 1888, à la suite d'une chute sur les pieds, paraplégie complète et anesthésie partielle jusqu'aux aines. Pendant plusieurs semaines, douleurs lancinantes dans les jambes. Rétention puis incontinence d'urine. Insensibilité rectale. En mars 1890 la paralysie est très améliorée; le blessé peut se tenir debout, les jambes écartées et marcher un peu. Anesthésie, complète pour tous les modes de sensibilité, dans la zone des quatre dernières paires sacrées. La réaction électrique est légèrement affaiblie pour	2 ans et 3 mois	Incision sur la ligne médiane dans toute la hauteur du sacrum. Le canal rachidien était oblitéré jusqu'au bord inférieur de la première vertèbre sacrée. Les racines, au dessous de ce niveau étaient introuvables. Hémorragie abondante; extirpation d'un fragment mobile du sacrum, formé probablement par ses deux derniers segments. Curage de la fistule fessière.	Moins d'un mois après, l'anesthésie s'était limitée aux pieds, à la région fessière, au périnée, au scrotum et à la face postérieure du pénis. Le méat et l'urèthre antérieur étaient relativement sensibles; légère sensibilité et réaction anales, mouvements satisfaisants du membre inférieur droit; mais à gauche, au dessous du genou, paralysie complète, due sans doute au traumatisme médullaire opératoire. Guérison complète de la plaie sacrée et presque complète de l'ischiatique. Le 3e mois légère mo-	Écrasement de la queue de cheval au niveau de la 1re vertèbre sacrée.

NUMÉROS	INDICATION BIBLIOGRAPHIQUE	AGE ET SEXE	ÉTAT PRÉ-OPÉRATOIRE	INTERVALLE ENTRE TRAUMAT. ET OPÉR.	OPÉRATION	RÉSULTATS	NIVEAU ET LÉSIONS CONSTATÉES
	Id.		les muscles des pieds. Réflexes des membres inférieurs abolis, crémastérien normal. Pas d'érection ni d'éjaculation depuis l'accident.			tilité latérale du pied gauche. Quelques érections. Plaie ischiatique stationnaire. Départ de l'hôpital le 4e mois.	
141-142	1890-91. Korteweg. *Obs. dues à l'obligeance de M. Romeyn*, d'Ymiden, v. texte p. 90 et 94.						
143-144	1890-93. Tilanus. *Obs. dues à l'obligeance de M. Romeyn*, d'Ymiden, v. texte p. 91 et 95.						
145	1891. Lucas-Championnière. *Obs. due à l'obligeance de l'auteur.*		V. texte p. 103.				
146	1891. Ridenour. *Case of fracture and dislocation of the Spine, with operation. Columbus medical Journal*, 1891-92, t. X, p. 151-153.	H. 29 ans.	Paraplégie ; douleurs atroces au moindre mouvement. Dépression au niveau de la 7e dorsale.	1 heure.	Ablation des arcs 7e, 8e et 9e dorsaux. Réduction avec le doigt du 7e corps déplacé en avant et des têtes costales correspondantes luxées en arrière. Pas de drain.	Retour rapide de la sensibilité. Retour de la miction et de la défécation spontanées le 7e jour. Au bout de 5 semaines le malade pouvait remuer ses jambes dans son lit et marcher vers la fin du 3e mois, soutenu par un corset. Aucune déformation.	Fracture des arcs 7e et 8e dorsaux. Fracture sans déplacement du 8e corps et avec déplacement en avant de 3 cent. du 7e. Luxation en arrière des têtes costales correspondantes. Méninges déchirées. Moelle comprimée par les bords des 6e et 8e corps.
147	1891. Boyle. *Successful operation for fractured and dislocated vertebræ. St Louis, Journal medical and surgi-*	H. 20 ans.	Paraplégie sensitivo-motrice complète avec paralysie vésicale, douleurs fulgurantes dans	2 mois.	Ablation des arcs 9e, 10e, 11e, 12e dorsaux, 1er lombaire.	Les douleurs fulgurantes disparaissent, puis les troubles de la miction, puis les trou-	Luxation en arrière de la 10e dorsale (?)

	Lyon médical, 1891, t. II, p. 293 et 335.		rieure de la face interne des bras. Pupille droite très rétrécie. Le lendemain, ptosis de ce côté. Temp. 41°5.		vertébral saillant; la résection des arcs rend le fourreau méningé mobile. Drain profond. Minerve plâtrée. Chloroforme bien supporté.		dont le fragment inférieur saille dans le canal. A son niveau, moelle presque complètement sectionnée. Hematorachis extradural étendu.
149	1891. Boiffin. *Chirurgie rachidienne.* Obs. I. *Fracture de la colonne vertébrale dans la région lombaire, paraplégie; trois mois après, trépanation.* 6e congrès français de chirurgie, 22 avril 1892, *Mémoires et Discussions*, p. 516.	H. 26 ans.	Paraplégie, complète à gauche, incomplète à droite, rétention d'urine et des fèces. Troubles sensitifs progressifs. Cystite. Décubitus.	3 mois.	L'ablation des apophyses épineuses et des lames des 2e et 3e lombaires met à nu la dure-mère aplatie sous forme de lanière entre les lames et le fragment inférieur de la 2e vertèbre lombaire.	Dans les semaines suivantes, la sensibilité revint dans les membres inférieurs; quelques mouvements reparurent dans les muscles des cuisses, la miction put se faire spontanément. Mort de pyélonéphrite le 2e mois.	Fracture de la 2e lombaire.
150	1891. Mac Burney, *in* Starr. *Local anæsthesia as a guide in the diagnosis of lesions of the lower spinal cord. American J. of medical sciences*, 1892, t. II, p. 26. Case XII. *Injury, paraplegia, limited anæsthesia, trepanation; improvement.*	H.	Paraplégie sensitivo-motrice complète; paralysie vésico-rectale. Le 5e mois, tous les muscles des membres inférieurs présentaient la réaction de dégénérescence; zone des anesthésies diminuée; saillie à droite et en arrière de la 2e apophyse lombaire.	5 mois.	Ablation des arcs 1er, 2e et 3e lombaires. Ouverture de la dure-mère.	Les fonctions vésico-rectales revinrent vers le 3e mois, mais 6 mois après l'opération il n'y avait encore aucune amélioration sensitivo-motrice.	Compression de la queue de cheval par le corps déplacé de la 2e lombaire.
151 et 152	1891. M. Cann. American surgical Association, 23 sept. 1891. *New-York medical Record*, 1891, t. II, p. 371.	I.	?	?	?	Mort.	?
		II.	?	?	?	Grande amélioration.	?

NUMÉROS	INDICATION BIBLIOGRAPHIQUE	AGE ET SEXE	ÉTAT PRÉ-OPÉRATOIRE	INTERVALLE ENTRE TRAUMAT. ET OPÉR.	OPÉRATION	RÉSULTATS	NIVEAU ET LÉSIONS CONSTATÉES
153	1891. Moullin. *Fracture dislocation of the second lumbar vertebra. Laminectomy, recovery. Lancet*, 1892, t. I, p. 359.	H. 38.	Chute de 24 pieds en flexion; paraplégie d'abord complète, puis au bout de quelques heures, la jambe droite redevient en partie mobile. Anesthésie seulement légère à droite. Rétention d'urine pendant deux jours. Entrée à l'hôpital le 7e jour : Luxation en avant de la 2e lombaire sur la 3e, avec rotation à droite; flexion possible de la cuisse droite, en traînant le pied sur le lit. Pas de troubles de la sensibilité à droite ni à gauche au dessous du genou, miction lente, constipation. Au bout de trois semaines, le pied droit pouvait être soulevé du lit et le gastrocnémien avait recouvré quelque mobilité. A gauche la cuisse pouvait être fléchie, en traînant le pied. Il ne restait plus d'anesthésie qu'à la face interne de la jambe gauche, et au pied gauche. Tous ces muscles réagissaient à l'excitation galvanique, et tous à la faradique, sauf le tibial antérieur. A partir de ce moment,	9 semaines.	Ablation des 2e et 3e arcs lombaires et de l'apophyse articulaire inférieure droite de la 2e lombaire, ce qui dégage largement le canal.	Le surlendemain, légère mobilité des extenseurs des orteils à droite, et des péroniers des deux côtés : puis ce fut le tour du gastrocnémien gauche et enfin tous les muscles reprirent leur activité, sauf le tibial antérieur et les extenseurs des orteils à gauche, 8 mois après l'opération, le malade pouvait marcher avec une canne, et les orteils gauches semblaient en voie d'amélioration.	Fracture des 2e et 3e lombaires.

	Spine. New-York surgical Society. 11 mars 1892. *New-York medical Journal*, 1892, t. II, p. 273.		paralysie complète de toutes les parties sous-jacentes.		déplacé de la 2e lombaire. Résection de cette partie saillante et fermeture de la plaie.		
		II.	1891. Fracture dorsale.		Lamnectomie.	État stationnaire.	
		III.	1892. Fracture des 7e et 8e dorsales.		Lamnectomie.	État stationnaire.	
157 et 158	1891-1892. Urban. *Ueber operative Eingriffe bei Compression des Rückenmarks durch Verschiebung der Wirbelkörper. Verhandlungen der deutschen Gesellschaft für Chirurgie*, 21e *Congress*, 1892, p. 211. Obs. p. 214-215.	I. H. 28 ans.	Chute du haut d'un mur. Fracture de Dupuytren. Gibbosité au niveau de la 12e dorsale. Paraplégie motrice complète. Anesthésie complète sur les pieds, partielle aux jambes et aux cuisses. Paralysie vésico-rectale. Plus tard surviennent cystite et ulcérations de décubitus. Le 7e mois, la paralysie vésico-rectale persiste; le membre inférieur droit est complètement paralysé, ainsi que le psoas iliaque. A gauche l'abduction et l'adduction de la cuisse ainsi que la rotation, sont possibles : de même l'extension du pied. Sa flexion est faible. Réflexe patellaire exagéré, pas de trépidation épileptoïde, réflexe plantaire manque à droite, à gauche suffisant, réflexe crémastérien	6 mois et demi.	Résection temporaire des 12e arcs dorsal et 1er, 2e, 3e, 4e, lombaires. Dure-mère adhérente aux arcs. Ouverture de la dure-mère : la partie droite de la queue de cheval présente des traces de tissu cicatriciel; le corps de la 1re lombaire est manifestement refoulé en arrière, et le canal rétréci.	Au bout de 3 mois 1/2, premières tentatives de marche; au 5e, du côté gauche, tous les muscles ont recouvré leur force, et la sensibilité est normale; à droite les péroniers sont encore paralysés. Evacuation volontaire de la vessie.	Fracture de la 1re lombaire avec écrasement de la queue de cheval.

NUMÉROS	INDICATION BIBLIOGRAPHIQUE	AGE ET SEXE	ÉTAT PRÉ-OPÉRATOIRE	INTERVALLE ENTRE TRAUMAT. ET OPÉR.	OPÉRATION	RÉSULTATS	NIVEAU ET LÉSIONS CONSTATÉES
	Id.		absent de deux côtés. Sensibilité détruite à droite jusqu'au mont de Vénus ; à gauche sur le pied.				
		II. F. 24 ans.	Paraplégie sensitivo-motrice complète et vésico-rectale. Gibbosité au niveau de la 12e dorsale.	9 mois et demi.	Résection temporaire des 4e, 3e, 2e, 1er arcs lombaires 12e et 11e dorsal. Le corps de la 12e dorsale fait saillie dans le canal de 1 cm. Au-dessous de la compression, pas de battements du fourreau méningé. Après ablation du 12e arc, ils reparaissent au-dessous mais pas au niveau de la compression. Ouverture de la dure-mère. Gangue cicatricielle. Ablation du corps vertébral saillant. Fermeture de la dure-mère.	Après l'opération, douleurs très vives dans les deux jambes, elles disparurent en cinq jours. 24 heures après l'intervention, retour partiel de la sensibilité. Depuis état stationnaire.	Fracture 12e dorsale avec compression du cône médullaire.
159	1892. Israel, id., discussion, p. 111.	?	Fracture avec paraplégie complète et paralysie vésico-rectale.	?	?	2 mois après, aucune amélioration.	?
160	1892. Verdelet et Venot. *Fracture de la colonne vertébrale ; opération. Mort.* Société d'a-	H.	Monoplégie droite, sans troubles de la sensibilité, saillie de la 1re	1 mois et demi.	Ablation d'une esquille située à droite.	Aucune amélioration. Aggravation des accidents de cystite. Mort	La compression porte un peu au-dessous de la nais-

			maine, atrophie musculaire. Bientôt, incontinence.				en avant de la 1re lombaire.
161	1892. R. Park. *Non fatal laceration of the spinal cord. Intradural hemorrhage, with undiscovered compression. Medical News.* IL, 1892, t. I, p. 546, Obs. I.	H.	Fracture par flexion au niveau des 10e ou 11e dorsales. Paraplégie sensitivo-motrice.	2 jours.	Ablation des 10e 11e et 12e arcs. Le canal était rempli de caillots et de débris de la mœlle.	Guérison de la plaie par 1re intention. Légère descente de l'anesthésie; pas de modification de la paraplégie.	Fracture 11e dorsale.
162	1892. Bruns. *Broiement total de la moelle cervicale. Société de psychiâtrie et de névrologie de Berlin*, 12 déc. 1892. *Mercredi médical*, 1893, p. 9.	H. adulte.	Chute d'un échafaudage. Paraplégie. Sensibilité abolie jusqu'à la 6e côte et sur les bras. Rétention d'urine et des fèces. Érection permanente. Réflexes rotuliens et cutanés abolis. Rétrèc. des pupilles.		Résection des arcs dorsaux supérieurs et des cervicaux inférieurs.	Survie quatre mois. Il survient pendant ce temps de la paralysie des fléchisseurs et peut-être des extenseurs des bras. Œdème des membres inférieurs.	Dégénérescence traumatique totale de la moelle, de la 2e dorsale à la 8e cervicale, puis dégénérescence secondaire ascendante. Foyers de myélite.
163	1892. Kœrte. *Fracture de la colonne vertébrale. Réunion libre des chirurgiens de Berlin*, 12 déc. 1892, *Mercredi médical*, 1893, p. 9.	H.	Paraplégie complète. Abolition de tous les réflexes et paralysie des sphincters. Large intervalle entre les 11e et 12e apophyses.		Après résection d'arcs on trouve la moelle aplatie, ramollie. Luxation des apophyses art. de la 12e dorsale.	Pas d'amélioration. Troubles trophiques. Mort le 10e jour.	Fracture 12e dorsale avec écrasement de la moelle.
164	1892. Le Dentu. *Obs. due à l'obligeance de l'auteur.*		V. texte, p. 101.				
165	1892. Villar. *Obs. due à l'obligeance de l'auteur.*		V. texte, p. 96.				
166	1892. Van Kleef. *Obs. due à l'obligeance de M. Romeyn*, d'Ymuiden.		V. texte, p. 95.				
167	1892. Zavaleta, de Buenos-Ayres. *Obs. due à l'obligeance de l'auteur.*		V. texte, p. 100.				

STATISTIQUE II. — **Interventions sanglantes diverses pour fractures et luxations vertébrales.**

NUMÉROS	INDICATION BIBLIOGRAPHIQUE	AGE ET SEXE	ÉTAT PRÉ-OPÉRATOIRE.	INTERVALLE ENTRE TRAUMAT. ET OPÉR.	OPÉRATION	RÉSULTATS	NATURE ET SIÈGE DE LA LÉSION
1	1884. Halsted. *Fracture. — Luxation of the spine. New-York surgical Society*, 9 déc. 1884, *Medical News*, 1885, t. I, p. 16.	H. adulte.	Paraplégie complète.	3 jours.	Ablation de l'apophyse transverse 1re lombaire et de l'épineuse 12e dorsale. L'arc 12e dorsal est saisi avec une pince de Langenbeck, et tiré en arrière pendant qu'un aide repousse en avant les vertèbres lombaires et qu'on fléchit le blessé. Réduction brusque.	Mort la 17e heure.	Rotation en avant et à gauche de la 12e dorsale sur la 1re lombaire. Destruction complète du renflement lombaire.
2	1883. Wilkins. *Separation of the vertebræ, with protusion of hernia between the same; operation; cure. Saint-Louis Medical and Surgical Journal*, 1888, t. II, p. 341.	Nouveau-né.	Saillie dorso-lombaire, paraplégie.	2 jours.	Suture en 8 des pédicules 12e dorsal et 1er lombaire.	Guérison complète.	Rupture des ligaments entre la 12e dorsale et la 1re lombaire; luxation entre ces deux vertèbres; hernie de la moelle.
3	1889. Laplace. *Luxation of the fourth cervical vertebra, resulting in hemiplegia. Reduction and cure. Times and Register*, 1889, XX, p. 582.	H. 40.	Chute d'une balle de coton sur la tête. Perte de connaissance pendant 6 heures. Hémiplégie gauche. Rotation de la tête à gauche, avec impossibilité des mouvements du cou. Pendant les deux semaines qui suivent, la motilité et la sensibilité reviennent dans la jambe paralysée mais non dans le bras. A la fin du 2e mois légère flexion pos-	2 mois.	Sous chloroforme incision longitudinale médiane allant de la 1re à la 6e cervicale. On vit que l'apophyse épineuse de la 4e cervicale était considérablement déplacée à droite de celle de la 5e. Extension de la tête et remise des vertèbres luxées en position normale. Réunion par première	Amélioration progressive si bien qu'au bout de trois mois, le fonctionnement des bras était exactement le même à droite et à gauche.	Luxation de la 4e cervicale.

	vertebrale. Roma, 1890, obs. I. *Lussazione e frattura delle vertebre dorsali. Operazione; morte.*				avec une pince de Langenbeck de l'apophyse épineuse 11e dorsale.		Saillie dans le canal du disque intervertébral.
5	1890. Auffret. *Intervention chirurgicale dans les affections du rachis. Archives de médecine navale*, 1892, p. 384.	H. 17 ans.	Paralysie des quatre membres, sensitivo-motrice. La sensibilité descend un peu au-dessous de la clavicule. Papilles punctiformes. Respiration diaphragmatique.	48 h.	Ablation de l'apophyse épineuse 3e cervicale fracturée.	Mort à ce moment de l'opération par arrêt respiratoire.	Fracture des lames 3e et 4e cervicales. Moelle à ce niveau diffluente.
6	1891. Hadra. *Wiring of the vertebræ as a means of immobilisation in fracture and Pott's disease. The Times and Register*, 1891, t. I, p. 423.	H. 30 ans.	Chute sur la nuque; la 6e cervicale est luxée en avant et à droite; collier; dans un effort, le collier se rompt : affaiblissement du bras droit, douleurs en ceinture, parésie vésicale, léger priapisme. Hyperesthésie du côté droit, rotation de la tête à droite. Sous le chloroforme, en mobilisant la tête, crépitation. Cravate. Malgré tout aggravation.	Plusieurs jours.	Section du ligament de la nuque. Suture au fil d'argent des 6e et 7e apophyses épineuses en 8 de chiffre répété 4 ou 5 fois. Drains. Cravate plâtrée.	Au bout de plusieurs semaines la suture s'étant relâchée, on l'enlève et on en place une nouvelle. Trois semaines après, c'est-à-dire 12 après l'opération, le patient pouvait mouvoir la tête dans tous les sens : il ne persistait qu'un peu d'affaiblissement du bras droit. On doit enlever la suture, à cause de la suppuration. Nouvelle aggravation de la parésie et des douleurs.	Luxation des 6e et 7e vertèbres cervicales.
7	1891. Church and Eisendrath. *A Contribution to spinal cord surgery. American Journal of medical Sciences*, 1892, t. I, p. 395. Case VIII. *Fracture of tenth and eleventh dorsal vertebræ with dislocation between them. Compression of cord; extradural hemorrhagia; operation, excellent recovery.*	H. 31 ans.	A la suite d'une flexion exagérée, paraplégie complète. Saillie au niveau de la 11e dorsale, dépression marquée au-dessous. Epanchement sanguin considérable. Paraplégie complète jusqu'au dessous de l'ombilic avec paralysie de la vessie et du rectum, et hyperesthésie.	7 h.	Luxation en avant de la 10e dorsale sur la 11e. Fracture des apophyses articulaires dont on enlève des fragments. Le doigt introduit dans le canal très rétréci extrait un caillot dont l'ablation détermine une très abondante hémorragie, puis aisément passé entre les apophyses transverses, il retire un autre caillot placé	Pendant les deux premiers jours defécation involontaire et cathétérisme nécessaire; élévation de température le 2e jour. Le matin du 3e jour, légers mouvements volontaires des muscles fessiers; le soir rotation très satisfaisante des cuisses et légère adduction possible. Le 4e jour, miction volontaire; le 6e jour défécation volontaire, légers mouvements	Luxation en avant de la 10e dorsale maintenue fixée par les luxations des apophyses articulaires. Hématorachis considérable. Compression médullaire.

NUMÉROS	INDICATION BIBLIOGRAPHIQUE	AGE ET SEXE	ÉTAT PRÉ-OPÉRATOIRE	INTERVALLE ENTRE TRAUMAT. ET OPÉR.	OPÉRATION	RÉSULTATS	NATURE ET SIÈGE DE LA LÉSION
	Id.				devant les corps vertébraux, dans le médiastin postérieur. L'hémorragie est arrêtée par de larges lavages à l'eau chaude stérilisée. Réduction par flexion puis extension; de petits mouvements supplémentaires sont nécessaires pour bien replacer les apophyses articulaires. Suture des 10e et 11e apophyses épineuses à l'aide d'un fort fil d'argent passé à travers leur base. Corset plâtré. Pronation avec le thorax et les épaules légèrement élevées.	des fléchisseurs des orteils. Le 10e jour, le corset sali par les matières est enlevé : plaie guérie, drain supprimé. Nouveau corset qui reste 4 semaines; puis le malade reste sans corset une semaine. Le dernier fut placé 6 semaines 1/2 après l'opération et resta 1 mois 1/2. Dès la pose de celui-ci, l'opéré put faire aller une chaise roulante, puis bientôt marcher avec des béquilles et enfin à peu près sans appui. Aucune déformation ni diminution de mobilité du rachis.	
8	1892. Lane. *Fracture dislocation of spine. Reduction, temporary recovery. Lancet*, 1892, t. II, p. 661.	H. 18 ans.	Chute d'un corps lourd sur la région dorsale. Déformation au niveau des 10e et 11e vertèbres. Au bout de 4 heures commencent de vives douleurs dans les jambes et dans la partie inférieure de l'abdomen, avec hyperesthésie et impossibilité de mouvoir les membres inférieurs.	10 h.	Incision longitudinale. La moelle devait être comprimée entre les lames de la 10e et le corps de la 11e. Section des apophyses articulaires supérieures de celle-ci, luxée. Réduction pénible, par extension, et traction directe sur l'apophyse épineuse. Comme le déplacement se reproduisait, fils d'argent en 8 de chiffre reliant les 9e, 10e, 11e et 12e apophyses épineuses et	8 jours après l'accident, l'hypéresthésie avait disparu et le malade pouvait mouvoir quelque peu les jambes sans douleur. La ligature est enlevée le 13e jour, motilité parfaite des jambes, mais le malade s'agite sans cesse, se refait une luxation avec section complète de la moelle et paraplégie totale.	Luxation en avant de la 10e dorsale.

B. — PLAIES DU RACHIS ET DE LA MOELLE PAR ARMES A FEU

Comme les fractures vertébrales fermées, les lésions vertébrales par armes à feu peuvent être classées en plusieurs variétés dont le traitement et le pronostic opératoire sont différents.

De beaucoup les plus favorables sont les cas où le canal rachidien n'a pas été ouvert par les esquilles ou par la balle. Parmi ceux-ci, les fractures des apophyses épineuses seront traitées avec succès par l'ablation précoce du projectile et des séquestres. Même conduite à suivre dans les fractures d'apophyses transverses, plus graves, que guérirent cependant Baudens, Larrey, Fénin, d'autres encore. Enfin, la balle peut traverser un corps vertébral, ou s'y fixer, cas de beaucoup le plus sérieux parmi ceux sans lésion du canal rachidien : Jobert de Lamballe ne put extraire un projectile profondément pénétré dans un corps vertébral lombaire et le malade garda des années une fistule purulente; Maisonneuve, dans un cas où la balle avait traversé le cou d'avant en arrière sans léser d'organe important, incisa sur le bord antérieur du sterno-mastoïdien jusqu'au rachis et put extraire à l'aide d'une pince le corps étranger logé dans la 6e cervicale. Le cas de Rodolfi (1859) est presque identique. Chez le malade de Hunt (1881), la balle entrée par une plaie du dos était allée se fixer dans le 3e corps dorsal : son extraction permit une guérison complète.

Dans toutes ces lésions des apophyses épineuses, transverses ou de corps vertébraux sans ouverture du canal, peuvent apparaître avec ou peu après le traumatisme des accidents médullaires plus ou moins graves, dus, soit à de l'hématorachis, soit à des hémorragies capillaires dans le tissu nerveux : ils aggravent naturellement le pronostic : Il en est de même de ceux qui surviennent des mois ou des années après l'accident et sont dus soit à l'évolution tardive de lésions scléreuses du côté de la moelle ou des racines, soit à des lésions ostéitiques du côté des vertèbres : tassement partiel d'un corps vertébral raréfié comme dans un cas récent de M. Tuffier; hyperostose avec compression, comme dans l'observation suivante, de M. Delorme, en partie inédite [1].

1. Nous résumons la première partie de cette observation d'après Delorme. Plaie de la base du cou par balle. Résection de l'extrémité postérieure des quatre premières côtes gauches, de l'apophyse épineuse de la 1re vertèbre dorsale, de celle de la 7e cervicale, de la lame vertébrale et de la moitié postérieure de l'apophyse transverse gauche de cette vertèbre *Gazette des hôpitaux*, 1890, p. 249. — La seconde partie de l'observation nous a été fournie par M. Moty.

Observation. XVII (due à MM. Delorme et Moty). — *Plaies de la 7e vertèbre cervicale par balle 17 ans après hyperostose et accidents médullaires, résection d'une apophyse transverse et d'une lame. Amélioration passagère.* — En 1870, un soldat avait reçu une balle de fusil bavarois qui pénétra à la base du cou du côté gauche un peu au-dessus du tiers externe de la clavicule. La balle traversa le trapèze et, suivant un trajet oblique de haut en bas, alla sortir vers le bord spinal de l'omoplate. Il n'y eut à cette époque aucun symptôme médullaire. L'orifice de sortie se ferma en six semaines, tandis que celui d'entrée restait toujours fistuleux. En août 1885 survint un vaste phlegmon de la région pectorale gauche, qui fut incisé et au fond duquel on gratta la 2e côte dénudée et la partie correspondante du sternum. En juin 1887, apparurent de vives douleurs continues dans le cou du côté gauche, dans le membre supérieur gauche, et un peu dans le droit : à ce moment une volumineuse tumeur osseuse occupait la moitié inférieure du côté gauche du cou, et la plaie d'entrée du projectile communiquait avec une grosse bronche.

M. Delorme, incisa sous chloroforme le trapèze sur une longueur de 7 à 8 cent. réséqua l'extrémité postérieure des 4e et 3e côtes dans l'étendue de 4 à 5 centimètres. L'orifice fistuleux se referma très rapidement mais les douleurs persistèrent. Traitement antisyphilitique inutile.

Le 13 mai 1890, nouvelle opération. Tout d'abord, la vertébrale est liée entre l'atlas et l'axis. Ce temps préliminaire mené à bien, une incision d'une douzaine de centimètres est faite à égale distance des apophyses épineuses et transverses empiétant en bas un peu sur la région dorsale. Résection de la partie postérieure de la 2e côte sur une étendue de trois centimètres. Ablation de 3 centimètres environ de la 1re côte, et résection d'une exostose de 4 centimètres qui se dirigeait de cette côte vers l'apophyse transverse de la 7e cervicale. Ablation de cette apophyse transverse et de la lame gauche de la 7e cervicale à la gouge et au ciseau. Enfin, ablation de l'apophyse épineuse 7e cervicale. Durée de l'opération, deux heures. Ultérieurement un fragment de balle vint se présenter dans la plaie et fut extrait. Les douleurs au niveau du cal et du cubital gauche cessèrent complètement, si bien que dix mois après persistaient seulement quelques douleurs le long de la colonne vertébrale.

« Plus tard, nous écrit M. Moty, les douleurs ont récidivé, et le malade s'est suicidé en octobre 1891. J'ai constaté à l'autopsie que la lame réséquée était remplacée par un tissu cicatriciel résistant, contre lequel s'appuie la dure-mère rachidienne comme sur un arc normal. La moelle était absolument intacte à ce niveau.... L'examen des parties montre que la légère déviation vertébrale observée résulte plutôt de la fracture et de la synostose des côtes et des apophyses épineuses que de l'ablation. »

Le bénéfice opératoire a été nul dans les deux cas précédents, sans doute serait-il plus satisfaisant lorsque les symptômes retardés

sont dus, comme dans un cas de Roche [1], à une suppuration intra-rachidienne limitée par ostéite tardive.

Dans le fait suivant de Justo, que nous devons à M. Zavaleta, le foyer purulent ne fut malheureusement pas trouvé (il l'aurait été si l'on avait fait comme nous le conseillons l'exploration préméningée), et le malade finit par mourir. Ce fait n'en est pas moins des plus instructif :

Observation XVIII (due à M. Zavaleta). — *Plaie par balle du corps de la 3e cervicale, accidents médullaires dus à un foyer de suppuration ostéitique préméningé. Lamnectomie, foyer non découvert, mort.* J. Escol, 32 ans, des îles Philippines. Au mois de mars 91, il était matelot à bord du *Pilcomayo*, et reçut dans une bagarre une balle dans le cou. Trois jours après, le 31 mars il vint pour la première fois à l'hôpital où l'on constata que la plaie siégeait sur le côté droit du cou, à 3 ou 4 centimètres de la ligne médiane, à la hauteur du bord supérieur du cartilage thyroïde. Selon le blessé, la balle — une balle de revolver — était venue d'en avant et à droite. — Les jours suivants, gêne légère de la phonation et de la déglutition. Expuition sanguinolente et un peu d'emphysème du cou. Le 21 avril le blessé quitta l'hôpital, considéré comme guéri, et ne présentant plus que de vagues douleurs dans les membres; il put rentrer chez lui à pied à une distance de 12 kilomètres. Quelques jours après il commença à ressentir des fourmillements dans les jambes; il perdit peu à peu ses forces et dut rentrer à l'hôpital.

Le 12 mai 91, intelligence nette, bon appétit, respiration 24, pouls 100 à 110. Temp, 37. 2 à 38. 2, le matin; 37. 8 à 39. 4 le soir. Paralysie complète du côté gauche et presque complète du côté droit où persistent quelques mouvements du coude et du genou. Respiration purement diaphragmatique. Sensibilité tactile partout conservée. Sensibilité à la douleur très altérée sur les membres inférieurs et le tronc, diminuée sur les mains et les avant-bras. Sur les bras et les épaules, légère hyperesthésie. Zone hyperesthésique, un peu rougeâtre, à la base du cou, avec limite inférieure à 2 centimètres au dessous de la poignée du sternum. Selon le blessé, pendant la nuit, cette zone se couvrirait de sueur. — La sensibilité thermique est partout conservée et même exagérée dans les régions hyperesthésiques.

Réflexe rotulien exagéré surtout à droite. Réflexe de la main.

Pupilles de dimension et d'excitabilité normales.

Incontinence d'urine, constipation, légères érections.

Les seuls muscles qui obéissent à la volonté sont ceux de la tête et du cou. Les mouvements de flexion et d'extension, de rotation et d'inclinaison latérale persistent, mais limités et difficiles. Déglutition normale.

Le 16 mai chloroforme, dans le décubitus latéral droit. Incision

1. Roche, *Archives générales de médecine*, 1823, p. 262.

médiane de 10 à 12 cent.; de nombreuses artérioles doivent être pincées avant d'arriver aux apophyses épineuses. Mises à découvert des lames 5e et 6e cervicales. Avec la pince de Lüer, résection des apophyses épineuses de ces vertèbres, en commençant par la 6e vertèbre des arcs correspondants. L'opération fut ainsi facile, le bord supérieur des ligaments jaunes laissant libre le bord inférieur des lames en même temps qu'il protégeait les parties profondes. La dure-mère est blanc mat. L'intervention est arrêtée là. Sutures profondes et superficielles. Hémorragie veineuse médiocre. A la fin de l'opération le malade vomit une certaine quantité de liquide purulent.

Le soir 3°9 2. Le lendemain, 38 le matin 39 le soir. Le surlendemain mort à 7 heures du matin, d'une façon tout à fait imprévue.

Autopsie le 19. Une collection purulente entoure l'œsophage et communique avec le corps de la 3e cervicale, fracturé en plusieurs pièces. Le pus refoule en arrière la dure-mère, et a été certainement l'agent de la compression. On ne trouve pas la balle.

Qu'il s'agisse d'ostéite directement compressive ou d'ostéite agissant sur la moelle par le pus, dans les faits que nous venons de citer, le canal vertébral n'est lésé que secondairement, par suite de la marche progressive et d'abord insidieuse de l'altération osseuse post-traumatique; plus souvent, le canal vertébral est immédiatement ouvert par le coup de feu. Ces cas sont graves, presque toujours rapidement mortels. Toutefois, s'il y a simple et légère compression du centre nerveux par un épanchement sanguin, ce qui est rare, par une esquille dépendant le plus souvent des arcs ou par le projectile faisant saillie dans le canal sans l'avoir traversé, si surtout, avec ces mêmes conditions, le traumatisme a porté au niveau de la queue de cheval et non de la moelle, il ne faut pas désespérer absolument du retour fonctionnel; on l'a vu survenir chez des malades abandonnés à eux-mêmes. D'autre part, il a suivi presque régulièrement les interventions chirurgicales suffisantes : Géraud, en 1751, dans un cas où la balle avait traversé d'arrière en avant la partie latérale du canal au niveau de la 3e lombaire, guérit le blessé, par l'ablation des esquilles et du projectile, d'une paraplégie complète; le malade de Louis, dont plusieurs arcs dorsaux avaient été défoncés par une balle de mousquet (1762), ne conserva, de ses accidents médullaires, qu'une légère faiblesse des membres inférieurs; chez l'opéré de Chenu (1854), où la fracture siégeait sur un arc lombaire, les troubles fonctionnels évoluèrent à peu près de même. De même encore chez un malade de Fillenbaum (1878, 3e lombaire); chez un autre de Blair-Brown (1879, arcs cervicaux); chez ceux de Severeanu (1882, 2e et 3e arcs

dorsaux); de Dalton (1889, 3e arc dorsal); de Wagner (1892, 9e dorsale); le seul des trois opérés de Vincent qui ait survécu et guéri avait une fracture avec enfoncement du 1er arc lombaire. Il s'en faut du reste de beaucoup que, chez tous les blessés précédents, la guérison ait été parfaite; beaucoup ont gardé quelques accidents nerveux, névralgiques ou parétiques. Ajoutons enfin que chez d'autres, les accidents préopératoires sont restés absolument stationnaires : tel le malade de Thompson, du reste opéré tard, pour une lésion cervicale et chez qui l'on constata de profondes lésions de la moelle sur une étendue de 3/4 de pouce.

Ce résultat nul devient la règle lorsque le projectile est resté logé dans le canal, ou bien après l'avoir traversé s'est fixé dans la paroi opposée à l'orifice d'entrée. La moelle est alors écrasée ou perforée, ou complètement détruite, parfois sur une grande longueur, lorsque la balle après avoir pénétré dans le canal dévie et file suivant son axe : l'intervention ne peut que parer aux accidents d'infection méningée sans empêcher la mort du blessé : L'opéré de Chenu meurt le vingt-huitième jour; deux de Vincent, l'un en huit jours, l'autre en trois mois; deux de Church, l'un en vingt jours, l'autre en trente; un de Tuffier, en cinq mois. Voici cette dernière observation inédite :

Observation XIX, recueillie dans le service de M. Tuffier. — *Plaie de la région dorso-lombaire de la moelle par balle. Lamnectomie, sutures radiculaires. Mort au bout de 6 mois d'accidents tropho-infectieux vésicaux.* Le 7 septembre dernier, entrait à l'hôpital Beaujon, dans le service de mon maître M. Th. Anger, suppléé par M. Tuffier, un jeune homme de vingt-neuf ans, qui avait reçu la veille une balle de revolver dans la région dorsale inférieure. Il était tombé immédiatement sans perdre connaissance, et ses jambes lui avaient de suite refusé tout mouvement. Lorsque je le vis, trois jours après l'accident, la paraplégie était complète. Zone d'anesthésie, remontant au-dessus de l'aine des deux côtés en arrière; remontant jusqu'à la deuxième apophyse épineuse lombaire et surmontée par une zone d'hyperesthésie plus intense à gauche allant en avant jusqu'à l'ombilic, en arrière jusqu'à la douzième apophyse dorsale. Rétention d'urine et des fèces. En faisant retourner le malade, on voit à gauche de la ligne médiane, à cinq centimètres de l'apophyse épineuse dixième dorsale et à son niveau, l'orifice d'entrée de la balle : le stylet se dirige en bas et en dedans, sans atteindre d'os.

Le 10 septembre, incision médiane et mise à nu des arcs de 4 vertèbres, deux dernières dorsales et deux premières lombaires. Le stylet passé par l'orifice d'entrée de la balle, se dirige vers la lame gauche de la onzième vertèbre dorsale : Là, se trouve un orifice à l'emporte-pièce par où le

projectile a sans aucun doute pénétré dans le canal vertébral. Ablation à la pince Mathieu, avec la plus grande facilité, des arcs premier lombaire, douzième, onzième et dixième dorsal. Il s'écoule peu de sang, mais une notable quantité de liquide céphalo-rachidien. Le fourreau méningé a été perforé et déchiré par la balle, et l'on y trouve la moelle trouée un peu à droite de la ligne médiane, et deux paires nerveuses postérieures gauches coupées. On n'a pu constater ces dégâts qu'après avoir enlevé un caillot, qui remplissait à ce niveau le canal. La réclinaison du fourreau méningé et de la moelle permet alors de sentir au doigt la balle aplatie contre la partie droite d'un corps vertébral, probablement le douzième et de l'extraire avec un davier; cette extraction provoque un léger et passager écoulement sanguin. Alors, les deux bouts de moelle furent rapprochés par quelques sutures pie-mériennes; les racines postérieures gauches sectionnées, probablement les premières et deuxièmes lombaires, suturées; la dure-mère fermée au catgut, autant que possible, après égalisation des bords mâchés de l'orifice, et la plaie complètement fermée. Elle guérit par première intention, la sensibilité descendit et reprit la sphère des abdomino-genitaux à gauche, mais l'état moteur, aussi bien que vésico-rectal ne se modifia pas, et le malade finit par mourir d'accidents vésicaux en février 1892.

Encore plus rapidement mortels sont les cas avec complications viscérales. Des balles tirées d'arrière en avant peuvent, après lésion rachidienne, compliquée ou non de lésion médullaire, pénétrer dans l'abdomen, le thorax, léser les gros vaisseaux. En 1836, un officier reçut dans le dos une baguette de fusil employée comme projectile : elle traversa la racine de l'apophyse transverse gauche puis le corps de la 5e vertèbre en passant, sans l'ouvrir, à moins de un pouce du canal vertébral, puis alla perforer la plèvre et le poumon droit. Les tentatives d'extraction restèrent inutiles et le blessé mourut en quelques jours d'infection pleuro-pulmonaire. En 1880, le président Garfield meurt d'hémorragie secondaire par lésion de l'artère splénique due à une balle qui avait préalablement traversé, de droite à gauche, le 12e corps dorsal et que les chirurgiens n'avaient pu retrouver. Les balles venues d'en avant lèsent généralement les viscères avant d'atteindre le rachis; il y a quelques exceptions au cou où sont toutefois presque toujours blessés la trachée, le pharynx, les gros vaisseaux. Pendant la guerre de Sécession, des ligatures de l'occipitale, de la carotide primitive, de la sous-clavière, n'ont, dans des cas de ce genre, retardé que de quelques heures la mort des blessés.

On le voit, la chirurgie des fractures rachidiennes par armes à feu, contient des faits bien distincts : à côté des fractures « péri » médullaires, à résultat opératoire favorable, les fractures « para »

médullaires, souvent aussi heureuses, et les fractures « médullaires » désastreuses; les complications viscérales pouvant venir aggraver dans les proportions les plus diverses le pronostic de l'une ou de l'autre de ces catégories.

Cette classification pronostique et thérapeutique des plaies du rachis et de moelle par armes à feu, basée nécessairement sur les seuls faits de lésions par armes de guerre anciennes, et par pistolets, revolvers, dans les cas de pratique civile, paraît devoir rester vraie pour les lésions par armes de guerre nouvelles; les expériences de M. Delorme autorisent du moins à le supposer. Souvent, très souvent, dit-il, la balle fait gouttière ou trou, sans léser le canal vertébral; lorsque celui-ci est ouvert, c'est soit par des esquilles dues à une fracture partielle de l'arc, soit par la balle elle-même, qui échancre ou troue la moelle, ou bien passe à côté en déterminant une énorme contusion à distance de l'axe nerveux, due à l'expansion du liquide céphalo-rachidien par le projectile passant avec une grande vitesse dans une cavité close. Du reste, il est certain que presque toujours la balle traversera de part en part le canal, ne s'arrêtera ni dans sa paroi d'entrée, ni dans sa cavité, ni dans sa paroi de sortie, mais filera beaucoup plus loin. Le trajet sera direct, et dès lors les hémorragies compressives intra-rachidiennes fort rares puisque le sang s'écoulera facilement.

Il semble en résulter qu'à l'avenir les lésions du rachis péri-médullaires seront d'un pronostic relativement plus favorable encore qu'autrefois, que d'autre part les plaies médullaires seront presque toujours mortelles et qu'enfin il sera parfaitement inutile d'aller chercher une balle qui ne restera très probablement ni dans le canal ni dans ses parois. Les fractures para-médullaires, qui seront le plus souvent des fractures tangentielles des arcs avec lésions de l'axe nerveux par des esquilles donneront au contraire de brillants succès chirurgicaux. « Les pinces, les rugines, les élévatoires, le ciseau et la gouge maniés dans le sens des fibres osseuses, enfin la pince tranchante de Nélaton ou de Lucas-Championnière, seront alors, bien entendu, très supérieurs au trépan. »

Ajoutons que moins encore qu'autrefois le rachis blessé par une balle n'aura besoin d'être immobilisé. Une solution de continuité analogue à celle qui existe dans les fractures transverses totales était jadis rare; avec des projectiles faisant simplement « trou », elle n'existera pour ainsi dire jamais.

1. Delorme, *Traité de chirurgie de guerre*, t. II, 1893, ch. xxxi; blessures du dos, du rachis et de la moelle, p. 860-896.

STATISTIQUE III. — **Plaies du rachis par balle, traitées chirurgicalement.**

NUMÉROS	INDICATION BIBLIOGRAPHIQUE	AGE ET SEXE	NATURE DE L'AGENT VULNÉRANT	SYMPTOMES	TRAITEMENT	RÉSULTAT	LÉSIONS RACHIDIENNES ET MÉDULLAIRES
1	1750. Geraud. *Observation sur un coup de feu à l'épine* : *in* Bordenave, Précis de plusieurs observations sur les plaies d'armes à feu en différentes parties. *Mémoires de l'Académie royale de Chirurgie*, t. II, p. 515.	Soldat.	Coup de feu à Fontenoy.	La balle, après avoir cassé l'apophyse épineuse de la 3e lombaire, resta enchâssée dans le corps de cette vertèbre un peu latéralement. Le blessé tomba du coup, et devint paralytique des extrémités inférieures et de la vessie.	On dilata la plaie en haut et en bas, et retira quelques esquilles de l'apophyse épineuse de la vertèbre. L'extraction de la balle qui s'était logée dans son corps étant d'abord impossible, la plaie fut simplement pansée. Suppuration. Le chirurgien tire encore quelques fragments d'os et la balle qui avait auparavant résisté à l'action du tire-fond, fut enlevée et tirée par ce moyen.	Après cette opération, la paralysie des extrémités inférieures disparut peu à peu et « la maladie fut heureusement terminée. »	Fracture de l'apophyse épineuse, 3e lombaire, et pénétration de la balle dans le corps de cette vertèbre.
2	1762. Louis. *Remarques et observations sur la fracture et la luxation des vertèbres. Mémoire lu à l'Académie royale de Chirurgie*, le 18 avril 1774. *Arch. de méd.*, 1836, t. I, p. 417.	Capitaine.	Coup de feu dans le dos « à l'affaire du pont d'Amenebourg. »	Il tomba sur-le-champ, paralysé des parties inférieures.	Des saignées réitérées furent faites, la plaie fut largement débridée et la balle extraite. Le 4e jour, Louis vit le blessé pour la 1re fois, porta son doigt au fond de la plaie et sentit plusieurs pièces d'os vacillantes dont quelques-unes étaient assez considérables; dès le lendemain, on en débarrassa la moelle.	Il s'établit une suppuration abondante et louable, le malade parut mieux de jour en jour, les extrémités recouvrèrent de la sensibilité et un commencement d'action; enfin l'opéré a guéri parfaitement. « Il lui faut pour marcher l'aide d'une canne, car les extrémités inférieures sont restées faibles et n'ont pas leur embonpoint ordinaire; il y a cependant une bien	Fracture des arcs, dans la région dorsale, par une balle de mousquet.

	gien d'armée, 1792, p. 61.				de la balle; elle était restée collée en dehors de la chemise.		de deux vertèbres lombaires.
4	1833. Jobert de Lamballe. *Plaies d'armes à feu*, 1833, p. 121.	?	?	?	Projectile perdu au milieu d'une vertèbre. « La profondeur du lieu qu'il occupait, son enclavement, et partant son immobilité rendirent son extraction impossible. »	Il resta une fistule qui « peut-être dure encore. »	Balle enfoncée dans un corps vertébral.
5 et 6	1836. Baudens. *Clinique des plaies d'armes à feu*, 1836, obs. I, p. 195. Balle demeurée enclavée entre les apophyses transverses des 4e et 5e vertèbres cervicales du côté droit. Lésion du plexus brachial. Paralysie de l'extrémité thoracique correspondante, guérison. Obs. II, p. 339. Lésion du cæcum par une balle, compliquée d'une perforation de la 5e vertèbre lombaire. Abcès par congestion de l'aine, suivi de mort.	Soldat.	?	Balle qui traversa latéralement les parties molles de la région moyenne du cou, et vint se fixer entre les apophyses transverses droites des 4e et 5e vertèbres, où sa présence fut reconnue à l'aide du doigt. Paralysie soudaine de toute l'extrémité thoracique correspondante.	Dilatation de l'orifice d'entrée dans l'étendue de deux pouces. A l'aide d'un élévatoire on put extraire la balle, non sans peine. On retira en même temps une esquille dont la pointe aurait pu déterminer les plus funestes accidents par son action sur le plexus.	La plaie guérit assez promptement, plus tard, sous l'influence de liniments excitants et de moxas placés sur la naissance du plexus brachial; le bras qui était un peu atrophié reprit sa nutrition et recouvra l'exercice de ses fonctions dans toute leur intégrité.	Balle venue d'en avant et fixée entre les apophyses transverses des 4e et 5e cervicales.
		Soldat.	Orifice d'entrée un peu en dedans de l'épine iliaque antéro-supérieure droite.	Au bout de 15 jours, la plaie, très rétrécie, fournit une suppuration peu abondante et louable, mais la région de l'aine est chaude et tuméfiée. Le 25e jour, fluctuation manifeste dans la fosse iliaque, en dehors du paquet des vaisseaux et nerfs de la cuisse.	Incision au-dessus du ligament de Poupart, décollement du péritoine de la fosse iliaque dans l'étendue d'un pouce; on reconnaît un abcès situé sous le fascia, il est ponctionné et le doigt trouve la balle et l'extrait.	Amélioration pendant un mois; le 3e, mort d'épuisement.	Cæcum échancré : perforation de la partie latérale du corps de la 5e lombaire, où existe une loge à surfaces cariées capable d'admettre le pouce. Abcès du psoas-iliaque avec fusées jusqu'au petit trochanter.

NUMÉROS	INDICATION BIBLIOGRAPHIQUE	AGE ET SEXE	NATURE DE L'AGENT VULNÉRANT	SYMPTÔMES	TRAITEMENT	RÉSULTAT	LÉSIONS RACHIDIENNES ET MÉDULLAIRES
7	1836. George. *Coup de feu; baguette de fusil implantée dans le dos; efforts inutiles d'extraction; autopsie. Gaz. médicale de Paris*, 1836, t. IV, p. 659.	Officier.	Baguette de fusil fichée au milieu du dos, faisant une saillie de plusieurs pouces.	Pas de symptômes médullaires.	Des tentatives immédiates de traction montrèrent que l'extrémité en pas de vis était implantée dans les vertèbres. Au bout de quelques heures on agrandit la plaie, on constata la réalité de cette implantation, mais des tentatives de traction directe ou de torsion ne donnèrent encore aucun résultat.	Le malade est transporté à Paris, dans le service de Velpeau. On calcule d'après la longueur de la partie de baguette retrouvée et de la partie libre que le segment pénétré doit avoir huit pouces. Deux jours après l'arrivée, pneumonie droite. Mort.	La baguette avait traversé la racine de l'apophyse transverse gauche puis le corps de la 5e vertèbre en passant à moins de un pouce du canal vertébral puis était allé perforer la plèvre et le poumon droit.
8	1837. Guyon. *Histoire médicale et chirurgicale de l'expédition dirigée contre Constantine en 1837. Blessures par armes à feu.* 4e observation : Compression de la moelle épinière par une balle enclavée entre les apophyses transverses de deux vertèbres. Mort du sujet. *Recueil de Mémoires de médecine, de chirurgie et de pharmacie militaires*, t. XLIV, 1838; t. I, p. 279.	Capitaine.	Balle à la région lombaire.	Engagée entre les apophyses transverses des deux dernières vertèbres dorsales. Fortes douleurs, avec engourdissement des membres inférieurs.	Le lendemain matin, extraction de la balle. Les apophyses étaient écartées, et le tube méningé parut intact au doigt.	Les douleurs s'apaisèrent et l'engourdissement des membres diminua. Vers le soir, il avait presque entièrement disparu. Le lendemain matin spasmes, avec grincements des dents et soubresauts des tendons. Cet état s'exaspéra dans la journée et le malade mourut la nuit suivante vers une heure du matin.	Écartement des deux dernières apophyses transverses dorsales par une balle fixée entre elles.
9	1848. Fenin. *Fracture comminutive du maxillaire inférieur droit; extraction de la balle, logée dans l'apophyse transverse de la 3e vertèbre cervicale. Guérison. Revue*	Soldat.	Reçoit à Medeah une balle entrée à la partie inférieure du malaire droit et fractu-	La balle se fixe au devant de la 3e cervicale. Pas d'accidents médullaires, le blessé vient seul en marchant à l'hôpital.	On fait de suite l'extraction d'esquilles du malaire et du maxillaire, puis une incision longitudinale d'un pouce à partir	Suppuration. Guérison persistant 19 mois après. A cette date, le blessé avait repris son service militaire.	Balle fixée dans l'apophyse transverse droite de la 3e cervicale.

					au tire-balle. Elle est toute déformée et porte l'empreinte d'un angle aigu.		
10	Maisonneuve. *Accident de l'hôtel des Princes. Gazette des hôpitaux*, 1852, p. 85 et 89.	F. Adulte.	Balle tirée à bout portant par un petit pistolet de poche le 11 février 1852. Orifice d'entrée au niveau du cartilage thyroïde.	Trajet légèrement oblique en arrière et en bas, contournant la face latérale gauche du cartilage cricoïde, sans intéresser aucun des gros troncs placés dans le voisinage. La balle est fixée sur le corps de la 6e cervicale dans lequel elle a pénétré. Des fourmillements et des douleurs térébrantes dans les deux bras et jusqu'au bout des doigts font penser que la balle est arrivée jusqu'aux enveloppes de la moelle.	Tentatives modérées pour extraire la balle, restées sans résultat, après débridement de la plaie. Au bout de quelques jours, paralysie incomplète des membres supérieurs, de la vessie et des intestins, qui, après sept saignées, ne persiste plus qu'au bras gauche. Le 20 février, grande hémorragie par la plaie du cou. Une incision de 12 cent. environ est faite sur la région latérale gauche du cou, le long du bord antérieur du sterno. On peut alors constater que la balle avait pénétré sur le côté gauche du larynx, au niveau du cartilage cricoïde, qu'elle avait dénudé ce cartilage sans le briser, qu'elle avait ensuite glissé obliquement de haut en bas sur le côté gauche de la trachée et de l'œsophage, sans intéresser ces organes ; qu'elle avait laissé en dehors la carotide primitive, la jugulaire interne et le pneumogastrique ;	Guérison des accidents. Fermeture de la plaie par première intention.	Pénétration dans le corps de la 6e cervicale d'une balle de petit calibre ayant traversé le cou sans léser d'organe important.

NUMÉROS	INDICATION BIBLIOGRAPHIQUE	AGE ET SEXE	NATURE DE L'AGENT VULNÉRANT	SYMPTÔMES	TRAITEMENT	RÉSULTAT	LÉSIONS RACHIDIENNES ET MÉDULLAIRES
	Id.				qu'elle avait coupé incomplètement le tronc de l'artère thyroïdienne inférieure et qu'elle avait ensuite pénétré dans la portion gauche du corps de la 6e cervicale, où elle se trouvait logée. L'extraction de la balle fut exécutée à l'aide d'une pince à anneau à mors très fins et aplatis. Le doigt, porté dans le trou que le projectile avait creusé dans la vertèbre, permit de reconnaître que la moelle n'avait pas été intéressée. Ligature de la thyroïd. inf. dont la plaie siégeait au point où cette artère croise la vertébrale et la carotide primitive.		
11	1854. Chenu. *Statistique du service médico-chirurgical pendant la guerre d'Orient, 1854, 1855, 1856.* Paris, 1865, p. 516.	H. 32 ans.	Plaie contuse de la région sacro-lombaire le 5 nov. 1854.	Fracture apophyse épineuse 1re lombaire.	Recherche immédiate de la balle sans succès, à deux reprises. Après le 2e essai, paralysie. Le 13e jour, nouvelle exploration sans succès. Le 10e, sortie d'esquilles	Cessation de la paralysie ; le 6e mois, cicatrisation.	Fracture d'un arc lombaire par une balle.

12 à 14	1859. Chenu. *Statistique médico-chirurgicale de la campagne d'Italie en 1859 et 1866*. Paris, 1869. Obs. I, p. 466. Obs. II, p. 496. Obs. III, p. 498.	I. H. 22 ans.	Coup de feu au côté gauche du cou.	Fracture des apophyses épineuses des dernières vertèbres cervicales. Gêne dans les mouvements latéraux du cou, et dans le redressement de la tête.	Extraction de la balle et d'esquilles par une contre-ouverture près de l'apophyse mastoïde.	Le malade rejoint son régiment.	Fracture d'apophyses épineuses cervicales.
		II. H. 29 ans.	Blessure sacro-lombaire par balle à Solferino.	Fracture comminutive des deux dernières dorsales et des deux premières lombaires. Immédiatement douleurs intolérables, paraplégie complète, écoulement involontaire de matières fécales et d'urine; intelligence intacte; affaiblissement considérable de la vue.	Extraction d'esquilles. Recherche du projectile : douleurs si vives qu'on est obligé d'y renoncer.	Suppuration, mort le 28e jour.	Balle venue d'arrière ayant traversé le rachis en détruisant la moelle et fixée dans la 2e lombaire.
		III. H. 53 ans.	Coup de feu aux reins.	Le projectile a traversé la fesse gauche et la région lombaire en fracturant les apophyses épineuses.	Extraction du projectile et des esquilles.	Guérison.	Fracture d'apophyses épineuses lombaires.
15	1859. Rodolfi. *Balla di fugile penetrata nel collo e incuneata al lato destro della colonna vertebrale. Estragione del projettile. Garigione. Gazeta medica Italiana di Lombardia Milano*, 1859, 4e s., t. IV, p. 404.	?	?	?	Extraction avec un tire-fond le 10e jour.	Guérison.	Balle enfoncée dans le corps d'une vertèbre cervicale.

NUMÉROS	INDICATION BIBLIOGRAPHIQUE	AGE ET SEXE	NATURE DE L'AGENT VULNÉRANT	SYMPTÔMES	TRAITEMENT	RÉSULTAT	LÉSIONS RACHIDIENNES ET MÉDULLAIRES
	Id.	a. *Ligatures.*	toïdien, le 24 septembre.	de la jambe droite et partielle du bras droit. La trachée, quelques heures après, était comprimée et l'état des plus graves.	carotide, à l'aide d'une aiguille à anévrysme, fut liée au-dessous de la plaie, et, à ce moment, le doigt s'étant accidentellement déplacé, on s'aperçut qu'il se faisait de l'hémorragie par le bout supérieur qui fut aussi lié. Au moment de la première ligature, troubles respiratoires passagers. L'opération à peu près terminée, on constate une hémiplégie gauche. L'intervention avait duré 2 heures.	tante. Affaiblissement de plus en plus grand; mort la 25e heure.	supérieure, blessée pendant l'opération; la plaie de la carotide était à 1/8 de pouce au-dessous de sa bifurcation. La balle avait pénétré la colonne vertébrale au bord inférieur de la 6e cervicale, juste en dedans de l'artère vertébrale. Elle avait traversé la moelle et était fixée sur la ligne médiane dans le bord inférieur de l'arc 7e cervical. Les méninges étaient enflammées sur une hauteur de 3/8 de pouce au-dessus et au-dessous de la balle. Lobe moyen de l'hémisphère droit, ramolli.
		Ablat. de frag. osseux. I. H. 22 ans.	Blessé par une balle qui entre près du milieu de l'épine de l'omoplate le 16 mai 1863.	Après avoir traversé le sous-épineux la balle a fracturé les apophyses épineuses.	Le 8 juin recherche inutile de la balle, extraction d'une partie des fragments osseux.	La plaie après avoir présenté des phénomènes de gangrène, finit par se fermer; le 7 décembre le malade était complètement guéri.	Fracture d'apophyses épineuses dorsales.
		II. H. 27	Blessé par une balle conoïde le	La balle pénètre au-dessous de la 11e côte	Le 5 août extraction de nombreux frag-	Guérison 25 nov. 63.	Fracture des apophyses épineuse et

	Id.				sphère du plexus cervical superficiel droit. L'orifice pharyngien postérieur suppure abondamment.			
17 à 75	1861-1865. *The medical and surgical History of the War of the Rebellion*, 1870. — Part First, *Surgical volume*, ch. IV; *Wounds and Injuries of the spine*, sect. III, *Operations*, p. 455. Voir également pour *a*) III. Thomas. *Ligation of left Subclavian. Confederates States medical and surgical Journal*, 1863, p. 186. *b*) I, II, IV, *The medical and s. History*, etc., p. 433, XIII: Lidell, *On Injuries of the spine including concussion of the spinal cord. American J. of medical Sciences*, 1864, p. 305. — *c*) I, *The med. and, S. H.*, p. 441; II, id., p. 442.	*a. Ligatures.*	I. H. 23 ans.	Blessure le 18 mai 1864 par balle conoïde entrée par le conduit auditif externe.	La balle se dirige en dedans et en arrière, et se loge dans la 1re dorsale. Hémorragie secondaire par l'occipitale droite le 31 mai.	Ligature par Dr Boutecou.	Récidive de l'hémorragie le 2 juin. Nouvelle ligature. Mort trois heures après cette opération.	
			II. H	Plaie par balle conoïde, entrée juste au-dessous et en arrière de l'oreille, le 2 juillet 1863.	Le 12, grave hémorragie par la plaie qu'on ne peut arrêter par les moyens ordinaires.	Ligature de la carotide primitive droite le 13 par Dr Palucer.	Mort le 14.	La carotide interne était blessée au point où elle entre dans le crâne : fracture de l'arc droit de l'atlas dont les fragments pressent sur l'artère vertébrale. Pas de lésions médullaires.
			III. H. 19 ans.	Plaie par balle le 31 mai 1862.	La balle passe à travers l'épaule gauche, lèse la moelle et provoque de la paralysie. Hémorragie le 7 juin.	Ligature de la sous-clavière par Dr Thomas.	Mort le 18 juin.	
			IV. H. 23 ans.	Balle de mousquet, entrée au côté droit de la nuque, au niveau du bord supérieur du cartilage thyroïde et sur le bord antérieur du sterno-mas-	Le 29, légère hémorragie, arrêtée par des tampons de sulfate de fer. Développement d'une tumeur pulsatile qui le soir s'étendait du maxillaire à la clavicule, et du sterno à la ligne médiane. Paralysie	Élargissement, par Weir, de la plaie; le doigt tombe presque immédiatement sur la plaie artérielle et l'hémorragie s'arrête. Agrandissement de l'incision, et ablation de caillots. Puis difficilement, la	5 heures après l'opération, pouls 66; pupille gauche dilatée. 6e heure, évacuation involontaire de matières fécales. — 17e heure, hémorragie arrêtée par du sulfate de fer. Hémiplégie persis-	On constate que la plaie artérielle siégeant sur la carotide primitive est ovalaire et a un quart de pouce de long. La récidive de l'hémorragie s'est faite probabement par la thyroïdienne

NUMÉROS	INDICATION BIBLIOGRAPHIQUE	AGE ET SEXE	NATURE DE L'AGENT VULNÉRANT	SYMPTÔMES	TRAITEMENT	RÉSULTAT	LÉSIONS RACHIDIENNES ET MÉDULLAIRES
	Id.	a. *Ligatures.*	toïdien, le 24 septembre.	de la jambe droite et partielle du bras droit. La trachée, quelques heures après, était comprimée et l'état des plus graves.	carotide, à l'aide d'une aiguille à anévrysme, fut liée au-dessous de la plaie, et, à ce moment, le doigts'étant accidentellement déplacé, on s'aperçut qu'il se faisait de l'hémorragie par le bout supérieur qui fut aussi lié. Au moment de la première ligature, troubles respiratoires passagers. L'opération à peu près terminée, on constate une hémiplégie gauche. L'intervention avait duré 2 heures.	tante. Affaiblissement de plus en plus grand; mort la 25e heure.	supérieure, blessée pendant l'opération; la plaie de la carotide était à 1/8 de pouce au-dessous de sa bifurcation. La balle avait pénétré la colonne vertébrale au bord inférieur de la 6e cervicale, juste en dedans de l'artère vertébrale. Elle avait traversé la moelle et était fixée sur la ligne médiane dans le bord inférieur de l'arc 7e cervical. Les méninges étaient enflammées sur une hauteur de 3/8 de pouce au-dessus et au-dessous de la balle. Lobe moyen de l'hémisphère droit, ramolli.
		Ablat. de frag. osseux. I. H. 22 ans.	Blessé par une balle qui entre près du milieu de l'épine de l'omoplate le 16 mai 1863.	Après avoir traversé le sous-épineux la balle a fracturé les apophyses épineuses.	Le 8 juin recherche inutile de la balle, extraction d'une partie des fragments osseux.	La plaie après avoir présenté des phénomènes de gangrène, finit par se fermer : le 7 décembre le malade était complètement guéri.	Fracture d'apophyses épineuses dorsales.
		II. H. 27	Blessé par une balle conoïde le	La balle pénètre au-dessous de la 11e côte	Le 5 août extraction de nombreux frag-	Guérison 25 nov. 63.	Fracture des apophyses épineuse et

				sortie à droite, à 4 pouces de la ligne médiane. Paraplégie complète, paralysie vésico-rectale, qui commencèrent à diminuer le 2 juin.	lombaire.	le 28 juillet, les orifices d'entrée et de sortie sont guéris; le malade peut marcher avec une canne; amélioration ultérieure progressive.	morragie intra-rachidienne.
b. *Ablation de fragments osseux.*	XIV. H. 38 ans.	Balle conoïde le 3 juil. 1863.	Entrée juste au-dessous de l'acromion et passée dans la nuque.	Ablation le 1er nov. de l'apophyse transverse fracturée de la 5e cervicale.	Guérison.		Fracture de la 5e apophyse transverse cervicale.
	XV.	Balle ronde le 31 mai 1862.	Entrée à gauche au-dessous de l'omoplate. Diminution de la sensibilité au-dessous des genoux.	Le 27 juin, ablation d'un fragment osseux de la 9e dorsale.	Mort le 31 juillet.		Pas de compression médullaire. Fracture du corps de la 9e dorsale.
	XVI.	Le 1er mai 1863.	Paraplégie complète.	Ablation des apophyses épineuses fracturées et de la balle.	Léger retour de la sensibilité; mort le 19 oct. 63.		Fracture de la 12e dorsale.
	XVII. H. 20 ans.	Balle conoïde le 2 juil. 1863.	Entrée à la région lombaire, à 1 pouce à gauche de la colonne vertébrale, passée a droite et sortie près de la crête iliaque. Miction difficile.	Le 7 août, ablation de fragments osseux; le 10, incision d'un large abcès.	Mort le 24 sept.		Fracture de la 4e apophyse transverse lombaire gauche.
	XVIII.	3 juin 1864.	?	Ablation de fragments osseux.	Mort le 7 juin 64.		?
	XIX.	26 juin 1864.	?	Ablation de la balle et de fragments osseux.	Mort le 2 juillet 64.		?
	XX.-XXIV.	?	?	Ablation de fragments osseux.	Mort.		?

NUMÉROS	INDICATION BIBLIOGRAPHIQUE	AGE ET SEXE	NATURE DE L'AGENT VULNÉRANT	SYMPTÔMES	TRAITEMENT	RÉSULTAT	LÉSIONS RACHIDIENNES ET MÉDULLAIRES
	Id.	*b. Ablation de fragments osseux.* VII. H. 25 ans.	Blessé par balle conoïde le 27 mai 1864.	Le 1er juillet, état déplorable. Eschares multiples.	Ablation de fragments nécrosés d'apophyses épineuses.	Guérison.	Fracture d'apophyse épineuse.
		VIII. H. 22 ans.	Blessé par balle conoïde le 1er juil. 1863.	Fracture de l'apophyse épineuse, 3e lombaire.	Extraction de fragments osseux.	Guérison.	Fracture de la 3e apophyse épineuse lombaire.
		IX. H. 26 ans.	Blessé par balle conoïde le 20 sept. 1863.		Extraction de la balle et d'un fragment d'apophyse épineuse.	Libéré du service le 28 sept. 64.	Fracture de la 4e lombaire, avec lésion de la moelle.
		X. H. 24 ans.	Balle de mousquet le 30 août 1862.	Parésie des extrémités inférieures et de la vessie.	Le 5 déc. ablation de fragments osseux; balle non retrouvée.	Névralgie persistante du dos et de la tête avec dysurie.	Fracture de la 3e lombaire, fixation de la balle.
		XI. H. 18 ans.	Balle conoïde le 14 août 1864.	Entrée à droite de la 12e dorsale et logée dans la fosse iliaque droite.	Ablation le 19 de la balle et d'un fragment d'apophyse transverse droite.	Guérison incomplète.	Fracture d'une apophyse transverse droite lombaire.
		XII. H. 36 ans.	Balle conoïde le 5 mai 1864.	Passage transversal à travers le trapèze, et sortie. Mobilité incomplète du cou.	Ablation de fragments d'apophyses épineuses.	Ultérieurement nécrose des deux dernières cervicales avec perte de la sensibilité des deux bras; douleur permanente de la tête et des épaules.	Fracture de la 7e apophyse épineuse cervicale.
		XIII. H. 18 ans.	Balle conoïde le 28 mai 1864.	Entrée à 2 pouces à gauche de la 2e apophyse lombaire et	Le 19, ablation de fragments de l'apophyse épineuse 2e	Mobilité possible des deux membres inférieurs dans le lit;	Fracture de l'apophyse épineuse 2e lombaire avec hé-

				sortie à droite, à 4 pouces de la ligne médiane. Paraplégie complète, paralysie vésico-rectale, qui commencèrent à diminuer le 2 juin.	lombaire.	le 28 juillet, les orifices d'entrée et de sortie sont guéris; le malade peut marcher avec une canne; amélioration ultérieure progressive.	morragie intra-rachidienne.
		b. *Ablation de fragments osseux.*	XIV. H. 38 ans.	Balle conoïde le 3 juil. 1863.	Entrée juste au-dessous de l'acromion et passée dans la nuque.	Ablation le 1er nov. de l'apophyse transverse fracturée de la 5e cervicale.	Guérison.	Fracture de la 5e apophyse transverse cervicale.
			XV.	Balle ronde le 31 mai 1862.	Entrée à gauche au-dessous de l'omoplate. Diminution de la sensibilité au-dessous des genoux.	Le 27 juin, ablation d'un fragment osseux de la 9e dorsale.	Mort le 31 juillet.	Pas de compression médullaire. Fracture du corps de la 9e dorsale.
			XVI.	Le 1er mai 1863.	Paraplégie complète.	Ablation des apophyses épineuses fracturées et de la balle.	Léger retour de la sensibilité; mort le 19 oct. 63.	Fracture de la 12e dorsale.
			XVII. H. 20 ans.	Balle conoïde le 2 juil. 1863.	Entrée à la région lombaire, à 1 pouce à gauche de la colonne vertébrale, passée à droite et sortie près de la crête iliaque. Miction difficile.	Le 7 août, ablation de fragments osseux; le 10, incision d'un large abcès.	Mort le 24 sept.	Fracture de la 4e apophyse transverse lombaire gauche.
			XVIII.	3 juin 1864.	?	Ablation de fragments osseux.	Mort le 7 juin 64.	?
			XIX.	26 juin 1864.	?	Ablation de la balle et de fragments osseux.	Mort le 2 juillet 64.	?
			XX.-XXIV.	?	?	Ablation de fragments osseux.	Mort.	?

NUMÉROS	INDICATION BIBLIOGRAPHIQUE	AGE ET SEXE	NATURE DE L'AGENT VULNÉRANT	SYMPTÔMES	TRAITEMENT	RÉSULTAT	LÉSIONS RACHIDIENNES ET MÉDULLAIRES
	Id.	c. *Extraction de balles.* I. H. 32 ans.	Balle conoïde le 2 avril 1865.	Entrée au-dessus de la crête iliaque droite et fixée dans l'apophyse transverse de la 1re lombaire. Hémorragie secondaire le 12, arrêtée par compression.	Le 14, extraction de la balle.	Nécrose ultérieure de l'apophyse transverse. Guérison.	Fixation d'une balle sur l'apophyse transverse droite, 1re lombaire.
		II. H.	Balle conoïde le 30 août 1862.	Entrée à 2 pouces 1/2 à droite de la 2e lombaire. La plaie se ferme, puis redevient fistuleuse en novembre.	Découverte de la balle à 3 pouces de l'orifice d'entrée.	Dix ans après, vives douleurs et faiblesse dans le dos.	Fracture de l'apophyse transverse, 2e lombaire.
		III. H. 19 ans.	Blessé le 25 août 1862.	Le 26, contractures tétaniques.	Chloroformisation et recherche infructueuse de la balle le 26 au matin. Le 26 au soir, nouvelle exploration qui dura plus d'une heure, et qui permit d'extraire la balle enfoncée dans le canal entre les apophyses épineuses, 1re et 2e lombaires. Extraction de fragments osseux.	Défécation deux fois dans la nuit; miction régulière; pas de paralysies. Exagération des accidents tétaniques. Mort à 10 h. du matin.	La balle avait brisé l'apophyse épineuse 2e lombaire, et la pointe avait pénétré dans le canal, déchirant et comprimant la moelle.
		IV. H.	Balle conoïde le 17 sept. 1862.	Entrée à mi-route entre la 12e côte et la crête iliaque gauche et non ressortie.	Extraction le 14 oct.	Paralysie du sphincter vésical du 20 au 23.	Fracture de l'apophyse transverse et du pédicule, 5e lombaire.
		V. H. 20 ans.	Fragment d'obus et balle le 18 mai 1864.	Paraplégie incomplète, incontinence d'urine et des fèces.	Ablation d'un fragment d'os le 18 mai et de la balle le 20 juin.	État stationnaire.	Fracture de l'apophyse épineuse, 3e dorsale, et paraplé-

			ans.		au-dessus de l'articulation et sortie au milieu de la région dorsale, en fracturant les apophyses.			dorsales
			VII. H. 18 ans.	Balle le 20 juillet 1864.	Fracture de l'omoplate et fixation de la balle sur la 12e dorsale.	Extraction de la balle.	Paralysie progressive, devenue complète en sept. 70, avec nécrose, abcès, et coudure angulaire du rachis.	Fixation d'une balle dans la 12e dorsale.
		c. *Extraction de balles.*	VIII. H. 25 ans.	Balle le 8 mai 1864.	?	Le 28 mai, extraction de la balle.	Paralysie complète du membre inférieur droit, incomplète du gauche, avec incontinence de l'urine et des fèces.	Fracture de l'apophyse épineuse, 5e dorsale.
			IX. H. 20 ans.	Balle conoïde le 9 mai 1864.	La balle rase le rachis près de la 12e dorsale, et va se fixer dans la fosse iliaque droite.	Ablation de la balle.	Les mouvements restent douloureux et difficiles.	Lésion de la 12e dorsale.
			X. H. 23 ans.	Balle conoïde le 16 mars 1865.	Entrée à 3 pouces à gauche du rachis et 2 au-dessus de la crête iliaque, et non ressortie.	Balle extraite au niveau de l'extrémité libre de la 12e côte droite.	La marche produit du tremblement dans la jambe gauche.	Fracture probable de l'apophyse épineuse, 2e lombaire.
			XI. H. 20 ans.	Balle conoïde le 19 sept. 1864.	Paralysie du membre inférieur gauche.	Extraction de la balle le 8 octobre.	État stationnaire.	Fracture de l'apophyse épineuse d'une vertèbre lombaire.
			XII. H. 21 ans.	Balle conoïde le 15 fév. 1864.	Fracture de la 5e lombaire, et fixation dans le sacrum.	Ablation de la balle le 12 juin.	Le 9 octobre, guérison.	Fracture de la 5e lombaire.

NUMÉROS	INDICATION BIBLIOGRAPHIQUE	AGE ET SEXE	NATURE DE L'AGENT VULNÉRANT	SYMPTÔMES	TRAITEMENT	RÉSULTAT	LÉSIONS RACHIDIENNES ET MÉDULLAIRES
		c. *Extraction de balles.* XIII. H. 45 ans.	Balle conoïde le 2 juillet 1863.	?	Extraction de la balle.	État stationnaire.	Fracture d'une vertèbre lombaire et de l'os iliaque gauche.
		XIV. H. 22 ans.	Balle conoïde le 27 mai 1864.	Entrée à 3 pouces à gauche du rachis dorsal, et fixation à 3 pouces à droite du rachis lombaire.	Ablation de la balle le 11 mai 66.	Guérison.	Fracture des apophyses épineuses, 1er et 2e lombaires.
		XV. H.	17 sept. 1862.		Extraction de la balle le 6 octobre.	Mort le 17 mai.	Balle dans la 5e lombaire.
		XVI. H. 32 ans.	Balle de mousquet le 3 mai 1863.	Entrée à droite, passée à travers les muscles de la région lombaire, puis entre les 1er et 2e lombaire en les fracturant et sectionnant la moelle. Paraplégie complète, paralysie du sphincter anal, rétention d'urine.	Extraction de la balle.	Mort le 29 déc.	Fracture totale avec destruction de la moelle, au niveau de la 1re lombaire.
		XVII. H.	Balle de revolver le 27 déc. 1863.	Entrée à droite de la nuque et logée de l'autre côté, presque en un point symétrique. Paralysie des membres.	Ablation de la balle.	Mort le 29 déc.	Fracture du rachis cervical.

		c. *Extraction de balles.*	XVIII. H. 40 ans.	Balle le 24 mai 1864.	?	Extraction de la balle.	Mort le 24 mai.	Fracture du rachis dorsal.
			XIX. H.	Balle conoïde le 25 mars 1865.	?	Extraction de la balle.	Mort.	Fracture du rachis dorsal supérieur.
			XX. H.	Balle le 11 août 1862.	?	Extraction de la balle.	Mort le 6 sept,	Fracture de la 1re lombaire.
			XXI. H. 23 ans.	Balle le 18 mai 1864.	Entrée à gauche au niveau de la 1re lombaire et sortie près de la 11e côte droite Paraplégie ; rétention d'urine, péritonite.	Extraction de la balle.	Mort le 25 mai.	Fracture, 1re lombaire.
			XXII. H.	Balle conoïde le 12 mai 1864.		Extraction de la balle.	Mort le 27 mai.	Balle fixée dans le canal.
			XXIII H. 19 ans.	Balle conoïde le 15 avril 1865.	Paraplégie complète.	Extraction de la balle.	État stationnaire, puis eschares, mort le 25 avril.	Fracture dorso-lombaire.
			XXIV. H.	Balle le 13 déc. 1862.	?	Extraction de la balle.	Mort le 19 déc.	Fracture du rachis dorsal.
			XXV-XXXIV. H.	?	?	Extraction de la balle.	5 résultats inconnus, 5 améliorations.	?
76	1870. Socin. *Kriegschirurgische Erfahrungen, gesammelt in Carlsruhe* 1870-1871. Leipzig, 1872. p. 100.		Soldat.	?	?	Ablation des fragments.	Guérison.	Fracture d'apophyse épineuse.

NUMÉROS	INDICATION BIBLIOGRAPHIQUE	AGE ET SEXE	NATURE DE L'AGENT VULNÉRANT	SYMPTÔMES	TRAITEMENT	RÉSULTAT	LÉSIONS RACHIDIENNES ET MÉDULLAIRES
77 et 78	1870-1871. Neudorfer. *Handbuch der Kriegschirurgie und der Operationslehre*, Lepzig, 1872, p. 1746.	I. Soldat. II. Soldat.	Coup de feu par arme de guerre.	Paraplégie.	La 3e semaine, agrandissement de la plaie, résection de l'apophyse épineuse et d'une partie de l'arc, au ciseau; ablation d'esquilles. et dans un cas d'un fragment de plomb.	Diminution des douleurs. Mort tardive, dans les deux cas.	Fracture d'arcs dorsaux par balles de fusil (chassepot).
79 à 82	1870-1871. Chipault. *Fractures par armes à feu*, 1872. Obs. I : Fracture de l'apophyse épineuse de la 5e vertèbre dorsale. Extraction d'esquilles. Issue de la balle par la plaie; guérison, p. 70. Obs. II. Fracture de l'apophyse épineuse de la 3e dorsale. Incisions profondes; suppuration abondante. Issue de la balle. Guérison. p. 71. Ob. III. Fracture de l'apophyse épineuse de la 1re vertèbre lombaire. Extraction d'esquilles. Guérison, p. 72. Obs. IV. Fracture de l'apophyse épineuse de la dixième vertèbre dorsale et de la 8e côte droite. Extraction d'esquilles, au niveau des deux plaies. Guérison, p. 73.	I. H. 29 ans.	2 déc. 1870.	Plaie large entre le bord spinal de l'omoplate droite et la colonne vertébrale. Sortie de la balle.	Ablation d'esquilles.	Sorti guéri le 16 mars 71.	Fracture de l'apophyse épineuse, 5e dorsale.
		II. H. 28 ans.	3 déc. 1870.	Plaie entre le bord spinal de l'omoplate droite et la 3e dorsale. Suppuration.	Extraction d'esquilles le 11 déc.; recherche sans succès de la balle, au doigt et au stylet, après agrandissement de la plaie. Nouvelle exploration le 23; à 10 cent. au-dessous de la plaie, point très douloureux. A ce niveau incision qui mène sur une tête costale; la balle n'est pas découverte.	La balle sort par l'ouverture chirurgicale deux jours après; sorti guéri en février.	Fracture de l'apophyse épineuse, 3e dorsale.
		II. H. 22 ans.	2 déc. 1870.	Deux plaies lombaires, une à droite tout près de la colonne vertébrale et l'autre à gauche à 15 c.	Par la plaie de droite, on sent le 10 déc. des esquilles qui sont extraites.	Sorti guéri en février.	Fracture de l'apophyse épineuse, 1re lombaire.

				l'autre à droite à 10 cent.			3e côte droite.
83	1871. Ollier. *Traité des résections*, t. III, p. 852.	II.	22 oct. 1870.	Coup de feu dans la région sacrée, tiré de bas en haut. La balle se loge dans la sacrum, sur la ligne médiane, à 3 cent. au-dessus de son ouverture inférieure.	La balle est saisie avec un fort davier; le canal sacré était ouvert, et les méninges éraillées. Pas d'écoulement céphalo-rachidien.	Le lendemain, symptômes de méningite rachidienne. Mort 2 jours après.	Fracture d'arc sacré.
84 et 85	1878. Fillenbaum. *Ueber die Verwundetenbewegung im K.K. Reserve spital in Marburg*, 1878. *Wiener medicinische Wochenschrift*, 1879, obs. I, p. 718. *Schuss fractur des Halswirbelsäule, Extraction der Kugel. Heilung.*	I. Soldat.	Blessé le 15 septembre.	Tête inclinée à gauche et face tournée à droite. Paralysie de la main droite, sauf une légère motilité des doigts qui sont le siège de fourmillements intenses. Dans la région supra-claviculaire droite, en dehors de la partie moyenne du sterno droit, plaie irrégulière, d'où s'écoule une sérosité fétide; infiltration des bords de la plaie.	A l'exploration sous chloroforme, on constata que le projectile avait atteint la 5e cervicale, et brisé son apophyse transverse probablement aussi celle de la 6e. La balle grosse et à peine déformée fut extraite en même temps que deux fragments d'os. Hémorragie insignifiante.	A son réveil, l'opéré put soulever son bras jusqu'à l'horizontale. Les douleurs et la sensation de fourmillement étaient disparus. La guérison survint sans encombre; quelques fragments osseux sortirent spontanément. La tête resta un peu inclinée sur la droite. Sortie en convalescence le 29 nov.	Fracture des apophyses transverses, 5e et 6e cervicales, avec enfoncement des fragments du côté de la moelle.
		II. Soldat.	Blessé le 15 septembre.	Le 27 sept. on trouve à droite de l'apophyse épineuse 3e lombaire, une plaie irrégulière d'où s'écoule une sérosité fétide. Parésie des deux membres inférieurs. Piqûres d'épingle à peine senties,	L'exploration au doigt montre l'apophyse épineuse de la 3e lombaire complètement brisée; la sonde de Nélaton trouve dans la profondeur à droite du corps vertébral, un corps étranger noircissant la	Les premiers jours, la plaie marcha mal, puis se mit à granuler sous l'influence d'une cautérisation au chlorure de zinc, et se ferma après l'élimination de plusieurs fragments osseux. En	Fracture de la 3e apophyse épineuse lombaire et pénétration dans le corps vertébral d'une balle qui n'a pas probablement lésé directement la moelle.

NUMÉROS	INDICATION BIBLIOGRAPHIQUE	AGE ET SEXE	NATURE DE L'AGENT VULNÉRANT	SYMPTÔMES	TRAITEMENT	RÉSULTAT	LÉSIONS RACHIDIENNES ET MÉDULLAIRES
	Id.			absolument pas à la plante des pieds. Démarche hésitante.	porcelaine. Le 10 nov. sous le chloroforme on saisit le projectile avec une pince et on l'extrait péniblement, car il est encastré dans le corps vertébral. Hémorragie insignifiante. Pansement phéniqué.	même temps l'anesthésie et la parésie diminuaient si bien qu'à la fin de décembre le malade marchait parfaitement bien à l'aide d'une canne.	
86	1878. Perkowski. *Gazeta Lekarskia.*	Soldat.	Coup de feu à la région cervicale.	Paralysie immédiate de tous les membres. Au bout de quelques semaines, les deux membres droits, puis le membre inférieur gauche, reprennent leur fonction ; le membre supérieur gauche est contracturé. Dyspnée surtout marquée dans la station debout. Pupille gauche contractée, conjonctive injectée; moitié gauche du cou et de la face cyanosée, mouvements de la mâchoire douloureux.	Par la plaie fistuleuse, en arrière du sterno gauche, on arrive sur le projectile que l'on extrait avec divers fragments osseux.	Amélioration immédiate des symptômes, puis en quelques jours, frissons, élévation de température plus marquée à gauche qu'à droite. Mort.	A l'autopsie on voit que la balle a cheminé de la 6e cervicale à la 4e dorsale. Le fond de la plaie est formé par la dure-mère rachidienne recouverte de granulations. La pie-mère est épaissie et adhérente à la dure-mère. La moelle présente, sur une longueur d'environ 1 cent., une altération du cordon latéral gauche qui est transformé en tissu cicatriciel jaunâtre, renfermant des restes d'extravasats sanguins.
87	1879. Blair Brown. *Surgical Notes on the Zulu*	Caporal.	Coup de feu le 22 janvier.	Entrée à la nuque sur le bord posté-	Le 27, sous chloroforme, après avoir	Le 27 février, sans autreschangements,	Fractures d'arcs cervicaux par une

	War. Case of gunshot lesion to the cervical vertebrae with lodgement of the Bullet. Lancet, 1879, t. II, p. 6.			rieur du sterno gauche, à la jonction de ses tiers inférieur et moyen. Vive douleur à la nuque; paralysie presque complète des bras et des mains, surtout de la droite, avec fourmillements.	constaté que le trajet se dirigeait vers la colonne vertébrale, incision sur la ligne médiane, par laquelle le doigt constate que deux apophyses épineuses sont fracturées, et sent la moelle dont la compression rend presque immédiatement le pouls imperceptible. Ablation d'esquilles. Impossibilité de retrouver la balle.	vives douleurs, et à la pression près de la ligne médiane constatation d'un corps dur qui est énuclée après l'incision. C'était la balle. Les douleurs disparurent ainsi que la paralysie. Il ne resta qu'une légère gêne dans le bras droit.	balle restée dans les parties molles.
88	1881. Bliss. *Report of the case of president Garfield, accompagnied with a detailed account of the Autopsy. The New-York medical Record*, 1881, t. II, p. 393.	Prés. Garfield.	Blessé le 2 juillet 1881.	Aussitôt après l'accident, collapsus profond, sensation de faiblesse et de douleur dans les membres inférieurs. Une sonde de Nélaton se dirigea en dedans et en avant, l'orifice d'entrée étant à 4 pouces de la ligne médiane et sur la ligne de la 11e côte. On constate une fracture de côte, et pense que la balle va se perdre dans le foie. Transport à la Maison-Blanche : pouls petit, fréquent, dépressible, sueur froide, vives douleurs dans les membres inférieurs; le patient est couché sur le côté	Incision de l'abcès. Extirpation d'un fragment osseux venant de la côte. Le 26, agrandissement de l'incision et extirpation d'un nouveau fragment osseux. Nouveaux frissons le 6 août; un cathéter flexible pénètre dans un trajet purulent qui filait sur une longueur de 7 pouces, du côté de la crête iliaque. Contre-ouverture.	Le 18 août, parotidite suppurée avec paralysie faciale. Eschares sacrées; vésicules purulentes en divers points du corps. A la fin d'août, congestion pulmonaire droite. Transport à Elberon Cottage. Le 17 sept. à 11 h. matin violent frisson, vives douleurs au niveau du médiastin antérieur. Mort le 19 à 10 h. 35 soir.	La balle, après avoir fracturé la 11e côte, à 3 pouces 1/2 de son articulation vertébrale, était allée passer à travers le corps de la 1re lombaire et s'était logée dans le tissu adipeux, immédiatement au-dessous du pancréas, à 2 pouces 1/2 à gauche de la colonne vertébrale; à son entrée dans le corps vertébral, elle avait empiété sur le disque intervertébral sus-jacent et des fissures pénétraient à travers le corps 12e dorsal; le canal vertébral n'était pas atteint. La fusée purulente

NUMÉROS	INDICATION BIBLIOGRAPHIQUE	AGE ET SEXE	NATURE DE L'AGENT VULNÉRANT	SYMPTÔMES	TRAITEMENT	RÉSULTAT	LÉSIONS RACHIDIENNES ET MÉDULLAIRES
	Id.			droit. A 6 heures du soir, cathétérisme. Pendant la nuit, le pouls et la température se relèvent. Le 4 juillet, exploration nouvelle de la plaie par Agnew et Hamilton qui concluent à la direction probable de la balle du côté de la cavité pelvienne. Le 4 juillet, les douleurs dans les membres inférieurs avaient complètement cessé. Frisson le 23 juillet, il s'était formé depuis 2 jours une collection superficielle de pus au niveau de la 12e côte, se vidant par l'orifice d'entrée.			iliaque partait du trajet de la balle, très dilaté entre la 11e côte et le rachis. Après sa sortie de la colonne vertébrale, la balle avait lésé l'artère splénique, d'où anévrisme traumatique. Sa rupture secondaire était la cause directe de la mort.
89	1881. Hunt. *Correspondence to the Editor. Medical News,* 1881, p. 699.	H.	Blessure dans le dos à droite de la 3e ou 4e vertèbre.	Paraplégie immédiate qui se dissipa peu à peu. Suppuration du trajet de la balle.	Exploration du trajet avec une sonde, et sensation de fragments brisés au niveau des apophyses. La sonde de Nélaton ne découvre pas la balle. Ethérisation. Large et profonde incision sur la ligne	Guérison complète.	Commotion médullaire par pénétration d'une balle dans les corps vertébraux, 3e ou 4e dorsal.

					de la plaie, qui permet d'extraire les fragments osseux et une balle volumineuse immédiatement en contact avec la partie latérale d'un corps vertébral.		
90	1882. ? . *Gumshot wound involving the vertebral column. Lodging of the bullet in important parts. Removal. Report of results. American medical Weekly, New-York*, 1882, p. 173-178.	?	?	?	?	?	?
91	1882. Severeanu. *Chirurgische Mittheilungen. Obs 3 Schusswunde im Rücken. Fractur des 2 Dorsal.-wirbels. Paralysie des 4 Gliedmaassen, der Harnblase und des Rectum. Entfernung der Kugel mit Hülfe des Trouvêschen Apparates, Heilung. Archiv. für klinische Chirurgie*, t. XXXVII, 1888, p. 664.	H. 1 6 ans.	Balle de revolver, trou d'entrée à trois doigts en dehors et à gauche du rachis, à 1 centimètre en dedans du bord interne de l'omoplate, rond, de 1 cent. de diamètre.	Le premier jour, sensation douloureuse dans la région blessée; pas d'hémorragie ni d'emphysème, ni de signe intra-thoracique. Le 3e jour, douleurs dans les membres supérieurs, tête renversée en arrière. Le 6e, paraplégie complète, diminution de la sensibilité dans les membres inférieurs surtout à gauche; la paralysie s'étend aux membres supérieurs surtout à gauche. Le 7e, rotation de la tête à gauche; tuméfaction autour de la plaie.	Le 9e jour, chloroforme. Une sonde, introduite dans la plaie se dirige en haut et en dedans; débridement des parties molles, issue d'une petite quantité de pus. Exploration avec le doigt. L'arc de la 2e dorsale est brisé; et le doigt sent un corps dur et rond qui est saisi dans la pince électrique et enlevé, ainsi que deux esquilles.	Le lendemain, même état paralytique, 39°,5. Le 15e jour, décubitus sacré, décroissance de la paralysie des membres. Le 20e, la vessie et le rectum reprennent en partie leurs fonctions. Le 34e jour, tous les mouvements sont possibles, l'atrophie musculaire est traitée par la faradisation quotidienne et le massage. La plaie et le décubitus sont guéris. Le 6e mois, guérison persistante.	Fracture des arcs 2e et 3e dorsaux par une balle cylindro-conique de 0,5 sur 3.

NUMÉROS	INDICATION BIBLIOGRAPHIQUE	AGE ET SEXE	NATURE DE L'AGENT VULNÉRANT	SYMPTÔMES	TRAITEMENT	RÉSULTAT	LÉSIONS RACHIDIENNES ET MÉDULLAIRES
92	1889. Dunnavant. *Gunshot wound of spinal cord. Report of a case Memphis Journal of medical Sciences*, 1889, t. I, p. 142.	?	?	?	Ablation de nombreux fragments d'os.	Mort quatre jours après l'opération.	Section complète de la moelle au niveau des 2e et 3e arcs dorsaux fracturés par la balle.
93	1889. Thompson. *A case of resection of a vertebra Medical and Surgical Reporter. Philadelphia*, 1889, t. II, p. 267.	H. 22 ans.	Balle de revolver de calibre n° 22, entrée à un demi-pouce à droite de la 4e cervicale.	Fracture de l'apophyse épineuse. A partir du lendemain de l'accident, paralysie qui envahit peu à peu tout le corps, à l'exception de la tête. Aggravation progressive; ulcérations trophiques. Immobilisation en contracture des membres supérieurs et inférieurs 46 jours après l'accident.	Le 47e jour, sous chloroforme, incision au niveau de la plaie guérie. La balle n'est pas trouvée. Extraction de 7 fragments d'os, dont quelques-uns enfoncés du côté de la moelle. La moelle était très abîmée sur une étendue de 3/4 de pouce.	Légère amélioration de la rigidité musculaire.	Lésion de la moelle cervicale moyenne par des fragments des arcs fracturés.
94	1889. Dalton. *Two cases of spinal surgery, with a brief review of the operation. Read before the Saint-Louis medical Society*, 15 fév. 1890. *Saint-Louis Courier of medicine*, 1890, t. I, obs. II, p. 129.	H. 22 ans.	En août 1888, coup de feu dans le dos.	Immédiatement après, faiblesse de la jambe droite. Un an après, parésie de ce même membre remontant jusqu'à mi-cuisse. Les piqûres sur cette région étaient à peine senties. Cicatrice un pouce à gauche de l'apophyse épineuse 3e dorsale.	Le 22 août 1889, ablation de la lame gauche de la 3e dorsale, détachée de l'apophyse épineuse et de la lame droite qui furent également enlevées. On ne put voir si la moelle avait été comprimée. Réunion; petit drain.	Température pendant vingt-quatre heures, qui céda à un lavage énergique de la plaie. Le 2 oct. sortie de l'hôpital, la parésie complètement guérie.	Gêne circulatoire, par du tissu cicatriciel, de la moelle, au niveau de la 3e dorsale.

95	1890. Delorme.	H.	V. texte, p. 170.				
96	1890. Morris. *In* Discussion du mémoire d'Abbe « *Spinal Surgery* ». *New-York Academy of medicine*, 1890, mai. *Medical News*, 1890, t. I, p. 131.	G. 11 ans.	Plaie par balle au niveau de la 9e dorsale.	Paraplégie complète.	Opération 7 jours après l'accident. Ablation d'une apophyse articulaire comprimant la moelle; la balle n'est pas trouvée.	Amélioration rapide de la sensibilité et de la motilité qui reviennent presque complètement à droite.	?
97 à 99	1890-1891. Vincent. Considérations sur les caractères anatomiques et sur le traitement des plaies par coup de feu de la moelle épinière *Revue de chirurgie*, 1892, p. 90. — Obs. I, p. 114. Fracture du rachis avec plaie de la moelle par coup de feu. Trépanation. Guérison. — Obs. II, p. 124. Blessure de la moelle épinière par une balle de revolver. Paraplégie immédiate. Trépanation et extraction du projectile logé dans le canal rachidien. Amélioration passagère, puis mort. — Obs. III, p. 125. Plaie de la moelle par coup de feu; accidents immédiats de paralysie. Trépanation. Guérison opératoire. Mort de myélite 94 jours après l'accident.	H. 21 ans.	Coup de revolver tiré à 15 mètres environ de haut en bas, dans la nuit du 8 au 9 mars 1891.	Le blessé s'affaisse sur le coup. Pas de perte de connaissance. Vives douleurs aux jambes, à la ceinture, au coccyx. Pas de selles. Vessie distendue. Le 9, on constate au niveau de la 1re lombaire, à 1 c. 1/2 à droite de la ligne médiane, une blessure ronde d'un cent. de diamètre environ. Hyperesthésie du membre inférieur gauche. Réflexe rotulien gauche aboli. Vives douleurs dans le bassin et les jambes, impossibilité de soulever les talons du lit.	Le 11, piqûre atropomorphinique et chloroforme. La lame de la 1re lombaire est perforée par le projectile. On enlève avec la pince des fragments d'os et le plomb de la balle. Le doigt pénètre dans l'intérieur du canal et reconnait les méninges lisses et tendues. Il n'y a dans le canal aucun corps étranger. Mèche iodoformée. Pansement.	Le 11, le malade se lève seul pendant la nuit. Ictère. Le 13, hyperesthésie persistante. Le 14, délire pendant la nuit. Mêmes difficultés d'uriner et d'aller à la selle. Le 16, légères douleurs dans la nuque. 20, l'urine très claire coule goutte à goutte. L'hyperesthésie est moindre. 22, il y a, depuis l'opération, un amaigrissement considérable des membres inférieurs. Rougeur au niveau du sacrum et des trochanters. 30 mars, Électricité. La miction se fait avec un jet petit, appréciable. 15 avril, le malade se soutient à peu près avec des béquilles. 22 avril, après traitement par le salol, urines redevenues normales.	Fracture de l'arc, 1re lombaire par balle de revolver.

NUMÉRO	INDICATION BIBLIOGRAPHIQUE	AGE ET SEXE	NATURE DE L'AGENT VULNÉRANT	SYMPTÔMES	TRAITEMENT	RÉSULTAT	LÉSIONS RACHIDIENNES ET MÉDULLAIRES
	Id.					En mai, le malade peut se promener avec des béquilles. Selles possibles; plaie à peu près cicatrisée. 20 mai, marche sans soutien, disparition des derniers accidents vésicaux.	
		II. H. 18 ans.	Coup de revolver à bout portant dans le dos le 26 fév. 1890.	Immédiatement, perte complète de l'usage des deux jambes. Le 27, on constate paraplégie complète sensitivo-motrice avec disparition des réflexes des jambes et des pieds et paralysie vésicale. Entre les 10e et 11e dorsales, un peu à droite de la ligne médiane, orifice d'entrée du projectile.	Le 1er mai, incision de 8 cent., à 15 mm. à droite de la ligne des apophyses : ouverture à bords arrondis siégeant sur la lame vertébrale droite de la 10e dorsale. Agrandissement de l'orifice à la gouge et au maillet. Une pince peut alors extraire la balle, et une esquille située sur le bord inférieur de l'orifice osseux. Suture partielle des parties molles.	Le 2, contractions de quelques muscles des cuisses; légère sensibilité à la piqûre d'épingle sur les téguments de la cuisse. Sortie de l'hôpital le 4. Mort le 8, avec rétention d'urine.	Écrasement de la moelle au niveau de la 11e dorsale par balle de revolver de 11 mm.
		III. H. 37 ans.	Coup de revolver dans la région dorsale le 14 avril 1890.	Au niveau de la 10e dorsale, à droite de la ligne médiane plaie contuse. Paraplégie complète, sauf	Le 16, le doigt trouve une ouverture sur la lame droite de la 11e dorsale; l'orifice est agrandi à la	Le soir 38°; le lendemain plus de température, la sensibilité sur le pied gauche est revenue	Plaie de la moelle dorsale inférieure par une balle de revolver de 12 mm.

				Anesthésie des pieds, des jambes, de la partie inférieure de la cuisse. Pas de réflexes. Paralysie vésico-rectale.	traite, et une esquille située sur le bord inférieur de l'orifice est renversée du côté du canal. Elle est extraite après section au bistouri du tissu fibreux qui la rattache au reste de l'os. Extraction, à l'intérieur du canal, de quelques autres parcelles osseuses.	Le 18, la sensibilité est revenue dans tous les orteils du pied droit. Légers mouvements de la jambe gauche. Le 20, cette jambe se fléchit bien. La sensibilité est revenue partout. Le 24, dans la jambe droite, fourmillements qui se transforment bientôt en douleurs vives à la plante des pieds. Le 2 mai, les mouvements sont revenus à gauche dans les orteils, le 7, c'est à droite. Le 14, pustules d'ecthyma sur la jambe droite. Le 17, douleurs un peu atténuées, plaie à peu près cicatrisée. Eschare sur la fesse droite. Le 23, eschare sur la gauche Le 5 juin, plaie complètement cicatrisée depuis, affaiblissement progressif, et mort le 17 juillet.	
100 et 101	1891. Church and Eisendrath. *Loco citato.* — Case I, p. 396. *Gunshot injury to the spinal cord at level of third dorsal segment pa-*	I. H. 28 ans.	Balle de revolver, tirée à une distance de 5 pieds sur la gauche et un	Chute immédiate, perte de connaissance. Pneumothorax; en faisant retourner le blessé sur	16 heures après l'entrée à l'hôpital, laminectomie. Chloroforme. Demi-pronation. Incision de	Tympanisme de temps en temps et, alternativement, rétention et évacuation involontaire de	La balle était fixée dans la moelle au niveau de la 2e dorsale. Hémorragie intradurale abon-

NUMÉROS	INDICATION BIBLIOGRAPHIQUE	AGE ET SEXE	NATURE DE L'AGENT VULNÉRANT	SYMPTÔMES	TRAITEMENT	RÉSULTAT	LÉSIONS RACHIDIENNES ET MÉDULLAIRES
	ralysis of limbs and trunk: lamnectomy; death twenty one days ofter operation. — Case II, p. 397. *Gunshot injury to the spinal cord at level of fifth dorsal vertebra; paralysis of lower limbs and trunk; lamnectomy; death thirty one days after operation.*		eu en avant. Plaie dans le 4e espace intercostal sur la ligne axillaire.	son lit, on s'aperçoit que les membres inférieurs et les muscles de la moitié inférieure du tronc, excepté les droits abdominaux sont paralysés. Respiration abdominale. Anesthésie jusqu'au bord inférieur de la 7e côte; sensation de pesanteur dans les deux bras, perte de tous les réflexes superficiels et profonds au-dessous du niveau de la lésion. Priapisme, sans émission séminale. Rétention d'urine et des fèces pendant trois jours, le passage du cathéter n'étant pas senti.	5 pouces de long, avec son centre au niveau de la 3e épine dorsale. Ablation de l'arc de cette vertèbre et de la 2e. La moelle apparait, réduite en pulpe, sur une étendue de 1 pouce 1/2. La suture des deux bouts étant impossible, la plaie est irriguée avec de l'eau chaude stérilisée; la dure-mère suturée au catgut; les muscles et la peau, à la soie, des drains placés aux angles supérieur et inférieur de la plaie.	l'urine et des fèces. Température entre 99 et 102 Fh. Le 17e jour, départ de l'opéré. Mort quatre jours après.	dante en ce point. Cystite et pyélo-néphrite aiguës.
		H. H. 19 ans.	Balle de revolver tirée 6 pieds en arrière et un peu à gauche. Plaie à un demi-pouce à gauche de l'apophyse épineuse 5e dorsale.	Paraplégie immédiate, issue par la plaie de liquide céphalo-rachidien. Entrée à l'hôpital une heure après. Respiration abdominale, sans dyspnée. Paralysie des deux membres inférieurs et de la moitié inférieure du tronc, anesthésie complète remontant jusqu'à deux pouces au-dessus de l'om-	Chloroforme; pronation presque complète. Incision de 5 pouces, longitudinale. La balle a perforé la lame gauche de la 5e dorsale et pénétré par là dans le canal. Cette lame gauche et l'apophyse épineuse correspondante sont enlevées au ciseau et à la pince à os; incision de la dure-mère; ablation	Pas de changement notable pendant les 27 jours qui suivirent. Tympanisme intermittent. Rétention d'urine et des fèces. Température entre 98 et 103. Pas de réunion de la plaie, et écoulement persistant de liquide céphalo-rachidien. Sortie de l'hôpital le 27e jour et mort 4 jours après.	Méningite fibrino-plastique au-dessus et au-dessous de la lésion; destruction de la moelle, sauf quelques fibres du cordon latéral gauche, par une balle de revolver fixée dans le corps vertébral de la 5e dorsale, un peu à droite. Cistite et pyélo-néphrite aiguës.

				qu'à la 2e, hyperesthésie plus marquée sur les lignes parasternale et axillaires. Rétention complète d'urine et des fèces avec priapisme incomplet sans rétention. Tous les réflexes profonds absents; les cutanés, affaiblis à gauche, absents à droite. Pupilles dilatées et mobiles. Pouls à 90. Température normale.	ques fibres du cordon latéral gauche. La balle, qui est plantée dans le corps de la vertèbre, un peu à droite de la ligne médiane, est enlevée. Lavage de la plaie à l'eau chaude stérilisée; suture de la dure-mère au catgut, des muscles et de la peau, à la soie; drainage iodoformé. Matelas d'eau.		
102 et 103	1891. Tuffier, obs. I, *in* Charcot. Sur un cas de paralysie radiculaire de la 1re paire dorsale, avec lésion hémi-latérale de la moelle d'origine traumatique simulant la syringomyélie. Leçon du 5 mai 1891. *Archives de Neurologie*, 1891, t. II, p. 162. — Obs. II, inédite, recueillie dans le service de M. Tuffier.	I. H. 22 ans.	A 18 ans, plaie par balle de 5 à 6 mill., à 1 cent. de la ligne médiane, au niveau de l'apophyse 7e cervicale.	La balle ne fut pas extraite, et la plaie suppura légèrement. Il y avait eu immédiatement paralysie des membres supérieur et inférieur droits, de ce dernier surtout. Mais au bout de 4 ou 5 jours, le blessé commença à marcher, et 2 mois 1/2 après, complètement guéri, reprit son métier de boulanger. Au bout de trois ans en soulevant un sac de 125 k. il sentit une vive douleur, et, le lendemain matin, de la faiblesse dans la jambe droite. La main droite à son tour s'affaiblit et s'atrophie et le malade constate d'abord que la face interne de l'avant-bras est insensible, puis que	Le 6 mai 1891, chloroforme. Incision sur le bord droit des apophyses épineuses de la 4e cervicale à la 2e dorsale. Hémorragie veineuse annulée par compression prolongée. Au niveau de la 7e cervicale et de la 1re dorsale, rugosités irrégulières répondant à l'interstice séparant ces deux lames. Après des tentatives infructueuses de section avec la pince de Liston, trépanation des lames 1re dorsale et 7e cervicale; l'échancrure laisse passer la pulpe de l'index; hémorragie notable par les plexus rachidiens. La vue et le toucher ne dénotent rien dans le canal. Suture des plans	Au 6e jour, on enlève les crins, le 3e mois, ni amélioration, ni aggravation.	Passage par la moitié droite du canal rachidien d'une balle de revolver qui après avoir effleuré la moelle, a été frapper le corps de la 1re ou de la 2e dorsale. 3 ans après, à la suite d'un effort violent, effondrement de ce point du corps vertébral, avec écrasement de la première paire dorsale qui fournit au brachial cutané interne, nerf sensitif, aux cubital et médial, nerfs mixtes. Lésion de la moitié droite de la moelle soit par saillie osseuse, soit par la balle elle-même.

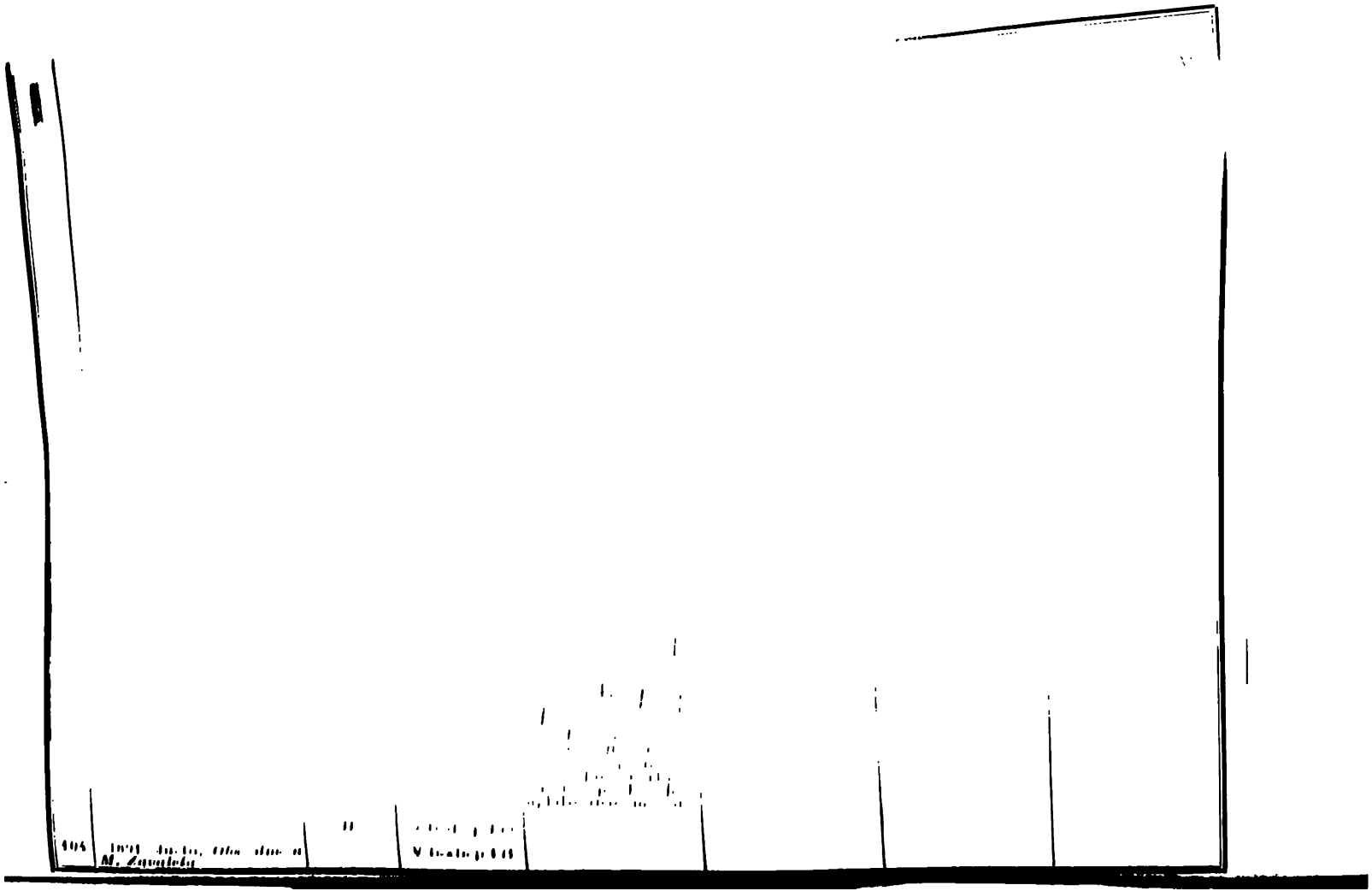

C. — PLAIES DE LA MOELLE PAR INSTRUMENTS CONTONDANTS, TRANCHANTS OU PIQUANTS

Les faits de cette troisième espèce de lésions traumatiques de la moelle, absolument exceptionnels en chirurgie de guerre, sont en pratique civile à peu près aussi fréquents que ceux de l'espèce précédente. La conduite du chirurgien doit avoir pour but, ici encore, d'éviter l'infection des méninges et de mettre la moelle dans les meilleures conditions pour une réparation possible.

La première indication est seule à remplir dans les faits rares et curieux, où, sans lésion médullaire, le sac méningé est ouvert par l'arme et où s'est constituée une fistule céphalo-rachidienne. Dans un cas de Gibbon [1], cet accident, en apparence minime, entraîna la mort par infection méningée : on ne devra donc pas négliger une sévère antisepsie de la plaie. Quelques sutures au fil d'argent dans un cas de Holmes [2], la cautérisation du trajet dans un cas de Palle [3], le simple décubitus dorsal rapprochant la moelle de l'ouverture durale postérieure dans le cas de Vorster [4], ont suffi pour amener une guérison complète.

La marche à suivre est plus délicate à déterminer lorsqu'avec ou sans accidents médullaires, existe une fistule, non plus céphalo-rachidienne, mais purulente, entretenue par la fixation dans le rachis, d'un fragment d'arme.

Pour un cas de ce genre, où la fistule, siégeant à droite de l'apophyse épineuse lombaire, durait depuis deux ans, Fabrice de Hilden dilata le trajet, enleva les « callosités » qui recouvraient la lame, l'arracha de l'arc où elle était enfoncée, saupoudra la plaie de calomel et guérit l'opéré par première intention. Dans les cas analogues, il est évidemment à craindre que la pointe de l'arme n'ait pénétré le sac méningé, et que son ablation n'en facilite l'infection.

C'est ce qui advint à Cuvilliers dans le fait suivant. Un soldat avait reçu un coup d'épée à la partie inférieure du dos, et sa plaie

1. Gibbon, Case of self inflicted punctured wound of the spine, *Lancet*, 1876, t. II, p. 457.

2. Holmes, On wounds of the theca vertebralis with discharge of cerebro spinal fluid, *Medico-chirurgical Transactions*, 1882, p. 155.

3. Palle, Blessure du canal rachidien par un instrument piquant et tranchant. Troubles fonctionnels. Guérison. *Union médicale du nord-est*, 1888, p. 89.

4. Vorster, Heilung einer traumatischen Ruckenmarks-fistel, *Deutsche Zeitschrift für Chirurgie*, t. XXIX, 1889, p. 421-429.

guérie, avait pu faire quatre-vingt lieues à pied pour rejoindre son régiment. Il éprouvait des douleurs violentes au point blessé et l'on finit par découvrir en cet endroit une fluctuation profonde. La poche fut ouverte, et il en sortit un bon verre de liqueur séreuse rousse. « L'index et le pouce, introduits dans la plaie, purent tirer un bout d'épée long de deux pouces qui y était resté et qui fut enlevé. Le malade fut saisi de mouvements convulsifs très violents et se vida beaucoup par toutes les voies. Douze heures après, il tomba dans un état léthargique et mourut la trente-sixième heure malgré la saignée. » A l'autopsie, on vit que l'épée avait traversé le rachis et transfixé la moelle au niveau de la 12e dorsale. La pointe était venue s'implanter dans le corps de cette vertèbre.

Les fistules céphalo-rachidiennes ou purulentes dont nous venons de parler sont des accidents rares des plaies du rachis par armes blanches; d'ordinaire les accidents médullaires dominent la scène et ce sont eux qui appellent l'attention de l'opérateur. M. Kirmisson, dans un cas de plaie par coup de couteau de la région dorsale moyenne avec paraplégie sensitivo-motrice, put, vingt-quatre heures après l'accident, retirer la lame qui « n'avait fait sans doute que refouler la moelle sans la sectionner ». Le résultat fonctionnel fut aussi satisfaisant que possible. Avec le même résultat fut enlevée, chez la malade de Viry, une épingle à cheveux pénétrée dans la moelle cervicale. Moins heureux devait être et fut Schœuborn dans un cas de section de la moelle par un soc de charrue avec infection méningée pré-opératoire : son malade mourut en quelques jours d'accidents septiques.

On le voit par ces derniers faits, la conduite des plus hardis, dans les traumatismes du rachis par armes blanches, avec lésion de la moelle est la suivante : lorsqu'un fragment de l'arme est resté dans la plaie, l'enlever; autrement, se contenter d'une antisepsie superficielle.

Sans doute, d'ordinaire et à moins de lésion élevée, étendue, par une arme infectée, le résultat vital ainsi obtenu est bon, et le fonctionnel finalement possible. Nous croyons pourtant que, au moins dans les cas de section médullaire par instrument tranchant, on pourrait encore restreindre le nombre des morts par méningite et rendre plus fréquemment satisfaisant le pronostic fonctionnel, par une intervention constante, précoce et plus complète, comprenant, outre, bien entendu, l'extraction de l'arme si elle est restée dans la plaie, l'agrandissement de celle-ci, l'ablation des esquilles exceptionnelles, des caillots extra et intra-méningés, enfin, qu'il s'agisse de section totale ou partielle, le rapprochement des tranches

médullaires par des sutures pré-mériennes, faites comme le doit être toute intervention sur la moelle et pour les raisons que nous avons dites, le plus tôt possible après l'accident.

Nous considérons en effet la question de la régénération des éléments nerveux au niveau des plaies médullaires comme n'étant nullement résolue : si, d'une part, la guérison fonctionnelle des sections incomplètes ne prouve pas qu'elle se fasse, à cause des suppléances bien constatées dans quelques faits expérimentaux et cliniques, par conséquent possibles dans tous; d'autre part, les recherches histologiques faites jusqu'à présent sur les animaux et restées presque toujours négatives, ne prouvent pas qu'elle ne puisse se faire [1]; on s'est en effet contenté dans ces expériences de

1. NOTE SUR LA RÉGÉNÉRATION DES ÉLÉMENTS NERVEUX INTRARACHIDIENS; MOELLE, GANGLIONS, RACINES, APRÈS LES TRAUMATISMES. — La question de la régénération des organes nerveux intra-rachidiens après section ou écrasement, quoiqu'elle ait attiré l'attention de nombreux expérimentateurs, depuis une vingtaine d'années, nous paraît très loin d'être définitivement résolue.

I. *Étudions-la tout d'abord pour la moelle.* Les premières recherches faites sur la régénération de cet organe paraissent l'avoir été par Spallanzani en 1826 (Dissertazioni varie. Prodromi sulle reproduzioni animale. Reproduzione della coda del girino, p. 28-36. t. I, Milano, 1826), qui affirma sa reproduction dans la queue des têtards repoussant après section. En 1849 (Expériences sur les plaies de la moelle épinière; *Gazette médicale de Paris*, 1849, p. 232), 1850 (Régénération des tissus de la moelle épinière; *Gazette médicale de Paris*, 1850, p. 250) et 1851 (Sur plusieurs cas de cicatrisation des plaies faites à la moelle épinière avec retour des fonctions perdues; *Gazette médicale de Paris*, 1851, p. 477), Brown-Séquard étudiant la question chez les pigeons, obtenait le retour à peu près complet de la sensibilité et des mouvements volontaires et même, dans un cas, « le tissu cicatriciel examiné au microscope par M. Follin montra des cellules de substance grise et des fibres nerveuses en quantité moindre qu'à l'état normal. »

C'était là un fait d'une importance physiologique capitale et contre lequel tous les observateurs plus récents ont protesté. Il semblerait en effet résulter de leurs recherches que la régénération des éléments nerveux de la moelle ne peut s'observer que dans les espèces tout à fait inférieures.

Pour la reproduction d'une moelle analogue à la moelle normale dans la queue du triton amputée et reproduite, tous s'accordent et résolvent la question par l'affirmative (Müller, Ueber Regeneration der Wirbelsäule und der Rückenmarks bei Tritonen und Eideschen, mit zwei Tafeln; Würtzburg, 1864. — Colucci, Intorno alla reproduzione degli arti e della coda nei tritoni; *Mem. della R. Acad. di Scienza dell. Inst. di Bologna*, S. IV, t. VI, fasc. 3, p. 301. — Barfurth, Die Regeneration des Amphibienzwanges; *Anatomischer Anzeiger*, 1888, p. 312. — Caporoso, Sulla regenerazione del midollo spinale della coda dei tritoni, 1888. — Magini, Sulla regenerazione del midollo spinale caudale nel triton cristatus e nella lacerta viridis, e sul tessuto di reparazione delle ferite cerebrali negli animali omeothoraci, *Boll. dell. R. Ac. med. di Roma*, t. XVI, 1889-90, p. 88). — Scorso, dans son très important travail (Sulla regenerazione del midollo spinale nei vertebrati, *la Psichiatria*, 1890, p. 295-357) a constaté que cette régénération se fait même lorsque conjointement à l'amputation de la queue, on sectionne au triton la moelle dorsale, mais alors cette régénéra-

sectionner la moelle à l'aveugle, souvent à travers les méninges, puis, plus ou moins longtemps après, d'examiner la cicatrice, sans

tion est moins rapide et moins complète; les cellules du canal épendymaire néoformé sont moins régulièrement disposées, moins nombreuses, moins actives, et les cellules ou tubes nerveux qui l'entourent également moins nombreux et moins bien différenciés.

Suivant Sgobbo, cette néoformation d'éléments nerveux, certaine dans la queue reproduite, ne se ferait plus au niveau de la section dorsale, et là, on observerait au milieu des deux tranches de substance médullaire dégénérées au-dessus et au-dessous de la section, le canal central entouré de ses cellules restées normales, même proliférantes, et ne pénétrant pas la couche de tissu conjonctif interposée aux deux tranches de moelle. L'activité des cellules du canal central serait plus marquée sur le bout proximal que sur le bout distal et pourrait même donner des formes cellulaires intermédiaires aux cellules épithéliales et aux cellules nerveuses, mais pas de cellules nerveuses proprement dites.

Chez le triton, en somme, néoformation indiscutable d'éléments médullaires dans la queue; néoformation incomplète après section de la moelle dorsale.

Pour un animal très voisin du triton, le *lacerta viridis*, la néoformation d'éléments nerveux dans la queue reproduite après section n'est déjà plus admise par tous. Regardée comme réelle par Calori (Sullo scheletro della lacerta viridis; *Mem. dell. Acad. delle Scienze dell Instituto di Bologna*, 1858, t. IX, p. 345), et Muller elle n'est pas acceptée par Guiliani, Magini, Sgobbo. Pour ceux-ci, il se forme seulement un canal épithélial; moins long et formé de cellules moins actives, ajoute Sgobbo, chez les lacerta à qui l'on a fait en outre une section de la moelle dorsale.

Sur les queues de têtard, la reproduction se limiterait également au canal épithélial, d'après Barfurth et Sgobbo.

Chez les animaux précédents, on a pu étudier la régénération de la moelle soit dans un organe capable après amputation de se reproduire à peu près intégralement, soit par section. Dès que l'on s'élève dans la série animale, la seconde méthode avec ses variantes (sections plus ou moins complètes, résections, écrasements médullaires) devient bien entendu seule applicable.

Sur la grenouille adulte Masius et Van Lair (Recherches expérimentales sur la régénération anatomique et fonctionnelle de la moelle épinière; *Mémoires de l'Académie royale de Belgique*, t. XXI, 1870 p. 315) auraient constaté entre les deux bouts de moelle « une substance gélatineuse, contenant des cellules en grande partie nerveuses et des fibres présentant la plus grande analogie avec les fibres de Remak. » Pour Sgobbo c'est tout au plus si chez cet animal les cellules du canal central restent vivantes au milieu des tranche dégénérées de moelle, mais en tout cas ces cellules ne présentent aucune trace de prolifération ou de karyokinèse.

Sur le pigeon, Brown-Séquard a, nous l'avons déjà dit, constaté, en même même temps que le retour de la sensibilité et des mouvements volontaires, la présence dans la cicatrice de cellules et de fibres nerveuses. Au contraire, Piccolo et Santi-Sirena, après des sections partielles (Sulla midollo spinale, *Giornale di Scienze naturali ed economische*, vol. XI, 1876, Palermo), Sgobbo, après des sections soit partielles (hémisection simple, double hémisection à différents niveaux), soit totales, n'ont trouvé absolument aucune néoformation d'éléments nerveux. Cellules et fibres dégénèrent jusqu'à une certaine distance de la section, tant au-dessus qu'au-dessous et les cellules épithéliales du canal central restent seules à peu près inaltérées.

Les expériences sur les chiens, et particulièrement sur les chiens nouveau-nés ont été très nombreuses. Certaines parurent donner un résultat positif, entre autres celles de Dentan (Recherches sur la régénération de la moelle épinière; *Thèse Berne*, 1875), et surtout celles d'Heichhorst et Naunyn, qui opérèrent 55 chiens

s'être en aucune façon préoccupé de rapprocher les tranches séparées par la section : entre elles s'interpose une couche conjonctive,

nouveau-nés dont la moelle fut examinée de deux jours à douze mois après l'opération. Eichhorst et Naunyn (Eichorst et Naunyn, Ueber die Regeneration und Veränderungen im Rückenmarke nach streckenweiser totalen Zerstörung desselben; *Archiv für experimentelle Pathologie und Pharmak.*, bd. II, 1874 p. 377. — Eichhorst, Regeneration und Degeneration des Rückenmarks; *Zeitschrift für klinische Medecin*, 1879, bd. I, s. 284) sont, du reste, loin d'être aussi affirmatifs que Dentan, et disent même : « Il semble que les fibres nerveuses constatées dans la cicatrice ne soient pas des fibres nerveuses médullaires, car elles ont les caractères des fibres nerveuses périphériques et il paraît plus logique de leur donner pour origine, au moins pour origine principale, les fibres des racines. » D'autres ont été plus réservés encore. Westphal, chez deux chiens, n'a vu, trois mois après la section médullaire, aucune trace d'éléments nerveux dans la cicatrice. — Schiefferdecker (Ueber Regeneration, Degeneration und Architectur des Rückenmarkes; *Virchow's Archiv*, bd. LXVII, 1876, s. 542) n'a constaté ni restauration fonctionnelle, ni régénération histologique. De même encore Recklinghausen et Sgobbo — Kerestzzeghy et Hanss (Ueber Degenerations und Regenerations Vorgänge am Rückenmarke des Hundes nach vollständiger Durchschneidung. *Ziegler's Beiträge zur Pathologischen Anatomie*, 1892, t. II, p. 33. 56), de 30 heures à 18 jours après la section médullaire, n'ont constaté de modifications actives ni dans les cellules nerveuses, ni dans les cellules du canal épendymaire. Ces modifications ne se rencontrent que dans les cellules de la névroglie ou des parois vasculaires. Il n'y a pas non plus prolifération des fibres nerveuses, mais toutefois, après avoir subi une altération très rapide, elles reviennent vers le neuvième jour, en grand nombre, à un état presque normal, sans du reste pousser de prolongements à travers la cicatrice. Celle-ci demeure purement conjonctive, à moins qu'elle n'ait englobé, lors du traumatisme, quelques cellules ou quelques fibres, qui d'ailleurs sont absolument dégénérées et impossibles à prendre pour des éléments jeunes. — Ces résultats sont à peu près identiques à ceux obtenus par Fürstner et Knoblauch (Ueber Faserschwund in der grauen Substanz und über Kerntheilungsvorgänge im Rückenmarke unter pathologische Verhältnissen; *Arch., f. Phys. und Nervenheilkunde*, bd. XXIII, Heft I, s. 132). Après dilacération de la moelle avec une aiguille rougie, ils n'ont, eux aussi, observé de kariokynèse que dans les cellules de revêtement du canal central, mais jamais de modification active des cellules nerveuses. — Friedman (Ueber progressive Veränderungen der Ganglienzellen bei Entzundungen nebst einem Anhange über activen Veränderungen der Axencylinder; *Archiv f. Psych.*, bd. XIX, s. 244, an. 1888) n'a également retrouvé, au cours des myélites traumatiques, aucune modification active dans les grosses cellules des cornes antérieures.

Trooth, dans ses recherches sur le singe et dans ses examens de moelles humaines, n'a jamais rien vu qu'on pût prendre pour un semblant de régénération des éléments nerveux. « Il est vrai, ajoute-t-il, que je n'ai jamais eu à ma disposition de moelles avec lésions datant de plus de sept mois, mais à cette époque, les fibres dégénérées sont complètement résorbées et à leur place, il n'y a plus qu'une cicatrice conjonctive. » — Nous avons pu examiner des moelles humaines de fractures plus anciennes, jusqu'à deux ans : nous n'avons jamais vu trace de modifications actives des cellules ou des fibres de chaque côté de la cicatrice. Une fois seulement, nous avons observé dans les tractus cicatriciels qui réunissaient les deux bouts d'une moelle complètement rompue par fracture dans un mal de Pott, trois mois après l'accident, des fibres médullaires absolument normales qu'on retrouvait également normales dans les zones de dégénération traumatique. Ces fibres avaient tous les carac-

dont l'épaisseur atteint et dépasse un centimètre, et qui est infranchissable aux éléments nerveux si bien qu'on ne peut juger par ces

tères des fibres médullaires adultes : leur présence au niveau d'un traumatisme si considérable est par elle-même curieuse et des plus rares, mais malheureusement rien ne prouve que ce ne soient pas des fibres élongées et non rompues par le traumatisme, c'est-à-dire des fibres persistantes et non pas des fibres régénérées.

On le voit, de toutes les études expérimentales et anatomo-pathologiques précédentes, un seul fait reste incontesté : la régénération, avec tous ses éléments, de la moelle de la queue du triton. En dehors de ce fait, rien n'est prouvé, mais les expérimentateurs les plus modernes semblent s'accorder pour dire, et avec d'autant plus de certitude qu'il s'agit d'un animal plus élevé dans la série, qu'en dehors du triton, les cellules épithéliales du canal central restent seules actives. Peut-être prolifèrent-elles chez le lacerta, le tétard ; chez la grenouille adulte, le pigeon, le chien, elles se conservent seulement, sans prolifération, dans les segments de moelle altérés par la myélite juxta-traumatique ; chez le singe et l'homme, elles ne s'y conservent même pas.

Les faits cliniques semblent, au premier abord, contredire ces conclusions. En effet, si les sections complètes de la moelle chez l'homme sont toujours irréparables et mortelles, il n'en est pas de même des sections partielles, même de l'hémisection de cet organe, par un instrument tranchant. Alors, presque toujours, le blessé survit et ne conserve de ses accidents médullaires que des traces : parésie de quelques muscles, tremblements d'un plus grand nombre, légers troubles de la sensibilité. De prime abord, ces faits sembleraient prouver que la continuité anatomique de la moelle se rétablit : mais, nous l'avons dit, aucune autopsie n'est venue démontrer cette régénération des éléments nerveux, et, d'autre part, des expériences et des faits prouvent que ce retour des fonctions peut se faire par un jeu de suppléances analogue à celui qu'on connait depuis une vingtaine d'années, pour le cerveau. Sgobbo a fait à des pigeons des hémisections et a vu, en quelques mois, disparaître la plupart des troubles fonctionnels consécutifs à l'opération ; or, l'examen histologique démontrait que la cicatrice réunissant les deux valves écartées de l'hémisection était uniquement cicatricielle. Chez l'homme, le retour des fonctions s'est montré dans des cas où certainement il n'a point eu pour cause une réparation anatomique : dans une observation de Cuvilliers, l'arme était restée dans la plaie médullaire, et cependant le blessé fut complètement guéri (voy. statistique IV n° 2).

Dans un fait d'Albanese tous les mouvements étaient revenus vers le quinzième jour, où mourut le malade, et où l'on constata une hémisection cervicale avec absence complète de cicatrisation.

Les documents histologiques sont donc absolument contraires à l'hypothèse de la régénération médullaire ; les faits cliniques ne sont nullement probants nous en dirons autant des expériences où l'on a simplement constaté sur les animaux, après section complète, dans le train postérieur paralysé, le retour de mouvements prétendus volontaires et qui ont pu fort bien n'être que des mouvements réflexes : Études de Masius et Van Lair (*loco citato*) chez la grenouille ; de Flourens (Expériences sur la réunion ou cicatrisation des plaies de la moelle épinière et des nerfs ; *Annales des sciences naturelles*, 1828, t. XIII, p. 113), chez le canard ; d'Ollivier (Traité des maladies de la moelle épinière, 3e édition, t. I, p. 249), chez le chat ; de Arnemann (in Lund, Coup d'œil sur les résultats physiologiques des vivisections faites dans les temps modernes, 4e article ; *Journal compl. du Dict. des sc. méd.*, t. XXV, p. 214, an. 1836), et de Dentan (*loco citato*) sur le chien.

Il n'en reste pas moins quelques constatations anatomiques probantes (Masius

faits de ce qui se passerait avec un accollement chirurgical aussi parfait que possible et fait de suite après la section.

et Van Lair, Brown-Séquard). Les mettant même de côté, pour tout concéder aux auteurs qui en nient la valeur, nous n'en croyons pas moins que les études histologiques jusqu'ici faites, les faits probants de suppléance fonctionnelle, les confusions qu'on a pu faire entre les mouvements réflexes et les mouvements volontaires ne prouvent absolument pas que la régénération des éléments nerveux soit impossible.

En effet, dans toutes les expériences faites, la moelle a été placée dans des conditions où un tissu quelconque, même beaucoup moins spécialisé, ne se réparerait point par une cicatrice fonctionnelle : nous ne parlons même pas des faits où l'on a pratiqué la ligature de la moelle ou la résection d'un tronçon plus ou moins étendu, et où l'on ne pouvait vraiment pas supposer que les deux bouts se rapprocheraient, mais des sections proprement dites. — Dans les sections portant en masse sur la dure-mère, les méninges et la moelle, dure-mère et méninges se recroquevillent et viennent former entre les deux bouts médullaires qui se sont écartés l'un de l'autre, un tampon de tissu fibreux qui les sépare et qui joue, vis-à-vis des éléments nerveux, le rôle d'obstacle infranchissable. Une intéressante pièce de Sgobbo en est la preuve, pour ainsi dire mathématique. Sur un triton à qui il avait fait, 70 jours avant de le sacrifier, la section de la moelle dorsale, il trouva les deux bouts de cette moelle séparés par une couche conjonctive formée des méninges et de tissu cicatriciel. Au niveau du bout postérieur, le canal central, entouré d'éléments épithéliaux en voie de transformation nerveuse venait se terminer en cul-de-sac contre la cicatrice; au niveau du bout antérieur, le tissu conjonctif avait formé une barrière moins solide qu'à l'ordinaire, et une traînée de cellules épithéliales en prolifération s'enfonçait dans un espace laissé libre, allant à la recherche du bout médullaire inférieur. On peut donc supposer qu'ici, le tampon formé par les méninges recroquevillées et le tissu cicatriciel était le seul obstacle à la réparation anatomique. — Dans les sections intradurales complètes, les deux tranches médullaires sont encore séparées l'une de l'autre par un intervalle notable qui se remplira de tissu conjonctif. — Dans les sections incomplètes elles-mêmes, les deux valves s'écartent de 2 ou 3 millimètres et la barrière cicatricielle sera encore grandement suffisante pour empêcher toute réunion.

Il faudrait donc faire des expériences tout à fait différentes en attachant une importance capitale à l'accollement, aussi parfait et rapide que possible, des tranches ou des valves médullaires. Obtiendrait-on dans ces conditions absolument nouvelles, soit une véritable réunion par première intention, tissu à tissu, soit une conservation et une prolifération suffisante des éléments nerveux pour que la cicatrice réduite au minimum possible d'épaisseur et de résistance, permette, au moins en partie, le fonctionnement médullaire? La première hypothèse est peu vraisemblable, car elle paraît contraire à ce qu'on sait pour les autres tissus bien différenciés; la seconde ne doit être nullement rejetée en se basant sur les expériences anciennes. On ne saurait en effet comparer des éléments séparés de leur centre trophique, mal nourris, serrés de toutes parts par du tissu cicatriciel, à d'autres éléments de même nature, replacés presque complètement dans leurs conditions physiologiques.

Nous avons déjà, depuis plusieurs années, entrepris des expériences basées sur cette condition nouvelle : accollement, aussi parfait que possible, et aussitôt que possible après leur séparation, des surfaces médullaires. Ces expériences ne sont pas encore assez parfaites pour que nous puissions en rendre compte dans ce premier volume, mais nous tenions à indiquer la voie dan laquelle nous nous étions engagés.

Donc, pour la moelle, des recherches physiologiques faites dans ce sens absolument nouveau sont nécessaires; nous les avons entre-

II. *La moelle est un des organes nerveux du canal rachidien, mais ce n'est pas le seul, et l'on a encore à compter, dans l'évolution d'un traumatisme rachidien, avec les ganglions et les racines*, les uns et les autres demeurant seuls, dans les régions lombaire et sacrée du canal, pour constituer la queue de cheval.

Il est bien difficile d'étudier expérimentalement la régénération des ganglions intra-vertébraux. Les anciennes recherches de Dupuys et Dupuytren, (*Bull. de l'Académie de médecine de Paris*, 1843-44, p. 355), — de Valentin (De Functionibus nervorum cerebralium, 1839), — de Schrader (Experimenta circa regenerationem in gangliis nervis, vulneribus illatis, in animalibus instituta; Comm. præmio ornata. Gœttingen, 1850), — de Valter (De regeneratione gangliorum. Bonnæ, 1853), faites du reste sur les ganglions cervicaux du sympathique, ont donné des résultats variables, et sont trop anciennes pour avoir une valeur histologique. Dans les expériences faites sur la queue de cheval, que nous rapporterons tout à l'heure, nous n'avons point, au niveau des ganglions sectionnés, retrouvé de trace de modifications autres que dégénératives du côté des cellules nerveuses ganglionnaires.

Les racines sont dans de tout autres conditions; ce sont, en somme, de vrais nerfs et l'on ne voit point pourquoi, lorsqu'elles sont simplement écrasées ou sectionnées avec rapprochement des extrémités, les cylindraxes, comme pour les nerfs périphériques ne bourgeonneraient pas et ne rétabliraient pas la conductibilité du nerf. Eichhorst et Naunyn (*loco citato*) supposaient déjà que les fibres nerveuses qu'ils avaient retrouvées sur une cicatrice médullaire chez un chien nouveau-né, et qui avaient le caractère des fibres périphériques, pouvaient fort bien venir non pas de la moelle, mais des racines, d'autant plus que, dans un cas, elles furent trouvées en rapport avec un ganglion. — Kahler (Ueber die Unhalbarkeit gewisser Rückenmarkserkrankungen; *Prager med. Wochenschrift*, 1884, p. 301) a constaté la régénération partielle des racines postérieures sectionnées dans leur portion extra-médullaire. Nous avons fait sur des chiens nouveau-nés trois sections, puis sutures des racines. Dans un cas : trois racines postérieures dorsales, suturées dès après leur section, étaient réunies trois mois après; dans les deux autres cas, sections et sutures immédiates avaient porté sur quelques-uns des nerfs de la queue de cheval, et les animaux furent sacrifiés, l'un quatre mois, l'autre six mois après l'opération. Les caractères histologiques de ces racines suturées étaient absolument les mêmes que ceux de nerfs périphériques suturés à la même époque chez les mêmes animaux et la régénération anatomique aussi bien que fonctionnelle était tout à fait complète.

Rappelons, à propos de ces faits, que, chez l'homme, la réparation fonctionnelle des nerfs de la queue de cheval à la suite d'écrasement ou même de section est très fréquente, et que M. Tuffier a dans un cas (obs. XIX) suturé les racines postérieures des abdomino-génitales et obtenu le retour presque immédiat de la sensibilité dans la zone correspondante. Ce dernier fait n'est du reste pas probant au point de vue anatomique pur. En effet, dans un cas de résection de racines postérieures pour névralgie sciatique, Bennett (*loco citato*) a vu le retour presque complet et presque immédiat de la sensibilité; or à l'autopsie, faite quelques jours après, les extrémités des racines ne s'étaient pas réunies. Il se passe donc là quelque chose de tout à fait analogue à ce qu'on a constaté bien des fois après section et suture des nerfs périphériques.

De cette étude sur la régénération des organes nerveux intra-rachidiens, nous pouvons conclure :

1° Les nerfs intra-rachidiens (racines et nerfs de la queue de cheval) se com-

prises, mais leurs résultats sont encore trop incertains pour que nous les publiions dès maintenant : le chirurgien n'en doit pas moins, bien évidemment, se conduire comme s'ils devaient être affirmatifs.

Quant aux racines et aux nerfs de la queue de cheval, on devra, lorsqu'ils auront été sectionnés, les suturer comme la moelle, en ayant, cette fois la presque certitude d'obtenir une régénération anatomique. Nous l'avons en effet constamment obtenue chez les chiens nouveau-nés où elle affecte les mêmes caractères et se fait dans les mêmes conditions que pour les nerfs périphériques.

portent au point de vue de leur régénération comme les nerfs périphériques;

2° Dans les conditions expérimentales jusqu'ici employées, les ganglions et la moelle n'ont présenté aucune trace de modifications actives du côté de leurs éléments nerveux, et la réunion fonctionnelle ne s'est point faite. De nouvelles expériences sont nécessaires pour constater si, après accollement attentif des surfaces de section fraîche, on observerait l'une et l'autre.

Nous donnerons dans un des volumes suivants, le résultat de nos expériences, entreprises dans ce sens, et encore incomplètes.

STATISTIQUE IV. — **Interventions pour plaie du rachis ou de la moelle par instrument piquant ou tranchant.**

NUMÉROS	INDICATION BIBLIOGRAPHIQUE	AGE ET SEXE	SYMPTÔMES PRÉ-OPÉRATOIRES	OPÉRATION ET SES RÉSULTATS	NATURE ET SIÈGE DE LA LÉSION
1	1591. Fabrice de Hilden. *Observationum et curationum chirurgicarum Centuriæ, Basileæ, MDCVI*, p. 177 : *Centuria I*, obs. DXII : *Cultri oblongi dimidium lumbis infixum, biennio post extractum est, relicta que inde fistula, sanata. Cum figura cultri.*	Jeune homme.	Fistule étroite, profonde, et constamment douloureuse siégeant à droite de la 4e vertèbre lombaire : Elle était consécutive à un coup de couteau reçu deux ans avant dans une bagarre, et n'avait pu être guérie par aucun moyen. Du reste, presque jamais de fièvre, et jamais de symptômes médullaires.	Dilatation de la fistule par de l'éponge préparée et des racines de gentiane, et découverte d'une partie d'arme dont la pointe était fixée entre les 3e et 4e lombaires, et le reste entouré de callosités. Fracture de ces callosités; extraction de la lame. Lavage de la plaie au précipité et à l'onguent des apôtres. Guérison rapide.	Lame de couteau fixée entre les 3e et 4e arcs lombaires, sans lésions médullaires.
2	1743. Cuvilliers *in* Ferrein. Douzième vertèbre du dos d'un homme traversée par le bout d'une lame d'épée qui s'y cassa. *Histoire de l'Académie des Sciences*, 1743, p. 90.	Soldat.	Blessure par coup d'épée à la partie inférieure du dos. Pour rejoindre son régiment, le soldat, la plaie guérie, fit 80 lieues, ne marchant que difficilement à cause des douleurs violentes qu'il ressentait dans la partie où il avait reçu le coup. Scorbut guéri en un mois. Il ne put alors se tenir debout, s'asseoir ou se plier sans ressentir un déchirement à l'endroit de la blessure. On y découvrit une fluctuation assez profonde.	Ouverture de la poche d'où sortit un verre de liqueur séreuse rousse. L'index et le pouce, introduits dans la plaie purent tirer un bout d'épée, long de deux pouces, qui y était resté. Le malade fut saisi de mouvements convulsifs très violents et se vida beaucoup par toutes les voies. Douze heures après il tomba dans un état léthargique, et mourut la 6e heure, malgré les saignées.	L'épée avait percé la partie postérieure de la 12e vertèbre du dos, entre l'apophyse épineuse et les apophyses obliques du côté gauche. Le tronçon qui était resté dans la plaie faite à la vertèbre, traversait le corps de la moelle de l'épine et allait même se loger au delà du côté droit de la 11e et 12e vertèbre du dos. Les bords osseux de la plaie ont poussé et végété autour du tronçon pendant le temps qui s'était écoulé depuis la blessure jusqu'à la mort.

3	1880. Viry. Blessure de la moelle cervicale par une épingle à cheveux. *Journal de médecine et de chirurgie pratiques*. Paris, 1882, p. 410-414.	F. 16 ans.	Le 10 oct. 80 s'enfonce dans le côté droit de la nuque une épingle à cheveux longue de 0,10 et dont les deux pointes ont pénétré. Elle s'affaisse immédiatement en perdant connaissance.	Extraction immédiate de l'épingle. La perte de connaissance cesse au bout de quelques secondes, on constate alors que les membres gauches sont très affaiblis; mais le mouvement y revient en quelques heures. Sensibilité au toucher et à la température notablement diminuée à gauche, surtout à la jambe. Vomissements. Le 30 oct. la sensibilité à la température était encore très émoussée au pied gauche. En avril 81, la guérison parfaite persistait.	Piqûre de la moelle (?)
4	1885. Kirmisson. Plaie de la région dorsale de la moelle par instrument tranchant. Extraction d'un fragment de lame de couteau de 6 cent. de longueur profondément enfoncé entre la 7e et la 8e dorsale. Guérison, *Soc. chirurgie de Paris*, 9 déc. 1885. *Bulletins et mémoires*, XI, p. 859.	H. 29 ans.	Plaie par coup de couteau à la partie latérale droite de la colonne vertébrale, au niveau de l'articulation de la 7e et de la 8e vertèbre dorsale. Paraplégie complète. A droite, toutes les sensibilités sont abolies, à gauche la thermesthésie est seule altérée. Large zone d'hyperesthésie s'étendant depuis 3 cent. au-dessus de la crête iliaque jusqu'aux épaules. Réflexes rotuliens abolis. Anesthésie complète urétrovésicale et rétention d'urine.	24 heures après, débridement de la plaie. On sent avec le doigt la surface de section de la lame brisée. Il est impossible de la saisir avec un davier; nouvelle incision suivant la ligne des apophyses et résection des 7e et 8e; le davier, après plusieurs efforts, peut enfin retirer la lame. Pas d'hémorragie. C'est la partie dorsale de l'instrument qui était dirigée vers la ligne médiane. Le lendemain, épanchement dans les deux genoux et plaques érythémateuses. Le surlendemain, les anesthésies remontent à droite jusqu'à l'ombilic. Le 11e jour, retour de la miction volontaire; le 13e, retour à droite des sensibilités au contact et à la douleur. Le 16e, du même côté, retour du sens musculaire. Le 17e, contractions du couturier gauche, la sensibilité au contact et à la douleur est revenue dans les deux membres. Le 22e, les fléchisseurs et extenseurs du pied gauche se contractent. Le 27e, le malade peut soulever la jambe gauche du lit; le 28e, mouvements volontaires du triceps et du couturier à gauche. Le 75e jour, sensibilité	Refoulement de la moelle au niveau de la 7e dorsale, par le dos d'un couteau ayant traversé la partie droite du canal et qui, la pointe fixée dans le corps vertébral, s'était rompu.

STATISTIQUE IV. — **Interventions pour plaie du rachis ou de la moelle par instrument piquant ou tranchant.**

NUMÉROS	INDICATION BIBLIOGRAPHIQUE	AGE ET SEXE	SYMPTÔMES PRÉ-OPÉRATOIRES	OPÉRATION ET SES RÉSULTATS	NATURE ET SIÈGE DE LA LÉSION
1	1591. Fabrice de Hilden. *Observationum et curationum chirurgicarum Centuriæ, Basileæ, MDCVI*, p. 177 : *Centuria I*, obs. DXII : *Cultri oblongi dimidium lumbis infixum, biennio post extractum est, relicta que inde fistula, sanata. Cum figura cultri.*	Jeune homme.	Fistule étroite, profonde, et constamment douloureuse siégeant à droite de la 4e vertèbre lombaire : Elle était consécutive à un coup de couteau reçu deux ans avant dans une bagarre, et n'avait pu être guérie par aucun moyen. Du reste, presque jamais de fièvre, et jamais de symptômes médullaires.	Dilatation de la fistule par de l'éponge préparée et des racines de gentiane, et découverte d'une partie d'arme dont la pointe était fixée entre les 3e et 4e lombaires, et le reste entouré de callosités. Fracture de ces callosités ; extraction de la lame. Lavage de la plaie au précipité et à l'onguent des apôtres. Guérison rapide.	Lame de couteau fixée entre les 3e et 4e arcs lombaires, sans lésions médullaires.
2	1743. Cuvilliers *in* Ferrein. Douzième vertèbre du dos d'un homme traversée par le bout d'une lame d'épée qui s'y cassa. *Histoire de l'Académie des Sciences*, 1743, p. 90.	Soldat.	Blessure par coup d'épée à la partie inférieure du dos. Pour rejoindre son régiment, le soldat, la plaie guérie, fit 80 lieues, ne marchant que difficilement à cause des douleurs violentes qu'il ressentait dans la partie où il avait reçu le coup. Scorbut guéri en un mois. Il ne put alors se tenir debout, s'asseoir ou se plier sans ressentir un déchirement à l'endroit de la blessure. On y découvrit une fluctuation assez profonde.	Ouverture de la poche d'où sortit un verre de liqueur séreuse rousse. L'index et le pouce, introduits dans la plaie purent tirer un bout d'épée, long de deux pouces, qui y était resté. Le malade fut saisi de mouvements convulsifs très violents et se vida beaucoup par toutes les voies. Douze heures après il tomba dans un état léthargique, et mourut la 6e heure, malgré les saignées.	L'épée avait percé la partie postérieure de la 12e vertèbre du dos, entre l'apophyse épineuse et les apophyses obliques du côté gauche. Le tronçon qui était resté dans la plaie faite à la vertèbre, traversait le corps de la moelle de l'épine et allait même se loger au delà du côté droit de la 11e et 12e vertèbre du dos. Les bords osseux de la plaie ont poussé et végété autour du tronçon pendant le temps qui s'était écoulé depuis la blessure jusqu'à la mort.

3	1880. Viry. Blessure de la moelle cervicale par une épingle à cheveux. *Journal de médecine et de chirurgie pratiques*. Paris, 1882, p. 410-414.	F. 16 ans.	Le 10 oct. 80 s'enfonce dans le côté droit de la nuque une épingle à cheveux longue de 0,10 et dont les deux pointes ont pénétré. Elle s'affaisse immédiatement en perdant connaissance.	Extraction immédiate de l'épingle. La perte de connaissance cesse au bout de quelques secondes, on constate alors que les membres gauches sont très affaiblis; mais le mouvement y revient en quelques heures. Sensibilité au toucher et à la température notablement diminuée à gauche, surtout à la jambe. Vomissements. Le 30 oct. la sensibilité à la température était encore très émoussée au pied gauche. En avril 81, la guérison parfaite persistait.	Piqûre de la moelle (?)
4	1885. Kirmisson. Plaie de la région dorsale de la moelle par instrument tranchant. Extraction d'un fragment de lame de couteau de 6 cent. de longueur profondément enfoncé entre la 7e et la 8e dorsale. Guérison, *Soc. chirurgie de Paris*, 9 déc. 1885. *Bulletins et mémoires*, XI, p. 859.	H. 29 ans.	Plaie par coup de couteau à la partie latérale droite de la colonne vertébrale, au niveau de l'articulation de la 7e et de la 8e vertèbre dorsale. Paraplégie complète. A droite, toutes les sensibilités sont abolies, à gauche la thermesthésie est seule altérée. Large zone d'hyperesthésie s'étendant depuis 3 cent. au-dessus de la crête iliaque jusqu'aux épaules. Réflexes rotuliens abolis. Anesthésie complète urétrovésicale et rétention d'urine.	24 heures après, débridement de la plaie. On sent avec le doigt la surface de section de la lame brisée. Il est impossible de la saisir avec un davier; nouvelle incision suivant la ligne des apophyses et résection des 7e et 8e; le davier, après plusieurs efforts, peut enfin retirer la lame. Pas d'hémorragie. C'est la partie dorsale de l'instrument qui était dirigée vers la ligne médiane. Le lendemain, épanchement dans les deux genoux et plaques érythémateuses. Le surlendemain, les anesthésies remontent à droite jusqu'à l'ombilic. Le 11e jour, retour de la miction volontaire ; le 13e, retour à droite des sensibilités au contact et à la douleur. Le 16e, du même côté, retour du sens musculaire. Le 17e, contractions du couturier gauche, la sensibilité au contact et à la douleur est revenue dans les deux membres. Le 22e, les fléchisseurs et extenseurs du pied gauche se contractent. Le 27e, le malade peut soulever la jambe gauche du lit; le 28e, mouvements volontaires du triceps et du couturier à gauche. Le 75e jour, sensibilité	Refoulement de la moelle au niveau de la 7e dorsale, par le dos d'un couteau ayant traversé la partie droite du canal et qui, la pointe fixée dans le corps vertébral, s'était rompu.

NUMÉROS	INDICATION BIBLIOGRAPHIQUE	AGE ET SEXE	SYMPTÔMES PRÉ-OPÉRATOIRES	OPÉRATION ET SES RÉSULTATS	NATURE ET SIÈGE DE LA LÉSION
	Id.			partout normale sauf à la partie supéro-interne de la cuisse droite ; le réflexe rotulien a reparu, le réflexe plantaire est exagéré à droite, les troubles trophiques ont presque disparu. La jambe droite se fléchit involontairement lorsque le malade veut la soulever du lit. Le 3e mois, cette contracture diminua, et le 5, le malade put marcher seul avec des béquilles. 11 mois après l'opération il persistait encore dans la jambe droite de la faiblesse et des tremblements fibrillaires. Réflexes rotuliens un peu exagérés. Sensibilité toujours très atténuée à la partie supéro-interne de la cuisse droite.	
5	1888. Schœnborn *in* Paillard. *Ueber Trepanation der Wirbelsäule. Inaug Dissert. zu Wurzburg*, 1890, obs. II, p. 80.	H. 22 ans.	Plaie du dos par soc de charrue; paraplégie complète, rétention d'urine et des fèces. Pansement. Arrivée à l'hôpital seulement 4 jours après. Paralysie sensitivo-motrice remontant jusqu'à l'ombilic. Au niveau des 6e et 7e apophyses épineuses, plaie profonde, au fond de laquelle on sent un fragment osseux.	Incision cervicale. Ablation d'esquilles appartenant à la 6e apophyse épineuse, et au 7e arc, puis ablation des 6e et 7e arcs, méninges congestionnées, pas de pus. Pansement antisepique. Cathétérisme. Le 5e jour, défécation spontanée, mais involontaire, fourmillements dans les jambes. Polyurie réflexe. Priapisme. Le 7e jour, cystite. Le 10e jour, début de décubitus sacré. Le 12e jour, douleurs dans le dos. Le 14e, frisson pendant la nuit, qui se répètent les jours suivants. Cathétérisme. Le 18e, délire. Pyélo-néphrite. Symptômes de péritonite. Le 19e, mort à 5 heures du matin.	Cystite. Perforation vésicale, péritonite. Pyélo-néphrite. Légère inflammation des méninges au niveau de la plaie, sans pus. Moelle normale.

II

TUBERCULOSE VERTÉBRALE

La chirurgie rachidienne de la tuberculose vertébrale peut être dirigée contre les lésions osseuses seules, ou de plus, contre les accidents médullaires. Sur la première série de faits depuis notre mémoire des Archives générale de médecine, nos idées se sont peu modifiées; rappelant d'un mot les observations déjà étudiées, nous en rapporterons de nouvelles, ainsi que les procédés opératoires proposés pour étendre aux corps vertébraux des régions cervicale et dorsale, l'action du chirurgien.

Quant au traitement des accidents médullaires du mal de Pott, nous devrons en refaire totalement l'étude, des faits nombreux et longtemps suivis dus à nos maîtres ayant rendu douteuses puis sûrement fausses nos conclusions trop optimistes.

Ajoutons, avant d'aller plus loin, la considérable différence de gravité qui sépare les tuberculoses vertébrales de l'enfant et celles de l'adulte : les premières guérissent souvent par une intervention incomplète, alors que les secondes résistent parfois à l'opération la plus patiente. Donc, en général, dans les unes, moins de hâte et de hardiesse seront nécessaires, et le pronostic opératoire sera souvent meilleur.

A. — TRAITEMENT RACHIDIEN DES LÉSIONS OSSEUSES

I. Tuberculose vertébrale postérieure.

Dès 1834, Heine réséquait à l'ostéotome une apophyse épineuse cariée; en 1878, M. le professeur Lannelongue extrayait un séquestre dépendant de celle de la deuxième dorsale. En 1880, Bœckel, chez

une fillette de neuf ans porteur d'un gros abcès froid au niveau de la deuxième lombaire, extirpait la poche et enlevait une apophyse épineuse. En 1883, M. Polaillon, chez un malade de trente-huit ans, présentant une fistule dans la région dorso-lombaire, par où le stylet arrivait sur les épines dénudées deuxième dorsale et première lombaire, fit au thermo-cautère une longue incision et réséqua les parties osseuses malades; dans un autre cas, il enleva les apophyses épineuses des troisième et quatrième dorsales. En 1882, Reclus, sur un garçon de quatorze ans, dans un abcès froid ouvert, extirpa les apophyses épineuses dénudées des onzième et douzième dorsales. M. Ollier, plusieurs fois, « a excisé des apophyses épineuses de la région lombaire devenues tuberculeuses ».

En somme, qu'il s'agisse d'énucléation de séquestre ou de section des épines à la base, au delà des parties malades, interventions petites, certainement bien plus souvent pratiquées qu'on ne pourrait le juger d'après le nombre des faits publiés, favorables lorsqu'elles sont complètes, ce qui est ordinairement possible.

Parfois on a dû poursuivre les fongosités jusque sur la face postérieure des lames. M. Auffret dans un abcès froid de la nuque enleva l'apophyse épineuse et rugina les lames de la septième cervicale : le résultat fut très satisfaisant. De même il fut radical et rapide chez un malade à qui M. Ch. Nélaton gratta le cinquième arc cervical dénudé dans une poche fongueuse.

L'intervention est bien plus difficilement complète, et dès lors le bénéfice moins constant et moins durable, lorsqu'une ou plusieurs lames, souvent avec tout ou partie des apophyses articulaires, étant cariées, les fongosités s'étalent à la face postérieure de la dure-mère, fusent en haut et en bas sous les arcs sains, s'enfoncent en avant sur les côtes du rachis. Chez un malade de Demons la résection des lames de deux vertèbres lombaires n'amena pas la guérison définitive. Dans un fait inédit, à nous communiqué par notre excellent collègue Bracquehaye, interne du professeur Le Fort, la récidive locale suivit également de près les opérations. Toutefois, dans deux autres cas, à nous donnés l'un par M. Clado l'autre par M. Reynier, l'amélioration a été réelle et même suffisamment suivie dans le premier des deux pour qu'on puisse parler de guérison.

Observation XX (due à notre collègue Bracquehaye). — *Résection de l'apophyse et des lames de la 1re lombaire, carie, persistance d'un trajet fistuleux.* — T. J..., trente-sept ans. Père et mère morts de vieillesse, l'un à soixante-dix-huit ans, l'autre à quatre-vingt-dix. Un frère mort à

quarante-sept ans d'hémorragie cérébrale, sœur morte de maladie aiguë.

Santé toujours bonne jusqu'en 1870. Depuis cette époque, il a toujours toussé et beaucoup maigri, il n'a cependant jamais eu d'hémoptysie.

En 1885, fièvre typhoïde qui l'a laissé presque complètement sourd.

En juillet 1891, il remarqua une grosseur dans la région dorsale.

Il entre à la Pitié le 9 août, on constate alors dans la région dorso-lombaire deux poches communiquant. Le malade est manifestement tuberculeux.

Le 15 août. Large incision de l'abcès froid, grattage, lavage de la poche à l'eau phéniquée forte.

On ne sent pas de point osseux dénudé.

L'incision a été faite à gauche de la ligne médiane et longitudinale.

La plaie se referma, mais il se reforma une poche fluctuante dans la même région.

Le 25 octobre. Dissection de la poche qui s'énuclée assez facilement, sauf dans sa partie profonde où elle adhère; on voit alors que ce point correspond à un trajet fistuleux qui mène sur l'apophyse épineuse et les lames de la première lombaire. Résection de l'os malade. Le canal médullaire contient des bourgeons fongueux qui sont grattés à la curette. Badigeonnage au chlorure de zinc. Sutures. Pansement sec. Réunion par première intention en treize jours, un léger trajet peu profond persistant à la partie inférieure de la plaie.

Le malade sort, puis revient dans le service pour un nouvel abcès froid dans la même région.

En janvier, il remarque qu'il a des fourmillements et de la faiblesse dans les jambes.

Actuellement, fin février 1892, l'abcès froid s'est ouvert spontanément. Trajets fistuleux, au niveau des anciennes incisions conduisant sur des portions osseuses dénudées. Depuis l'ouverture de l'abcès, la faiblesse et les fourmillements dans les jambes ont disparu.

Observation XXI (due à M. Clado). — *Résection de l'apophyse épineuse et de l'arc de la 3e cervicale carié, guérison complète, longtemps suivie.* — Femme d'environ cinquante-cinq ans, maigre et presque cachectique. Tuméfaction à la hauteur de la 3e vertèbre cervicale, de forme ovale, de la grandeur de la paume de la main, molle, pâteuse et fluctuante à la fois. Douleurs à la pression bien localisées en un point qui correspond au milieu de la collection. Incision en ⊥. J'arrive sur une apophyse épineuse et sur un arc que je réséque. On voyait et on sentait la dure-mère au fond de la plaie. La résection a été faite à la pince-gouge. Les parois de la poche tuberculeuse furent alors réséquées, cautérisées au chlorure de zinc et iodoformées. Drain et pansement après suture partielle. La guérison fut complète; plusieurs mois encore après qu'elle parut définitive la malade resta à l'hôpital et ne présentait lors de son départ aucun signe de récidive.

Observation XXII (due à M. Reynier, chirurgien des hôpitaux). —

Résection de la 9e lame dorsale cariée, guérison. — En 1882, M. Reynier eut à soigner, à l'hôpital Necker, une femme d'une trentaine d'années qui présentait au niveau de la 8e ou 9e apophyse épineuse dorsale, et un peu à droite de la ligne médiane, un trajet fistuleux conduisant sur une lame vertébrale cariée. Incision longitudinale. Résection de cette lame, d'une partie de la lame située au-dessus et également atteinte, ainsi que de fongosités sous-jacentes; drainage à la gaze iodoformée.

La malade fut suivie peu de temps, à cause d'un changement de service, mais il est probable, étant donné l'état local lors du dernier pansement, qu'elle a fermé sa plaie assez rapidement.

Parfois, on peut même dire souvent, dans les cas de ce genre, les corps vertébraux eux-mêmes sont malades. Il en était certainement ainsi dans le cas à nous raconté par Dumoulin, où, chez une jeune femme de dix-neuf ans, l'ablation de séquestres dépendant des arcs douzième dorsal et premier lombaire fut suivie, à bref délai, de coudure brusque du rachis et de paraplégie complète.

Observation XXIII (due à M. Dumoulin). — *Ablation de séquestres dépendant des arcs 12e dorsale et 1re lombaire. Paraplégie.* — R... Jeanne, dix-neuf ans. En 1883, douleurs vagues dans le dos. Quinze jours après leur début, un abcès froid se forme au niveau des 12e dorsale et 1re lombaire; est ouvert, six mois plus tard, et reste fistuleux. En 1884, deuxième abcès, évoluant de même, siégeant au niveau des 7e et 8e dorsales; il reste également fistuleux; la même année gibbosité dorsale.

En 1884, grattage des fistules et ablation de séquestres dépendant des arcs 12e dorsal et 1re lombaire. Paraplégie complète avec anesthésie.

En 1886, la malade rend par la bouche un petit séquestre, puis au bout de quelques mois un second, et meurt à la fin de janvier 1887.

Tuberculose des corps vertébraux de la région lombaire et de la plus grande partie de ceux de la région dorsale. La face postérieure du poumon droit adhère à la colonne vertébrale en un point, et dans la caverne vient s'ouvrir la bronche droite.

Exceptionnellement, plus rarement encore que les lames ou les apophyses articulaires, les apophyses transverses peuvent être seules atteintes par la tuberculose : à l'autopsie d'un enfant de sept ans nous avons trouvé, à la face antérieure de la troisième transverse lombaire droite, un foyer bien restreint, gros comme un noyau de cerise, point de départ d'un tout petit abcès psoïque méconnu pendant la vie. M. Ollier a plusieurs fois enlevé des apophyses transverses lombaires nécrosées : toutes interventions faites pour lésions limitées. Mais, le plus souvent, comme celle des

lames et des apophyses articulaires, la tuberculose de l'apophyse transverse gagne le corps vertébral et l'on n'a plus affaire à de la tuberculose vertébrale postérieure, mais à de la tuberculose antérieure. Il en était bien évidemment ainsi, dans le cas suivant, où l'intervention ne fut suivie d'aucune amélioration :

Observation XXIV (due à M. Zavaleta). — *Tuberculose de l'apophyse transverse 5e lombaire. Résection de cette apophyse. Amélioration nulle, mort.* — N..., Argentin, vingt-quatre ans, télégraphiste, présente des lésions tuberculeuses pulmonaires au second degré. La lésion vertébrale date de deux ans, époque où il souffrit de douleurs, spontanées et à la pression, dans la région lombo-dorsale, avec de rares intermittences. Entérite chronique. A l'examen on constate un trajet fistuleux lombaire, datant de un an, et donnant une grande quantité de pus fétide. Pas de signes de compression médullaire. Nonobstant le très mauvais état général, je me décide à intervenir, la suppuration pouvant être pour beaucoup dans l'état du patient. La fistule est débridée, l'apophyse transverse de la 5e lombaire et la partie postérieure de la crête iliaque, mises à nu, curetées, et la plaie drainée. Le résultat fut nul, de nouveaux trajets s'ouvrirent et la mort survint seize jours après l'intervention.

II. Tuberculose vertébrale antérieure.

Le traitement direct de la tuberculose vertébrale antérieure paraît, au premier abord, beaucoup moins simple que celui de la tuberculose des arcs ou des apophyses transverses.

1° Région lombaire. — Cependant à la région lombaire sauf dans les cas où la gibbosité réduit considérablement l'intervalle costo-iliaque, il est par la technique de Trêves, relativement facile. Nous avons eu l'occasion de pratiquer, temps par temps, cette technique chez un jeune garçon présentant une contracture intense de la masse sacro-lombaire, avec sensibilité très vive à la pression des trois dernières apophyses transverses gauches de la région et sciatique gauche limitée en bas au sciatique poplité externe. Nous avons trouvé seulement une nappe de fongosités peu épaisses, non suppurées, étalée sur la face latérale gauche des quatrième et cinquième corps lombaires et plongeant dans les quatrième et cinquième trous intervertébraux. C'est par ces trous que passe une partie des racines du sciatique destinées au sciatique poplité externe : aussi, le curetage soigneux des fongosités détermina-t-il la disparition rapide complète des névralgies et de contracture sacro-lombaire.

Observation XXV (personnelle). — *Tuberculose limitée et superficie e des corps vertébraux lombaires, avec compression des racines du sciatique gauche. Opération de Trèves, guérison.* — L..., garçon de neuf ans, entre dans le service de M. de Saint-Germain pour une sciatique gauche sans points douloureux à la pression, avec crises de douleurs en éclair sur le trajet du nerf, se limitant en bas à la zone du sciatique poplité externe. Il a de plus une contracture intense des muscles de la masse sacro-lombaire (d'où lordose considérable), avec sensibilité très vive à la pression des trois dernières apophyses transverses gauches de la région. Le palper des corps vertébraux, appréciables à travers les parois abdominales flasques et amaigries, est également très pénible au malade. Tuberculose au début des sommets.

Le diagnostic le plus probable me paraît être : Tuberculose des corps vertébraux lombaires, s'étendant à gauche de façon à comprimer, au niveau des trous de conjugaison, les origines du sciatique. L'absence complète de tout symptôme médullaire était en faveur d'une non prolongation des fongosités dans le canal rachidien. La limitation des accidents douloureux à la zone du sciatique poplité externe faisait supposer une compression limitée aux racines correspondantes du sciatique (4e et 5e lombaires, 1re et 2e sacrées d'après Féré, *Anat., système nerveux*, p. 401).

Enfin l'examen attentif de la région excluait la possibilité d'un abcès froid volumineux.

Le 15 janvier 1891, un billot ayant été placé sous le flanc droit du sujet couché latéralement, une incision de 10 centimètres fut faite un peu en dedans du bord externe de la masse sacro-lombaire gauche, la partie externe de son aponévrose superficielle réclinée en dehors, et la masse musculaire attirée en dedans par un écarteur. L'aponévrose profonde ainsi que les fibres du carré furent sectionnées au sommet des 3e, 4e, 5e apophyses transverses. En rasant la face antérieure de ces apophyses d'abord, des corps vertébraux ensuite, le psoas fut décollé à la sonde cannelée, de haut en bas, de manière à ne pas blesser les racines lombaires à nu dans la plaie. Les 4e et 5e trous de conjugaison étaient bourrés de fongosités que je pus enlever complètement avec une curette, en libérant ainsi les troncs nerveux : ces fongosités étaient très nettement limitées à l'orifice superficiel des trous intervertébraux. Sur la face latérale des 4e et 5e corps lombaires s'étendait une nappe de fongosités peu épaisses, non suppurées, qui furent ruginées avec soin, ainsi qu'une petite coque osseuse creusée dans le 4e corps lombaire, à la jonction de sa partie latérale et de sa partie antérieure. La paroi antérieure de la cavité opératoire, devant laquelle mon doigt sentait battre l'aorte, fut prudemment débarrassée de quelques fongosités qui lui étaient restées adhérentes. L'opération fut à peu près exsangue et il ne fut nécessaire de lier aucun vaisseau.

Un drain fut placé pénétrant dans la cavité du corps vertébral, et ressortant par la partie inférieure de la plaie. Il fut enlevé au premier pansement, et la plaie trouvée complètement réunie au second.

Dès le cinquième jour, les névralgies et la contracture de la masse sacro-lombaire avaient disparu.

Le malade se levait à la fin de janvier, sortit de l'hôpital dès les premiers jours de février, et depuis plus de deux ans qu'il a été opéré, reste en parfait état.

Lors d'abcès froid symptomatique saillant à l'aine ou à la cuisse, la recherche du point malade dans les corps vertébraux lombaires est bien simplifiée. On ne la tentera du reste pas par les incisions inguinale ou crurale, mais par l'incision de Trêves, qui tombe, dès le psoas, dans la poche purulente et de plus présente sur toutes les incisions antérieures de multiples avantages : le pansement est plus facile à faire et à tenir propre qu'un pansement inguinal, si souvent souillé par l'urine ou les matières; l'ouverture est déclive, puisque le malade est couché; et, de plus, voisine du point de départ de l'abcès, elle détourne dès sa formation le pus osseux et l'empêche de pousser, çà ou là, de nouvelles fusées d'inoculation. Enfin et surtout, l'incision lombaire permet sans peine de traiter directement la lésion osseuse : s'agit-il de carie superficielle, on la ruginera à la curette de Volkmann; d'un séquestre mobile, on le retirera ou l'arrachera avec une pince, après avoir au besoin agrandi à l'aide d'une gouge à lunette, la fistule osseuse qui conduit dans la cavité péri-séquestrale.

Trêves en 1884, puis en 1892 rapporte cinq observations de cet ordre. L'une a trait à une femme de vingt et un ans, cachectique, portant un abcès froid dans la fosse iliaque gauche; une sensibilité extrême à la pression des deuxième et troisième lombaires en précisait très nettement le point de départ. L'opérateur tomba, sous le carré, dans une vaste poche qui le conduisit sur le premier corps vertébral contenant un séquestre long d'un pouce et demi; la guérison fut remarquablement rapide. Chez un autre malade, âgé de seize ans, et porteur d'une collection spontanément ouverte à l'aine, Trêves réséqua l'apophyse transverse de la troisième lombaire et rugina deux corps vertébraux; tout allait bien du côté de la lésion vertébrale, lorsque le sixième mois l'aggravation des accidents pulmonaires emporta l'opéré. Mentionnons encore, du même auteur un cas où l'opération dut être répétée deux fois du même côté et finit par avoir un résultat définitif complet. Frænkel (1888), sur un jeune homme de vingt et un ans, porteur d'un abcès par congestion, fit, après insuccès d'une injection iodoformée, l'évidement du corps de la première lombaire jusqu'à la dure-mère; une hémorragie assez abondante empêcha de terminer l'opération et la

poche abcédée s'ouvrit secondairement dans les bronches; malgré tout, le malade finit par guérir. M. Ollier a fait avec succès plusieurs interventions analogues, dans des cas à lésion bien localisée, où le stylet lui avait révélé la présence d'un séquestre. Syme (1891), dans un cas, put également enlever un séquestre et guérit son opéré. Les faits de M. Reclus (1882) étaient moins favorables et le résultat de l'intervention fut aussi moins satisfaisant : ses deux malades, une petite fille de vingt-deux mois, et un garçon de cinq ans, avaient une vaste poche remplissant la moitié du ventre, et qui fut ouverte par une double incision aux lombes et à la fosse iliaque. L'index gauche, introduit par la brèche postérieure, et l'index droit par l'antérieure, se rencontrèrent sur la colonne vertébrale où l'ongle parvint à détacher quelques débris d'os, dont l'un atteignait le volume d'un haricot. Les parois des énormes cavités purulentes furent râclées à la curette tranchante et désinfectées au chlorure de zinc. Six mois après, les fistules persistaient encore; l'état général était assez médiocre, il était même menaçant chez la petite fille. On ne peut évidemment accuser de ces résultats la méthode, mais la gravité particulière des deux cas.

Si l'abcès symptomatique saille, non plus à l'aine ou à la cuisse, mais à la région lombaire, c'est là que se fait et sans conteste possible cette fois, son ouverture chirurgicale, soit au point culminant — par exemple parallèlement à la dernière côte, comme dans un cas de Schæffer (1890), — soit, mieux, en suivant ici ici encore systématiquement le bord externe de la masse sacro-lombaire. On pénètre de suite dans la poche de l'abcès et, sans difficulté, Buffet (1886) a pu enlever deux apophyses articulaires et ruginer une vertèbre malade, Abbe (1889) réséquer l'apophyse transverse de la douzième dorsale, puis creuser à la curette le corps de cette vertèbre jusqu'à ce que l'instrument rencontrât un os ferme et sain. Tous ces malades ont guéri.

Mais qu'il s'agisse d'abcès saillant en avant ou en arrière, lorsque même après ablation de l'épine osseuse et grattage des parois de l'abcès, on bourre de gaze iodoformée et qu'on panse à plat, la guérison est fort lente : la cavité profonde et anfractueuse demande des semaines et des mois pour se combler par bourgeonnement. Or, pendant tout ce temps, le malade est exposé aux fatigues résultant de la suppuration, aux infections secondaires toujours possibles de sa plaie, aux dégénérescences viscérales. Souvent enfin, la cavité comblée, persiste une fistule plus ou moins profonde exigeant une intervention complémentaire.

Le résultat ne paraît guère être meilleur lorsqu'on fait un drai-

nage profond, destiné à permettre aux pansements ultérieurs des lavages modificateurs. La plaie va bien pendant quelque temps, puis malgré toutes les précautions s'inocule, se fistulise, et le malade, s'il ne finit pas par mourir, emporté par les infections secondaires ou par la récidive des lésions tuberculeuses, est singulièrement long à guérir. Nous n'en voulons pour preuve que la série suivante d'observations inédites, à nous gracieusement communiquée par M. Delorme, professeur au Val-de-Grâce. Malgré les injections pré-opératoires de crésyl dans les poches d'abcès, malgré la grande habileté du chirurgien et la sollicitude avec laquelle il a suivi ses malades, nous ne voyons guère que des améliorations, avec fistule persistante, et seulement une guérison qu'on puisse regarder comme définitive.

Observation XXVI (due à M. Delorme, professeur au Val-de-Grâce.) — *Fistule lombaire, curage d'une cavité osseuse répondant au corps de la troisième vertèbre lombaire. Guérison* (Publiée *in* Faucillon : *De l'intervention chirurgicale dans le mal de Pott dorso-lombaire*, Th. Paris, 1887, et résumée par M. Delorme).

C..., artilleur, présentant un trajet fistuleux lombaire. Le 5 septembre 1886, incision costo-iliaque répondant au bord externe de la masse sacro-lombaire. Curage d'une poche étalée en longueur sur la surface du psoas iliaque. Le nettoyage attentif de la poche fait reconnaître un diverticule horizontal qui conduit sur la partie latérale droite du corps de la troisième vertèbre lombaire laquelle est creusée d'une cavité des dimensions de l'extrémité de l'index sans séquestre. La plaie opératoire était guérie le vingt-cinquième jour et au bout de deux mois, le malade quittait l'hôpital. La guérison paraissait définitive.

Observation XXVII (due à M. Delorme). — *Abcès froid lombaire, ostéite d'une apophyse transverse; résection de cette apophyse; évidement de la partie latérale d'un corps vertébral; guérison avec fistule* (Thèse de Faucillon citée et renseignements complémentaires).

A..., soldat d'infanterie, vingt-trois ans. Abcès froid volumineux de la région lombaire droite, se prolongeant dans la fosse iliaque et débordant la crête iliaque. Le 13 juin 1887, incision lombaire costo-iliaque sur le bord externe de la masse sacro-lombaire. Issue de plus d'un litre de pus verdâtre. Ablation de la portion extérieure de la poche, curage aussi complet que possible de sa moitié profonde; abrasion de l'apophyse transverse de la troisième vertèbre lombaire dépouillée de son périoste; curage, évidement d'une partie latérale du corps de la onzième dorsale dénudé au fond d'un long diverticule supérieur de la poche. Réunion de la plaie par seconde intention dans presque toute son étendue; amélioration assez rapide de l'état général; puis, persistance d'une fistule, réinfection tuberculeuse de la plaie. Les antiseptiques habituels et les cautérisations

ne tarissant pas la fistule, pansements au sulfate de quinine et au pétrole etc., sans succès. En septembre 87, deux mois et demi après l'opération, le malade quitte le service, amélioré mais présentant toujours une fistule dont la sécrétion séro-purulente exige le renouvellement du pansement tous les deux jours.

Observation XXVIII (due à M. Delorme). — *Volumineux abcès froid lombaire; incision, curage de l'abcès, évidement d'un corps vertébral; amélioration passagère, mort, autopsie; ostéite en surface de tous les corps vertébreux* (*in* Th. Faucillon et renseignements complémentaires).

C..., vingt-cinq ans, soldat du 130e de ligne entre à l'hôpital du Val-de-Grâce, dans le service de M. le professeur Delorme, le 5 mai 1887. Pas d'antécédents héréditaires. Syphilis récente. Constitution bonne, pas de lésions des voies respiratoires.

En novembre 1886, C... commence à se plaindre d'une douleur profonde intermittente dans la région lombaire droite et d'une gêne dans les mouvements de la colonne vertébrale. En avril 1887, apparaît un abcès lombaire qui prend rapidement les dimensions d'une tête de fœtus et occupe toute la région dorso-lombaire droite en empiétant sur la cage thoracique et la région fessière du même côté. Le pus remplit la fosse iliaque droite. Pas de déviation de la colonne vertébrale; pas de douleurs à la pression directe ou irradiées. Gêne des mouvements de la colonne vertébrale.

20 juin 1887 : incision de 15 cent. costo-iliaque droite sur le bord externe de la masse sacro-lombaire. Issue d'un litre environ de pus contenu dans une vaste poche remplissant la fosse iliaque droite, recouvrant la colonne vertébrale en avant, remplissant en partie la fosse iliaque gauche et se prolongeant à droite jusqu'à la limite supérieure de l'abdomen. La main tout entière introduite dans la poche on reconnaît aisément l'étendue.

Le corps de la 11e dorsale ayant été senti dénudé, M. Delorme abrase une partie de la 12e côte pour se donner du jour, puis évide la partie latérale droite de ce corps de vertèbre, mais il constate bientôt avec un grand trocart courbe de Chassaignac que le diverticule supérieur de la poche se prolonge aussi loin que le trocart peut s'engager. Repérée sur-le-champ sur le squelette, l'extrémité de l'instrument avait dû atteindre le corps de la 4e dorsale lequel était dénudé, rugueux. L'intervention dans ce cas ne pouvait être qu'insuffisante, on se contenta de curer avec soin la poche abdominale et de l'attoucher avec la solution de chlorure de zinc au 1/10. Réunions, sutures, drains, pansements antiseptiques, compression énergique avec un sac de sable capitonné, du poids de 25 livres, appuyant sur toute la surface antérieure de l'abdomen.

La température s'élève quelque peu jusqu'au 2e pansement, puis redevient normale. La plaie se réunit d'abord par première intention et la sécrétion est peu abondante mais elle persiste malgré les injections modificatrices et antiseptiques concentrées. En désespoir de cause,

pansements au sulfate de quinine, au pétrole, au chlorure de zinc, à l'alcool pur. L'amélioration de l'état général constatée peu à près l'intervention ne persiste pas. Six mois environ après cette dernière, C... succombait à l'hecticité.

A l'autopsie, nous retrouvâmes la poche abdominale, dont nous avons indiqué les limites; toute la face antéro-latérale des corps vertébraux, depuis les premières vertèbres cervicales jusqu'à la partie inférieure de la colonne lombaire présentait les signes d'une ostéite superficielle tuberculeuse. Plusieurs corps, entre autres celui de la 11e dorsale que nous avions térébré, montraient des cavités peu profondes remplies et peu étendues de fongosités ou de caséum. Dans la région cervicale, la paroi molle de la cavité de l'abcès était presque acculée à la paroi osseuse; il en était de même dans une certaine étendue de la région dorsale; dans le reste de cette dernière et dans la région lombaire seulement la poche présentait quelque capacité. Malgré l'étendue et la gravité de la lésion vertébrale les poumons ne renfermaient pas de tubercules. Le foie et les reins avaient subi la dégénérescence graisseuse. Les autres organes paraissaient sains.

Observation XXIX (due à M. Delorme). — *Ostéite lombo-sacrée. Intervention directe : ouverture et curage d'un volumineux abcès, raclage de portions des vertèbres lombaires et du sacrum atteintes d'ostéite. Amélioration temporaire, fistule persistante.*

D..., 24 ans, 5e d'infanterie, entre dans le service de clinique chirurgicale du Val-de-Grâce le 31 janvier 1887. Constitution affaiblie, antécédents héréditaires nuls. Poumons sains. Huit mois auparavant, pendant un voyage de Caen à Paris, ce malade ressent dans la région lombo-dorsale une douleur fixe, lancinante, exagérée par la pression et la marche. Dix jours plus tard, apparition d'un abcès froid de la grosseur d'un œuf dans la région lombaire. Incision, drainage à l'hôpital Saint-Martin; fistule.

Les douleurs diminuent sans disparaître; la suppuration est toujours abondante malgré des pansements antiseptiques variés, une sonde introduite par la fistule se dirige vers la colonne lombaire. Quatre mois plus tard, le malade est évacué sur l'hôpital du Val-de-Grâce. Je pratique à droite une incision lombaire verticale étendue de la dernière côte à la crête iliaque, sur l'extrémité inférieure de cette incision je porte une section transversale de 8 centimètres parallèle à cette crête.

Ouverture d'une poche iliaque avec diverticule lombaire, sacrum dénudé sur sa face antérieure, dénudation des parties latérales droites des vertèbres lombaires atteintes comme le sacrum d'une ostéite bacillaire en surface; curage attentif de la poche de l'abcès, avivement des vertèbres lombaires et du sacrum, à la curette tranchante. Attouchements au chlorure de zinc, réunion, drainage.

La plaie guérit par première intention, le drain ne fournit pendant quelques jours qu'une quantité insignifiante de pus, l'état général s'améliore; l'appétit reparaît, mais bientôt la secrétion purulente augmente

progressivement et redevient abondante. Cinq mois après l'opération apparaissait au niveau de la 4e vertèbre dorsale une gibbosité très accusée, et dans l'aisselle droite un abcès froid, indolore, du volume d'un œuf.

Envoyé dans ses foyers, sept mois après l'opération, amélioré mais non guéri, fournissant encore une suppuration assez abondante, malgré des pansements antiseptiques réguliers, des cautérisations du foyer au chlorure de zinc et au thermo-cautère.

Observation XXX (due à M. Delorme). — *Ostéite tuberculeuse lombaire en surface. Plusieurs interventions directes. Amélioration sans guérison.*

A..., 23 ans, maître ouvrier de l'artillerie de marine, entre à l'hôpital du Val-de-Grâce, dans mon service de clinique, le 10 octobre 1888, atteint d'un mal de Pott lombaire. Antécédents héréditaires nuls, constitution débilitée, poumons sains.

Son affection semble avoir débuté en février 1887 par des douleurs lombaires, latérales, intermittentes, assez peu vives pour ne pas le forcer à interrompre son travail. En mars, la douleur se localise à droite, devient plus intense, continue, sourde, avec sensation de constriction circulaire vers la partie inférieure de l'abdomen.

Aggravation en mai. Séjour à l'hôpital Saint-Martin pour lumbago, sortie huit jours après. En juin, nouveau séjour au même hôpital pour les mêmes douleurs, même diagnostic. Reprise de son travail au bout de dix-sept jours. Les douleurs sourdes deviennent presque continues. Affaiblissement.

Le 5 septembre, dans la région lombaire, à trois travers de doigt des apophyses épineuses, apparaît une tuméfaction du volume d'une noix, dure, immobile, non réductible, peu douloureuse. En quinze jours, elle acquiert le volume d'un œuf. Ponction. Reproduction de la collection. En octobre, je pratique sur le bord externe de la masse sacro-lombaire une incision de 15 centimètres qui ouvre largement l'abcès extérieur du volume du poing. Cette poche extérieure communique par un large orifice avec une poche vertébrale de moitié plus petite dans laquelle je trouve les apophyses transverses des 3e et 4e vertèbres lombaires dénudées, les parties latérales des corps des mêmes vertèbres superficiellement cariées. Raclage attentif de la poche, raclage et évidement des corps vertébraux, résection des deux apophyses transverses. Réunion avec drainage.

Guérison de la plaie opératoire par première intention, chute de la température, sécrétion presque nulle par le drain pendant quelques jours, amélioration progressive de l'état général ; puis retour de la suppuration malgré des pansements antiseptiques réguliers, phéniqués, sublimés, iodoformés.

Un mois plus tard (23 novembre) réouverture de la plaie, nouveau curage, nouveau grattage des portions osseuses dénudées. La plaie est maintenue béante et bourrée de gaze iodoformée. Au bout de quelques

semaines, tentative de réunion des surfaces qui restent fongueuses, sécrétion profonde mais moins abondante,

Le 21 janvier 1888, troisième intervention, réouverture partielle de la plaie, nouveau curage, attouchement profond au thermo-cautère et au chlorure de zinc, puis réunion directe. Drain, réunion presque totale, fistule.

Ce blessé a quitté mon service quelques mois plus tard, dans le même état, grandement amélioré, mais non guéri.

Observation XXXI (due à M. Delorme). — *Tuberculose vertébrale, abcès par congestion volumineux des deux fosses iliaques; incision, curage des abcès, grattages osseux, amélioration passagère, mort.*

M..., vingt-quatre ans, militaire réformé, ex-musicien du 27e de ligne, présente, à son entrée au Val-de-Grâce, en juillet 87, un vaste abcès iliaque gauche tendant à fuser dans la cuisse correspondante et une collection iliaque droite volumineuse. Le développement de ces abcès par congestion a été précédé de douleurs lombaires et crurales. Gêne des mouvements de la colonne vertébrale non déformée. Après avoir recherché en vain des altérations osseuses de l'os coxal, du sacrum, des articulations sacro-iliaques, on s'arrête au diagnostic de tuberculose vertébrale. Ponction qui donne issue à un litre de pus environ.

En janvier 1888, avec l'assistance de M. le professeur agrégé Chavasse, incision dorso-lombaire, costo-iliaque, d'un côté, iliaque de l'autre, ouverture large des abcès; décollement du psoas à droite, recherche du corps des vertèbres lombaires et de la dernière dorsale en dégageant le muscle; M. Delorme tombe sur des vertèbres atteintes d'ostéite en surface, plutôt condensante que raréfiante, avec érosions relativement superficielles. Grattage des portions osseuses dénudées; curage attentif des abcès; cautérisation des poches après curage.

Réunion, drains, pansement antiseptique très compressif (sac de sable de 5 kilos). L'adhésion des bords de la plaie est obtenue; la sécrétion est d'abord peu abondante; l'appétit renaît avec les forces. Bientôt le pus augmente de quantité et en juin 1888, cinq mois après l'intervention, près d'un an après son entrée, ce malade succombe présentant un œdème énorme des membres inférieurs et réduit à un affreux degré d'émaciation. Il n'est pas inutile de rappeler que les pansements ont toujours été très antiseptiques, suffisamment étendus et que chez ce malade comme chez les autres ils ont été incapables de tarir la sécrétion purulente.

L'autopsie montra : le corps des 2e, 3e, 4e lombaires atteints d'une ostéite en surface, avec stalactites périostiques, érosions superficielles, térébrations peu profondes, les unes de la dimension d'un pois, d'autres du volume d'une noisette, lésions qui avaient été constatées pendant l'intervention. La 3e lombaire semble la plus atteinte. A la section, plaques d'ostéite centrale en voie d'évolution active ou de régression Pas de cavité osseuse dans le corps de ces vertèbres; arc postérieur sain. Sacrum

dénudé sur sa face extérieure qui forme la paroi d'un diverticule rétro-rectal des abcès ossifluents. Articulation sacro-iliaque saine. La poche commence au niveau de la 1re lombaire et présente, outre le diverticule sacré déjà signalé, des prolongements cruraux qu'on n'a pas cru devoir inciser, vu l'état du malade. *Cavernes tuberculeuses dans l'épaisseur du psoas* sans continuité directe avec la poche. Du côté gauche, la poche de l'abcès aboutissait aux corps des 3e et 4e lombaires.

Poumons sains; le fait est bien remarquable et je l'ai constaté habituel. (Il est inutile ici de faire longuement observer l'importance de cette constatation pour le chirurgien interventionniste). Cavité pleurale, cerveau, péritoine, intestins sains. Dégénérescence graisseuse du foie et du rein.

Observation XXXII (due à M. Delorme). — *Abcès par congestion lombo-dorsal. Insuffisance d'injections modificatrices*; *incision, curage de l'abcès, grattage osseux. Améliorations passagères*; *mort d'épuisement près d'un an après l'intervention.*

Va..., vingt-deux ans, musicien au 102e de ligne, entre dans le service de M. le professeur Delorme le 27 juin 1888. Sa mère a succombé à une tuberculose pulmonaire et son père à une pleurésie chronique. A son arrivée à l'hôpital, ce malade présentait une ostéite suppurée de l'os malaire, une adénite cervicale. Quelques semaines plus tard, il était atteint d'une pleurésie droite au cours du traitement de laquelle il s'aperçut de l'existence d'une poche purulente douloureuse dans la région dorso-lombaire droite. Ponctions et injections d'éther iodoformé en octobre 1888. L'aspect du malade est déjà celui d'un cachectique. Il a perdu le sommeil et l'appétit. Toute la région dorso-lombaire est alors douloureuse. L'abcès est devenu fistuleux à la suite des ponctions; le stylet s'enfonce à 6 ou 8 centimètres vers la colonne vertébrale. Je me décide pour une intervention plus complète.

Le 8 décembre 1888, incision de la poche sur la ligne des apophyses transverses dorsales, puis prolongement de l'incision sur le bord externe de la masse sacro-lombaire. Après nettoyage de la poche, on tombe dans un foyer caséeux qui se prolonge entre les apophyses des vertèbres dorsales et entre la dernière dorsale et la première lombaire. M. Delorme fit sauter la 12e côte avec la tricoise, réséqua l'extrémité postérieure de la 11e dans l'étendue de quelques centimètres et l'apophyse transverse, il atteignit la partie latérale du corps de la 11e dorsale, découvrit la partie latérale du corps de la 12e dorsale et de la 1re lombaire. Ces côtes étant surtout atteintes d'une ostéite en surface, on se contenta d'un grattage aussi complet que possible, suivi du curage et de la cautérisation des poches. A noter, pendant l'opération, une hémorragie assez abondante fournie sans doute par une intercostale sectionnée près de son origine, hémorragie qui dut être arrêtée par la compression.

Réunion de la plaie, drain, pansement antiseptique très compressif. La réunion, sans température, fut obtenue le 12e jour, mais la cicatrice s'ulcéra vers le 20e; la suppuration persista, peu abondante il est vrai;

en somme le malade dont l'état général se releva après l'opération, profita peu de l'intervention. Le pansement, renouvelé tous les deux jours, en variant le choix des antiseptiques, ne put prévenir de longs décollements des parties molles dorsales, la prolongation du pus sous les omoplates et cet opéré, réduit à l'émaciation, succomba *dix mois* après son opération.

A l'autopsie M. Delorme trouva les corps des 7e, 8e, 9e, 10e, 11e, 12e dorsales à nu sur leurs parties latérales surtout. Une poche très épaisse, à parois fongueuses, présentant à la coupe des tubercules à divers stades d'évolution, les recouvrait. Au milieu du pus qu'elle contenait au niveau de la 8e dorsale, on recueillit de très petits séquestres de tissu spongieux raréfié. La face antérieure des autres corps vertébraux présentait les apparences de l'ostéite en surface; seule la 8e dorsale offrait une cavité peu profonde, en forme de gouttière, de laquelle provenaient les petits séquestres trouvés dans le pus. A la coupe, plusieurs corps vertébraux étaient infiltrés de tubercules à l'état cru; au-niveau de la 2e lombaire, et près du canal médullaire, se trouvait un foyer notable de fongosités. A son niveau pachyméningite sans altérations apparentes des nerfs sous-jacents. En somme ostéite diffuse plutôt que térébrante.

Sous les omoplates, remontant presque à la base du cou, poche fongueuse communiquant largement avec le foyer vertébral. Ostéite de l'os malaire.

Poumon gauche sain. On n'y découvre pas la moindre trace de tubercule. Pas d'adhérence pleurale; poumon droit adhérent à sa face externe, postérieure, surtout à son sommet. Tubercules peu nets. Épanchement sacro-purulent dans la cavité pleurale droite. Cerveau, intestins, péritoine, cœur et péricarde sains. Abcès ganglionnaires le long de la colonne vertébrale. Foie, reins gras.

Observation XXXIII (due à M. Delorme). — *Abcès par congestion iléo-lombaire, ostéite vertébrale en surface, curage de l'abcès, guérison incomplète.*

Ma..., Joseph, vingt-six ans, ouvrier de la marine, entre dans le service de M. le professeur Delorme au Val-de-Grâce le 20 juin 1890, évacué de l'hospice de Nantes et porteur d'un volumineux abcès froid de la région lombaire droite. Cet homme, dans les antécédents duquel on relevait une pleurésie, s'était plaint, quelque temps avant l'apparition de l'abcès, d'une sensation de faiblesse des membres inférieurs et d'anesthésie incomplète de la face antéro-interne des cuisses. Gêne des mouvements de la colonne vertébrale. Plusieurs ponctions avaient donné issue à 300, à 700 grammes de pus.

A son entrée, on constate que l'abcès remplit toute la fosse iliaque droite, tout en faisant dans la région lombaire une saillie d'un volume supérieur à celui du poing. On note également une collection purulente moins considérable dans la fosse iliaque gauche. L'examen clinique du malade fait porter le diagnostic de tuberculose vertébrale dorso-lombaire.

Injections de crésyl à 5 0/0 (200 gr.), après avoir retiré le pus des abcès. Ces ponctions sont renouvelées trois fois en moins de deux mois.

Le 8 août 1890, après avoir antiseptisé et modifié la paroi de la poche, M. Delorme se propose d'aller directement à la recherche de la lésion vertébrale. Il pratique une incision lombaire, costo-iliaque, de 15 à 20 centimètres, ouvre largement l'abcès, cure sa poche avec le plus grand soin, sans trouver de corps vertébral dénudé. Incision antérieure, iliaque de l'autre abcès. Drains, pansement compressif.

Réunion de la plaie par première intention, à l'exception du trajet du drain, sécrétion très diminuée, état général et local amélioré; mais quinze jours à trois semaines après l'intervention, la cicatrice s'ulcère, la sécrétion redevient un peu plus abondante. Grâce à des injections de solution chlorurée à 1/10 faites tous les deux jours par le trajet du drain, amélioration notable.

Deux mois après l'opération M... quittait l'hôpital, conservant une fistule qui n'était pas guérie six mois plus tard.

Observation XXXIV (due à M. Delorme). — *Abcès par congestion de la fosse iliaque gauche; lésions de la colonne vertébrale affirmées par les symptômes présentés par le malade; injections modificatives, puis incision de la poche de l'abcès; recherche infructueuse de la lésion vertébrale. Curage attentif de la poche. Amélioration de l'état local et général. Fistule persistante.*

Ro..., Étienne, vingt-deux ans, cavalier au 8e dragons, entre dans le service du professeur Delorme au Val-de-Grâce le 26 juillet 1890, évacué de l'hôpital de Meaux. Pas d'antécédents morbides héréditaires ou acquis dignes d'être signalés.

Ce malade a commencé à ressentir au commencement de mai 1890 des douleurs fixes, sourdes, localisées dans les reins, sans irradiations crurales ou abdominales. Ces douleurs n'empêchèrent pas R... de continuer son service de cavalier. Quelques semaines plus tard, il constata l'apparition, dans l'aine gauche d'une tumeur arrondie, assez dure, du volume d'un œuf, qui augmenta rapidement de volume. Dès son apparition, les douleurs lombaires diminuèrent. De mai à mi-juillet, trois ponctions sont faites dans l'abcès froid et l'on extrait par le trocart 1150, 850, 640 grammes de pus.

A son entrée au Val-de-Grâce, l'abcès est reformé; il remplit toute la fosse iliaque gauche, et se prolonge à la partie supérieure de la cuisse. Ses caractères, la gêne des mouvements de la colonne vertébrale dans sa portion lombo-dorsale, l'absence de tout signe de lésion de l'os iliaque, du sacrum, de l'articulation sacro-iliaque et coxo-fémorale, fait diagnostiquer un abcès symptomatique d'une ostéite de la colonne lombo-dorsale. État général bon, peu de fièvre, appétit conservé; poitrine normale, peut-être un peu de rudesse aux sommets. Aucune autre manifestation tuberculeuse.

Vers la fin d'août, augmentation rapide du volume de l'abcès qui

menace de s'ouvrir. Ponction et injection de 200 grammes d'une solution de crésyl à 5 0/0 qu'on laisse dans la poche. Ces ponctions suivies des mêmes injections sont répétées 5 fois à des intervalles variant de trois semaines à plusieurs mois. Ces injections, bien supportées, font subir au pus les modifications suivantes : il perd sa coloration jaune verdâtre, sa consistance crémeuse, pour prendre un teinte jaune de liquide d'hydrocèle, devenir plus fluide et plus filant tout en restant très albumineux. État général relativement bon.

Le 17 janvier 1891, la poche et son contenu paraissent bien modifiés, M. Delorme pratique sur le bord externe de la masse sacro-lombaire gauche une incision de 12 centimètres prolongée par une section de 10 centimètres parallèle à la crête iliaque. La main droite tout entière introduite dans la poche de l'abcès en explore à plusieurs reprises la cavité recouvrant le muscle psoas-iliaque et prolongée jusqu'à la partie supérieure de l'abdomen sans trouver de diverticule conduisant sur la colonne vertébrale dont la lésion, chez R..., ne paraît cependant pas davantage. Curage très attentif de la poche avec une cuiller; cautérisation au thermo-cautère et au chlorure de zinc (1/10e). Réunion, drain, pansement antiseptique très compressif.

Réunion par première intention de la plaie; persistance du trajet du drain par lequel s'échappe toujours de la sérosité purulente en assez grande abondance malgré les pansements les plus antiseptiques et les cautérisations répétées, et amélioration de l'état général et local sans possibilité de guérir la fistule. Exeat en avril 90.

Observation XXXV (due à M. Delorme). — *Abcès par congestion iliaque et lombaire droit. Injections préparatoires dans l'abcès. Incision, curage, grattage osseux, évidement de corps vertébraux. Amélioration passagère. Mort un an après l'opération.*

R.... vingt-deux ans, soldat de la 20e section d'état-major, issu d'un père tuberculeux et accusant des antécédents personnels suspects, s'est plaint, en novembre 1891, au niveau du pli inguinal, de douleurs continues irradiées à la face antéro-interne de la cuisse. En janvier 1892, par hasard, il constata au niveau du flanc droit l'apparition d'une tuméfaction qui coïncida avec une diminution de douleurs. Ce soldat entre le 9 février 1892, au Val-de-Grâce, dans le service de M. le professeur Delorme. Il présente alors un abcès par congestion remplissant toute la fosse iliaque, se prolongeant en haut presque au niveau des fausses côtes, et communiquant avec une poche lombaire relativement superficielle, si étendue qu'elle empiète sur la cage thoracique et la fosse iliaque externe. Nous nous contenterons de dire ici qu'après un examen complet du malade on s'arrêta à l'idée d'un abcès par congestion tuberculeux dont il nous fut possible de préciser le siège dans la région lombaire et la fin de la colonne dorsale. Pas de gibbosité.

Injections préparatoires de crésyl (5 0/0, 200 grammes). En avril, incision lombaire étendue des dernières côtes à la crête iliaque et prolongée

par une section postéro-antérieure de 10 centimètres, parallèle à la crête iliaque. Issue d'une quantité considérable de pus jaune, filant, modifié. Le bord externe de la masse sacro-lombaire est décollé. Poche énorme présentant les caractères habituels des poches d'abcès froid. La main tout entière qui l'explore permet de constater qu'elle se prolonge jusqu'à la limite supérieure de l'abdomen et dans le petit bassin. Raclage complet de la poche. Dégageant la face postérieure du psoas, M. Delorme met à découvert successivement les parties latérales droites des vertèbres lombaires qui ne paraissent pas altérées profondément; dans le cul-de-sac supérieur de l'abcès, après avoir fait écarter fortement en haut la dernière côte, et incisé les fibres du psoas, il trouve les parties latérales droites du corps des 12e et 11e dorsales dénudées. Évidement et cautérisation de ces vertèbres; curage d'un prolongement de la poche recouvert par la face postérieure du foie.

Traitement habituel de la plaie. Compression par sac de sable, réunion par 1re intention et sécrétion d'abord peu abondante, puis la sécrétion augmente dès les 15 premiers jours, malgré les pansements les plus rigoureusement antiseptiques. Ulcérations tuberculeuses de la cicatrice. Injection de la solution de chlorure de zinc à 1/10e tous les deux jours. Sous l'influence de ces injections, la secrétion diminue, formation d'une collection dans la fosse iliaque gauche; extension du mal dans la fesse droite et la cuisse. Incisions et curages. L'état général et local s'améliore momentanément mais malgré les soins les plus attentifs, la nutrition s'altère, l'hecticité s'accuse; les membres inférieurs, les bourses, la paroi abdominale sont pris par un œdème énorme et le 25 février 1893, c'est-à-dire près d'un an après son opération, R... succombe.

L'autopsie fait constater une ostéite en surface des 2e, 3e, 4e, 5e lombaires, un décollement plus récent du sacrum qui forme la paroi postérieure du diverticule inférieur de la poche. En aucun point, comme chez les précédents opérés, les parois similaires et opposées de la grande poche abdominale ne sont affrontées. La section des vertèbres montra des altérations disséminées : rougeurs diffuses. Colorations jaune d'or de l'os, par places, des ulcérations près des surfaces extérieures, mais il n'y a ni ostéite térébrante, ni séquestres, ni abcès centraux, etc. Les vestiges de l'intervention se relèvent facilement sur les vertèbres évidées.

Poumons sains. Ni dépôts caséeux, ni granulations. Adhérences pleurales à droite. Péritoine, intestins sains, foie et reins gras. Autres organes normaux.

Ne peut-on par une autre méthode faire mieux encore, et tenter après les interventions de ce genre, la réunion primitive? Nous y avons réussi dans un cas d'abcès très volumineux venant des corps vertébraux de la 12e dorsale et 1er lombaire. Au premier pansement, la guérison était parfaite, et persiste depuis plus de deux ans.

Observation XXXVI (personnelle). — *Opération de Trêves, réunion par première intention, guérison suivie pendant trois ans.* — F..., garçon de cinq ans et demi, entre dans le service de M. de Saint-Germain en février 1890. Il porte depuis plusieurs mois, en dehors de la masse sacro-lombaire droite, une tumeur fluctuante et réductible, avec cyphose lombaire, sans saillie angulaire ni point douloureux. Incision de Trêves, ouverture d'une poche purulente qui se continue par un trajet fongueux allant en haut et en dedans sous le carré. Le débridement de la paroi superficielle de ce trajet jusqu'au bord inférieur de la douzième côte, permet au doigt de sentir dans la poche d'un abcès prévertébral les corps des douzième dorsale, première et deuxième lombaire qu'il peut contourner en gagnant leur versant gauche. Ils étaient dénudés, rugueux, sans trace de séquestre; aussi furent-ils simplement grattés à la rugine et cautérisés au chlorure de zinc, ainsi que les trajets. Sutures musculaires et superficielles. Drain de 4 centimètres à l'angle inférieur. Pansement compressif. Le huitième jour, premier pansement. Toute l'incision était réunie, les fils furent enlevés, ainsi que le drain par lequel se faisait seulement un léger écoulement de sérosité. Son trajet, profond de un centimètre à peine, resta longtemps fistuleux. Trois mois après l'opération, la guérison était complète, et persiste depuis, soit du côté de l'abcès, soit du côté de la colonne vertébrale.

Antérieurement et incomplètement, Bœckel et Lesser, Murray, plus récemment, ont obtenu des succès de même ordre [1]. Deux des

1. NOTE SUR LE TRAITEMENT DE LA POCHE TUBERCULEUSE. — Le traitement de la poche tuberculeuse des abcès froids d'origine vertébrale ne se rattache qu'indirectement à la chirurgie rachidienne : nous devons cependant donner les procédés qui doivent être employés vis-à-vis d'elle, en dehors du traitement de la lésion osseuse, pour obtenir une réunion par première intention. Bœckel, dès 1882, eut en grande partie cette réunion, du reste sans l'avoir cherchée, dans un cas d'abcès vertébral énorme. « Je crois nécessaire, dit-il (Fragments de chirurgie antiseptique, 1882, p. 453), de faire des incisions très étendues afin de pouvoir bien explorer la cavité de l'abcès. Il n'est pas rare de rencontrer des esquilles plus ou moins volumineuses et détachées flottant dans l'abdomen. Or l'extraction ne peut s'en faire que lorsque les ouvertures sont assez larges pour y introduire deux ou trois doigts. Le pus écoulé, il s'agit d'extirper la poche aussi totalement que possible, de gratter avec la cuiller ce qu'on n'a pu enlever, et de pratiquer ensuite la désinfection de la plaie. A cet effet, le meilleur moyen est l'emploi du chlorure de zinc (solution à 1/10) dont on imbibe des bouts d'éponges à tige, que l'on promène rapidement sur toute l'étendue du foyer. On peut ainsi, sans crainte, à la condition d'aller vite, plonger les éponges dans l'abdomen et nettoyer la plaie jusque dans ses moindres recoins. Un lavage avec la solution faible termine ce temps de l'opération; il a pour but de chasser l'excès de chlorure de zinc et de favoriser la sortie des détritus de toutes sortes qui remplissent encore la plaie. La réunion ne me paraît pas devoir être recommandée, en ce qui concerne les incisions de la paroi abdominale ou dorsale. Quant aux débridements inférieurs, il est bon de les réduire par une suture appropriée. Le drainage devra être pratiqué largement. A cet effet, je crois qu'un gros tube placé d'outre en outre pendant quelques jours, ne peut avoir que des

cas de Murray, très remarquables par l'extrême gravité des lésions traitées avec succès, méritent d'être spécialement notés. Dans l'un

avantages. Plus tard, on remplacera le tube entier par des bouts de drains courts, placés dans les différentes plaies. L'enlèvement des tubes ne devra pas se faire trop tôt : mieux vaudra les laisser un peu plus longtemps que d'habitude et ne les retirer que lorsque la suppuration aura diminué. »

Leser (Ueber die Behandlung der Senkungsabscesse bei tuberculosen Erkrankungen der Wirbelsäule; *Verh. d. Ges. für Chir.*, Bd. 15, 1886, pl. I, p. 142) et Van Stockum (De Behandeling van koude abcessen, *I. D. zu Leyden*, 1888), ont, incidemment aussi, obtenu des réunions par première intention plus ou moins parfaite.

En février 1891, Barker (On the treatment of psoas-iliac, and other large tuberculous abscesses by holdwater flushing without drainage; *British medical Journ.*, 1891, t. I, p. 275) recommandait pour la première fois de chercher systématiquement la réunion primitive des abcès froids, même des vastes abcès froids d'origine vertébrale. « Une incision de deux pouces est faite, dit-il, au point le plus déclive de l'abcès et par cette incision est introduite une gouge mise en continuité avec un réservoir d'eau chaude à 105 ou 106 F. par un tube de caoutchouc rouge d'environ six pieds de long. Ce réservoir, contenant environ trois gallons, est élevé d'à peu près cinq pieds au-dessus de la table d'opération, de sorte que lorsque l'eau passera à travers la gouge creuse, elle sera projetée avec une grande force sur les parois de l'abcès et fera refluer et sortir par l'incision les détritus. En grattant avec l'extrémité de la gouge, les parties plus adhérentes des parois sont détachées et entraînées également par le courant. Pour pouvoir faire ce grattage avec soin, j'ai fait faire des gouges creuses de différentes longueurs. Si on s'en sert prudemment, l'hémorragie, du reste en grande partie arrêtée par la température de l'eau, est très minime. Lorsque le liquide sort complètement clair, l'instrument est retiré et le fond de la cavité bien étanché avec des éponges avant d'y verser deux ou trois onces d'émulsion iodoformée fraîche. Sutures aussi profondes que possible, pas de drain, pansement compresseur à la ouate salicylée, qui restera une dizaine de jours puis sera remplacé par un simple pansement collodioné. » Barker a obtenu la guérison primitive dans deux cas d'abcès iliaque où la lésion osseuse était probablement guérie. « Serait-elle encore en activité que la gouge permettrait de cureter le foyer osseux et d'obtenir encore le même résultat. L'eau bouillie est préférable aux solutions phéniquées même faibles à cause de la grande quantité de liquide qu'on fait passer dans la cavité et qui pourrait déterminer des intoxications. »

Murray (Radical cure of psoas abscess; *Am. J. of med. Sciences*, 1892, t. II, p. 35) a suivi presque intégralement la même méthode. « Aussitôt après l'ouverture de l'abcès, le doigt insinué dans sa cavité se trouve dans une véritable mer de pus et ce n'est qu'avec peine qu'on peut sentir les parois ; mais lorsque le pus est évacué, celles-ci se rapprochent, puis après l'extirpation de la membrane tuberculogène s'accollent, n'étant plus séparées que par une mince nappe de sang coagulé, qui deviendra du tissu cicatriciel. Bien entendu l'antisepsie la plus rigoureuse est nécessaire, d'autant plus qu'on ne pourra se servir, pour le lavage de la poche, qui dure tout le temps de son curetage, que d'une solution très faiblement antiseptique, à une température, que la main peut à peine supporter, pour éviter les hémorragies par rupture des vaisseaux des septa fibreux. »

Trèves, dans une clinique (A clinical Lecture on the treatment of spinal and other tuberculous abscesses; *The Lancet*, 1891, t. I, p. 1122), puis dans son Traité de chirurgie opératoire (The treatment of Psoas abscess : in Manual of operative Surgery, t. II, p. 731), conseille de suivre une technique un peu différente de celle des deux auteurs précédents et qui a l'avantage de ne point

on évacua 20 onces de pus, et on put enlever un volumineux séquestre occupant la place d'un corps vertébral lombaire. Les fongosités furent soigneusement ruginées, une compression énergique faite en avant sur la poche psoïque et la cuisse du côté malade immobilisée. Le neuvième jour, la plaie était complètement guérie, et quatre mois après, il n'y avait pas trace de récidive. Dans un autre cas, l'opéré avait des localisations tuberculeuses multiples : le frontal, les deux coudes, le tarse, outre son abcès froid psoïque qui, cureté et réuni sans suppuration, n'avait pas reparu six mois après l'intervention.

exiger d'instrument spécial; elle est en outre moins traumatisante pour les parois de la poche, ce qui n'est pas sans importance lorsqu'on opère dans l'abdomen. » Le chirurgien aura à sa disposition une grande quantité de solution de sublimé à 1/5000 et à 100 F., un bock à irrigation, et des réceptacles pour recueillir le liquide qui va s'écouler en glissant à partir des bords de la plaie sur un tissu caoutchouté. Le tube adapté au bock est introduit par son extrémité dans la cavité de l'abcès et le récipient étant élevé de 4 à 5 pieds, un courant énergique traverse la poche. Pendant que cette irrigation se fait, on a soin, pour renouveler le liquide des parties profondes, de l'évacuer de temps en temps soit par des pressions, soit en changeant la position de l'opéré. Le doigt est le meilleur instrument pour attaquer la paroi : il ouvre les poches séparées, enlève les paquets de matière tuberculogène. Son action sera complétée par la curette employée très prudemment, surtout en avant où la paroi est mince, et qui fait beaucoup saigner. Après le doigt, le meilleur instrument, ce sont des éponges montées qu'on promènera avec rudesse sur toutes les parois, en leur faisant faire des mouvements de rotation dans tous les diverticules et en les changeant fréquemment. De temps en temps, pendant le grattage, on fait fonctionner l'irrigation qui entraîne les débris. Ces manœuvres seront continuées jusqu'à ce que les parois paraissent absolument nettoyées et que les éponges ressortent tout à fait propres : une quantité considérable de solution est donc nécessaire. L'opération terminée, le liquide restant est étanché et la plaie fermée par des sutures aussi profondes que possible. Pansement compressif. » Ces manœuvres ont été employées avec succès par Trèves dans un certain nombre d'abcès froids vertébraux où, dit-il, elles sont particulièrement difficiles à cause de la profondeur de la poche et de son voisinage de la cavité abdominale.

Mlle Kohan, dans sa thèse récente, inspirée par Calot (Contribution à l'étude du traitement des abcès froids; nouveau procédé d'ablation complète. *Th., Paris*, 1893), rapporte un assez grand nombre d'abcès froids traités par l'ablation complète de la poche y compris les plans aponévrotiques et fibreux qui l'entourent et réunis par première intention. Mais croyant que cette ablation des plans fibreux est indispensable pour obtenir ce résultat, elle ajoute : « Ce qui nous arrête c'est le siège : comment opérer en effet un abcès de mal de Pott siégeant dans la fosse iliaque? A la rigueur, avec un peu d'audace, la paroi antérieure nous serait-elle accessible, mais la paroi postérieure? Il serait difficile de disséquer l'aponévrose iliaque, et encore, ces abcès remontant jusqu'aux vertèbres, nous devrions renoncer à la poursuivre jusque-là. Inutile d'insister. Là nous devons nous contenter des injections, ou bien si nous sommes forcé de recourir à une intervention sanglante, il faudra drainer. »

Nous avons vu qu'il n'en était pas ainsi, et qu'on peut obtenir la réunion par première intention dans les abcès froids vertébraux, même étendus et compliqués de diverticules.

La réunion par première intention des abcès par congestion, ayant pour point de départ les vertèbres lombaires, réunion entraînant à sa suite une guérison prolongée, n'est donc pas une chimère ; elle est due sans doute à ce que les parois de l'abcès, après suppression de l'épine osseuse, évacuation du pus, grattage et cautérisation soignés, se conduisent comme les lèvres d'une plaie opératoire, et s'accolent, le caillot interposé se transformant en une mince nappe de tissu cicatriciel sain. C'est dire quelle rigoureuse antisepsie est nécessaire pour tenter cette méthode, et quelle patiente poursuite du moindre point malade osseux ou fongueux : Ne seront donc pas justiciables de ces tentatives et devront être réservées aux réunions lentes les poches fistuleuses et infectées et les poches à diverticules multiples, où le chirurgien n'aura pu enlever toutes les lésions.

Par exemple la réunion primitive n'est pas à chercher dans les cas tels que celui cité par Lloyd (1892), où l'abcès d'origine lombaire s'ouvrait à la fois à l'aine, à la cuisse, autour de l'anus, ou le suivant à nous donné par M. Tuffier, et dans lequel l'abcès froid avait envahi l'atmosphère cellulaire péri et surtout rétrorénale du côté droit.

Observation XXXVII (due à notre excellent maître M. Tuffier). — *Abcès tuberculeux périnéphrétique d'origine vertébrale. Ablation des parties osseuses malades, amélioration.* — H..., trente-cinq ans, porte depuis deux mois environ dans la région lombaire droite une tumeur qui simule absolument un abcès périnéphrétique tuberculeux par l'absence de tout symptôme du côté de la colonne vertébrale, et de tout antécédent nerveux important sauf peut-être quelques douleurs sciatiques persistantes et remontant à un an. Incision sur le bord externe de la masse sacro-lombaire. Issue d'une quantité considérable de pus, siégeant dans l'atmosphère cellulo-graisseuse péri et surtout rétro-rénale et venant par un diverticule de la colonne vertébrale. Du corps de la 2e lombaire sont extraits, à l'aide d'une pince, deux séquestres durs encadrés dans des fongosités, l'un petit, l'autre gros, représentant à peu près à eux deux le volume d'un demi-corps vertébral. Drainage. — Injection iodoformée. Trois mois après, le malade quittait l'hôpital, ne conservant qu'une fistule superficielle.

On devrait également se contenter de drainer ou de tamponner, si l'incision lombaire conduisait à des trajets venant des vertèbres sacrées ou dorsales, cas où l'intervention est aussi fatalement incomplète mais parfois cependant heureuse. C'est ainsi que Delorme, croyant inciser un abcès iliaque d'origine vertébrale, tomba sur

une tuberculose sacro-iliaque que l'incision lombaire, agrandie, permit de traiter directement et de guérir en quelques mois. Une autre fois le même chirurgien incise un abcès lombaire : « Presque de suite, on rencontre, dit-il, la paroi de la poche purulente d'où sort environ un litre de pus. Le doigt ne sent pas de point osseux dénudé, mais trouve à la partie supérieure un diverticule; une sonde courbe y pénètre sur une longueur de 25 centimètres et va atteindre l'extrémité du couloir qui se trouve au niveau de la quatrième dorsale. A 10 centimètres de l'origine du diverticule, elle rencontre le corps d'une vertèbre dorsale dénudé et rugueux. L'incision prolongée permet alors de mettre à nu la partie postérieure de la douzième côte, puis d'enlever environ 5 centimètres de cet os. Dans le cours de cette résection, l'intercostale et une autre artère, plus volumineuse, probablement une diaphragmatique, furent sectionnées et pincées sans difficulté. Le corps de la onzième dorsale fut gratté avec la gouge, guidée sur le doigt, mais peu profondément, car l'os, frappé d'ostéite condensante, était dur et difficile à entamer. » Indiscutablement les interventions de ce genre seraient impossibles sans l'existence d'une longue cavité d'abcès remontant jusqu'à la lésion osseuse : cette cavité guide le chirurgien qui n'aura pas, d'autre part à craindre la blessure de la plèvre protégée soit par son épaississement, dû à la pachypleurite de voisinage, soit par la présence d'une mince couche de tissu graisseux qui la sépare, ainsi que les autres organes du médiastin postérieur, de la poche fongueuse.

2° *Région dorsale.* — C'est donc dans des cas exceptionnels seulement que sont accessibles, après incision lombaire, les corps dorsaux malades. Pour les atteindre, un procédé plus direct était à chercher. Dès 1882, Bœckel, après incision et grattage d'un abcès froid saillant à l'angle inférieur de l'omoplate, et dû à une lésion de la troisième côte dont 4 centimètres furent réséqués, gagna le médiastin postérieur, guidé par les fongosités; dans le foyer, la partie latérale de deux vertèbres, probablement la deuxième et la troisième se trouvèrent à nu et une cavité, du volume d'une petite noix, remplie de débris osseux, fut évidée à la cuiller tranchante. Au bout de cinq mois, la guérison était presque complète. Cette observation déjà ancienne était restée isolée, car nous ne citons que pour mémoire la note de Laffau (1886), lorsque, presque simultanément (1893), Schœfer en Amérique, Auffret et Vincent en France décrivirent les trois procédés opératoires, presque identiques, que nous avons étudiés. M. Vincent seul, du reste, a mis le sien en pratique, dans un cas de mal de Pott interscapulaire,

avec abcès ossifluent dorsal interminable. Le résultat local fut bon, puisque six mois après l'opération il ne restait qu'une fistulette, lorsque, de la façon la plus imprévue, la malade, fillette de sept ans, fut emportée par une pneumonie non tuberculeuse. On constata que le drain avait passé en avant de la moelle dans la loge angulaire à base postérieure due à la flexion vertébrale : l'ostéite paraissait à peu près guérie.

En somme, fort peu d'observations chirurgicales, permettant de fixer la valeur et les dangers de l'attaque directe des corps vertébraux dorsaux. Il en sera de même dans l'avenir, sans doute. Cette attaque directe ne nous paraît en effet possible que si quelque abcès froid vient saillir en arrière entre deux têtes costales : c'est rare et c'était du reste le cas dans les faits de Bœckel et de Vincent.

3° *Région cervicale.* — Le traitement direct des lésions tuberculeuses de la partie antérieure du rachis, cervical, ne semble aussi indiqué que très exceptionnellement : il est en effet rare qu'on puisse enlever tout le mal; le plus souvent les chirurgiens se sont arrêtés avant d'avoir fait une opération complète, et l'affection a continué ou récidivé.

Nous avons déjà dit que, pour ces tentatives, la voie buccale était absolument mauvaise. Ainsi a-t-on utilisé dès longtemps, la voie latérale, soit pré, soit post-sterno-mastoïdienne. Mais doit-on regarder comme des interventions d'un réel intérêt, méritant d'entrer en ligne de compte, les faits de Marcacci (1844) ou une portion d'apophyse transverse fut cueillie au fond d'une fistule agrandie par incision; le fait de Cantel (1867) ou trente séquestres furent extraits de diverticules purulents transformant en éponge la glande thyroïdienne? L'opération de Michel (1864) fut plus méthodique et c'est une apophyse transverse encore en place, la 4e, qu'il alla réséquer. De même Duplouy (1886), guidé par une fistule, fit sauter d'un coup de ciseau les tubercules de l'axis, puis réséqua sa branche postérieure avec une petite gouge, après que l'artère vertébrale eût été protégée par une spatule. — Michel et Duplouy pensaient avoir fait des interventions complètes et cependant, dans les deux cas, la récidive fut rapide. On ne peut également parler que d'amélioration et non de guérison chez la malade à qui Schœfer (1891) alla ruginer une large excavation du 4e corps cervical.

M. Roux a bien voulu nous communiquer deux cas de même ordre : malgré sa hardiesse et son habileté, il n'a pu faire que des opérations partielles, et le résultat obtenu fut tout à fait passager; une fois même l'artère vertébrale fut blessée et l'on ne voit pas

comment éviter à coup sûr dans une plaie profonde et étroite, un tel accident.

Observation XXXVIII (due à M. Roux, de Lausanne). — *Tuberculose des corps vertébraux cervicaux. Curetage incomplet du foyer osseux. Plaie de l'artère vertébrale. Amélioration très passagère, mort au bout d'un an et demi.* — H. S..., quarante ans, facteur. Fièvre typhoïde à dix-sept ans; il y a deux ans, chute sur le coccyx; un an après, douleurs surtout vives la nuit, au niveau de l'articulation sacro-coccygienne.

Depuis juin 1885, douleurs dans la nuque avec difficultés pour mouvoir la tête, puis tuméfaction sur la partie latérale droite du cou, qui, incisée, a donné issue à une grande quantité de pus. Il persista une fistule. Le 6 mars 1887 une injection de liqueur de Villate fut suivie de douleurs extrêmement vives du côté de la colonne cervicale : les moindres mouvements du cou furent pendant une semaine extrêmement pénibles.

État le 4 avril 1886. — Rien aux poumons. Fistule entre le trapèze et le sterno conduisant sur la face antérieure de l'apophyse transverse troisième ou quatrième cervicale. La rotation de la tête est gênée.

7 avril. — Anesthésie chloroformique. Incision au devant de la fistule, de l'apophyse mastoïde au bord antérieur du trapèze sur une longueur de 15 centimètres. Le sterno récliné en avant, on file, en arrière du plexus brachial, avec la plus grande prudence le long de la fistule jusqu'à la hauteur du foyer. Celui-ci est très haut, probablement sur la troisième vertèbre et très difficile à atteindre. On détache à la pince et à la rugine plusieurs petits séquestres et on trouve une cavité bien plus grande qu'on n'avait pensé, remplie de fongosités, à travers lesquelles passe l'artère vertébrale qui se déchire pendant le curage de l'abcès. Deux pinces à demeure arrêtent l'hémorragie. On pénètre avec le doigt en avant et en arrière de l'apophyse transverse et on peut se convaincre qu'avec la sonde, on n'avait atteint qu'une très petite partie du foyer osseux qui est énergiquement gratté à la curette. Tamponnement en laissant les pinces à demeure. Suture des parties supérieure et inférieure de la plaie.

9 avril. — Pansement. On enlève les sutures, les pinces et en partie le tamponnement iodoformé.

6 mai 1887. — La fistule très rétrécie est maintenue béante par des tampons de gaze iodoformée. Depuis une quinzaine de jours, les douleurs ont recommencé lors des mouvements de la tête.

On applique un appareil en cravate qui s'appuie sur les clavicules et les épaules.

Deux ou trois jours après l'opération, la voix devint rauque : la corde vocale droite est très rouge.

2 mars 1888. — Fistule coccygienne avec séquestre. Parésie des jambes, avec atrophie. Sortie le 6 mai 1888.

Ce malade succomba fin de 1888 ou commencement de 1889, après incision d'un énorme abcès sacré accessible par derrière, mais développé surtout en avant, entre le rectum et les sacrum et coccyx; ce

deuxième foyer a très abondamment suppuré, et il est intervenu de la tuberculose pulmonaire avec fièvre hectique. La fistule du cou n'a jamais tari complètement.

Observation XXXIX (due à M. Roux, de Lausanne). — *Tuberculose du corps des premières vertèbres cervicales. Curetage du foyer. Légère amélioration. Mort au bout de 3 mois et demi.* — M. L..., âgée de dix-neuf ans. L'affection débute en juin 1888 par une gêne dans les mouvements de flexion, extension et rotation de la tête et des douleurs très vives du côté droit du cou, s'irradiant derrière l'oreille et dans l'épaule droite. En août, les douleurs devinrent encore plus fortes. La malade dut garder le lit et soutenir en marchant sa tête qui se déviait à gauche. En octobre, fausse-couche.

28 novembre. — Tête fléchie, tournée en totalité à gauche, coudure vertébrale, convexe à gauche, avec angle saillant au niveau de la troisième cervicale.

1er décembre. — Douleur à droite du cou, en arrière de l'oreille, à un endroit où existe de la fluctuation. Incision longitudinale de 6 centimètres environ. Il s'écoule du pus mal lié, et le doigt, introduit dans la plaie, sent facilement le condyle de l'occipital et l'apophyse transverse de l'atlas qui sont ruginés. Une petite éponge enrobée dans la gaze iodoformée est placée au fond de la plaie. Points de suture à l'angle inférieur. Compression avec une éponge.

4 décembre. — Douleurs bien moins vives qu'auparavant. Température un peu élevée.

6 décembre. — Les éponges sont remplacées par une mèche de gaze.

10 décembre. — Pansement. Le soir, douleurs assez fortes à la région temporale et au bras droit.

31 décembre. — On a fait des pansements tous les six jours environ, les douleurs ont un peu diminué.

30 janvier 1889. — Pendant le mois de janvier les douleurs ont été intermittentes, plus fortes ou plus faibles sans qu'on puisse savoir la cause de ces variations.

Le 17. — Traction sur la tête de une, puis deux et trois livres, d'abord bien supportée, puis très pénible.

A partir du 25, 26, la malade se plaint de difficultés pour la déglutition. Le doigt introduit dans la bouche rencontre sur la paroi postérieure du pharynx une tumeur grosse comme une noisette.

Le 28. — Gêne respiratoire. Grande difficulté de la déglutition.

Le 29. — On incise l'abcès pharyngien qui a beaucoup augmenté de volume. Injections.

5 février. — Pansement. La quantité de pus qui s'échappe de la plaie derrière l'oreille n'est pas très considérable. Les douleurs deviennent vives, le moindre mouvement est très douloureux.

13 février. — Nouveau pansement. On continue les injections buccales; un peu de pus s'échappe de temps en temps par l'abcès pharyngien. Cra-

chats très fétides. Foyer gangreneux pulmonaire au niveau du sein gauche.

18 février. — Le foyer gangreneux a causé une pleurésie adhérente et s'est ouvert dans le sein gauche. Affaiblissement. Respiration très gênée. Mort à quatre heures et demie du soir.

4° Région sacrée. — Le sacrum, contenant encore le canal rachidien, nous devons dire au moins quelques mots du traitement de ses tuberculoses en laissant bien entendu de côté la tuberculose sacro-iliaque, dont l'histoire chirurgicale est déjà longue et tout à fait particulière.

Quant au coccyx, nous laisserons de côté ses caries, comme nous avons laissé de côté ses fractures.

La recherche des points malades dépendant de la face postérieure du sacrum ne présente rien de particulier : elle a été faite par Ollier plusieurs fois, par nous deux fois avec succès, et par bien d'autres chirurgiens. La recherche des foyers tuberculeux, séquestre ou nid de carie, dépendant des corps vertébraux sacrés et qui entretiennent des fistules péri-anales, ou bien des trajets fessiers, inguinaux, sus-iliaques, est plus difficile et surtout bien moins souvent fructueuse. Les cas de ce genre, du reste souvent compliqués de tuberculose sacro-iliaque, sont même aussi décourageants que possible : la longueur, la multiplicité, l'irrégularité des trajets fistuleux depuis longtemps ouverts au dehors, la sclérose péri-fistuleuse, parfois très étendue, l'âge avancé des sujets, créent des conditions tout particulièrement défavorables. Nous nous rappelons en particulier un malade qui resta près de trois ans dans le service de notre excellent maître M. Théophile Anger; plusieurs explorations de trajets inguinaux restèrent sans résultat; enfin, une dernière tentative, faite par M. Tuffier, mena sur une surface sacrée, dénudée, rugueuse, dure, inattaquable. Schœfer fut plus heureux dans un cas où la lésion, dépendant du deuxième corps sacré, envoyait une fistule au-dessus de la crête iliaque; par une incison faite, à ce niveau, parallèlement aux dernières épines lombaires, il put extraire un séquestre, gratter le trajet fongueux à multiples diverticules, et guérir rapidement son malade.

Dans un cas où la tuberculose avait envahi, en même temps que la totalité du coccyx les faces antérieure et postérieure du sacrum sur une assez grande hauteur, M. Ollier isola toute la partie inférieure du conduit rachidien sacré, et par cette intervention d'un caractère tout à fait spécial put faire une opération complète, et guérir le malade sans couper de racines médullaires importantes.

Conclusions. — On le voit, le traitement osseux direct des lésions

vertébrales tuberculeuses sans accidents médullaires varie singulièrement, comme valeur, suivant les cas, et cette valeur peut être appréciée pour chaque fait en particulier en se basant sur ce principe : L'opération sera bonne, lorsqu'on pourra la faire complète.

Les tentatives que nous venons d'étudier ne sont en effet qu'un effort, dans des conditions très variables, pour appliquer à une région nouvelle le principe émis en 1881, au congrès d'Alger, par notre regretté maître, le professeur Trélat : « L'abcès froid étant une tumeur composée d'une paroi fibreuse et d'un contenu variable, il faut enlever cette tumeur, ou l'ouvrir et racler sa paroi, en faire une plaie simple, et la traiter antiseptiquement. Quand les os sont cariés, il faut aller jusqu'à l'altération osseuse et la traiter en conséquence : il ne faut pas oublier les diverticules, les fusées de l'abcès qui sont des causes fréquentes de récidive; si celle-ci survenait, il faudrait la traiter comme on a traité la tumeur principale. »

Aux vertèbres, plus qu'ailleurs, l'application de cette méthode idéale rencontre des obstacles fréquents, dus à l'étendue ou au siège des lésions. Dans les cas graves, il est rare d'obtenir du premier coup le résultat cherché : ici, comme pour beaucoup de tuberculoses osseuses, une seconde, voire une troisième opération, seront alors de mise et, parfois, pas à pas, mèneront au succès définitif.

B. — TRAITEMENT RACHIDIEN MÉDULLAIRE

Lorsque dans le cours d'un mal de Pott surviennent des accidents médullaires, la conduite à suivre est variable, croyons-nous, et dans des conditions que nous allons essayer de déterminer.

I. Paraplégies pottiques postérieures.

Les cas où les lésions osseuses sont limitées aux arcs, les lésions pachyméningitiques à la zone épidurale sous-jacente sont très favorables à l'intervention; l'ablation des séquestres et des fragments osseux malades est facile, la plaque de pachyméningite tuberculeuse postérieure est très simplement ruginée, même complètement enlevée, car elle n'adhère pas à la dure-mère, qui reste lisse, blanchâtre, d'apparence à peu près saine; la suppression attentive et complète des parties malades pourra donc permettre une opération radicale. Un malade d'Abbe, opéré dans ces conditions en mai 1888, pouvait, trois mois après, marcher avec des béquilles, et le huitième mois sans appui; en mai 1890, il était en parfait état.

Nous avons opéré en 1890, dans le service de M. de Saint-Germain,

une fillette de quatre ans et demi pour un mal de Pott postérieur des premières vertèbres dorsales avec périméningite. La guérison persiste depuis cette époque et paraît définitive (mars 1893).

Observation XL (personnelle). — *Mal de Pott postérieur des premières vertèbres dorsales avec compression médullaire. Résection des arcs malades. Guérison suivie trois ans.* — J. F..., quatre ans et demi, est atteinte depuis plusieurs mois d'un mal de Pott postérieur des premières vertèbres dorsales avec abcès froid médian gros comme le poing. Depuis quelques jours, la mère a remarqué une sorte de rétropulsion du globe oculaire gauche avec chute de la paupière supérieure. Une incision longitudinale ouvre une poche tuberculeuse sous-cutanée, à la partie profonde de laquelle arrive un diverticule plein de fongosités. Celui-ci, dénudé au bistouri en haut et en bas, mène sur un nouvel abcès, en contact avec les arcs et dans la cavité duquel on sent en haut et à gauche une lame et une apophyse articulaire, probablement celles de la 1re dorsale, à nu et rugueuses. Elles sont enlevées au davier, le foyer sous-jacent de périméningite tuberculeuse postérieure, très exubérant, ruginé prudemment et une masse de fongosités, du volume d'une noix, enlevée du canal rachidien. Cautérisation au chlorure de zinc de toutes les parties tuberculeuses, drainage, sutures, pansement iodoformé, corset plâtré. Le huitième jour, les fils et le drain sont enlevés. Le trajet de celui-ci ne se ferma qu'au bout de quelques semaines. Le lendemain même de l'opération la rétropulsion du globe oculaire gauche et le ptosis, qui n'en était probablement qu'une conséquence, diminuèrent. Le surlendemain ils avaient disparu : sans doute les fongosités enlevées comprimaient l'origine des fibres sympathiques du muscle de Muller dont la paralysie produit une rétraction du globe oculaire et un faux ptosis. Nous venons de revoir trois ans après l'opération la petite malade. Elle est en parfait état général et local, sans trace de récidive. Fond de l'œil normal.

Dans quelques faits extrêmement rares les fongosités rétroméningées perforent d'un côté la peau, de l'autre la dure-mère et provoquent une *fistule céphalo-rachidienne*. On comprend qu'une infection méningée tuberculeuse ou septique devienne ainsi extrêmement facile et qu'on doive y parer par un large et prudent nettoyage du foyer tuberculeux, peut-être la suture de la dure-mère après ablation de la partie malade, en somme un traitement actif, énergique, rendu indispensable par la gravité des accidents probables et, s'il est impossible, des pansements attentifs et l'antisepsie de la fistule tuberculeuse.

II. Paraplégies pottiques antérieures.

Le siège postérieur exclusif des lésions ostéo-méningées est du reste exceptionnel. Le plus souvent la tuberculose osseuse est au niveau du corps et la lésion de la moelle se fait d'avant en arrière par l'un ou par l'autre des deux mécanismes suivants : par arête osseuse, par péri-méningite.

1° Paraplégies antérieures par arête osseuse. — La compression antéro-postérieure par arête osseuse peut se faire lentement ou brusquement, variétés toutes les deux exceptionnelles. La première même a été longtemps contestée; cependant plusieurs opérateurs ont manifestement constaté une arête osseuse transversale, saillant dans le canal, aplatissant la moelle d'avant en arrière dans des cas où les phénomènes paraplégiques s'étaient développés *graduellement*. M. Roux nous a obligeamment communiqué un fait de ce genre, absolument incontestable.

Observation XLI (due à M. Roux, de Lausanne). — *Déplacement osseux lent dans un mal de Pott, avec paraplégie incomplète. Résection d'arcs; aggravation des accidents moteurs.* — P. M..., seize ans, pas d'antécédents héréditaires. Rougeole pendant l'enfance. Il y a trois ans, chute sur le genou, puis tumeur blanche, résection à résultat très satisfaisant jusqu'il y a une année.

Depuis un mois faiblesse des jambes, légère raideur dans la jambe droite, après une station assise un peu prolongée. Pas de troubles vésico-rectaux.

Rien aux poumons, saillie des cinquième et sixième dorsales. Légère diminution de la sensibilité, à partir de la deuxième vertèbre lombaire. Marche difficile. Légère atrophie des muscles de la jambe du côté réséqué.

Opération. 13 août 1891. — Éther; incision de 10 centimètres. Résection au ciseau des cinquième et sixième arcs. La dure-mère, mise à nu sur une étendue de 5 à 6 centimètres, est molle, aplatie. En passant le doigt dessous, on sent qu'elle est refoulée en arrière par une saillie des corps vertébraux; drain, gouttière de Bonnet. Le soir de l'opération, le malade ne peut mouvoir les membres inférieurs.

14 août. — Ablation du drain. Paraplégie sensitivo-motrice complète, paralysie vésico-rectale.

17 août. — Ablation des sutures. Issue d'un peu de liquide purulent. On remet deux petits drains. Pansement chaque jour.

21 août. — Paraplégie sensitivo-motrice toujours complète; l'anesthésie est complète jusqu'à l'ombilic, et jusqu'à l'appendice xyphoïde perversion de la sensibilité thermique. Paralysie vésico-rectale. Pas de douleurs en ceinture.

22 août. — On ouvre un abcès en dehors de la cicatrice et on met un drain.

1er septembre. — Le haut de la cuisse gauche présente à sa partie

postérieure, de l'œdème sans rougeur, ni fluctuation. État général bon.

7 septembre. — État stationnaire, tendance au décubitus.

15. — La partie supérieure des fesses est largement ulcérée.

23. — Énorme décubitus sacré, plaques de gangrène aux creux poplités. La plaie opératoire est presque complètement guérie. État général assez bon.

26. — Les ulcérations fessières se sont encore étendues.

Sortie dans le même état. La patiente désire retourner chez elle.

Brusque, la compression osseuse résulte d'une véritable fracture par traumatisme souvent léger agissant sur des vertèbres déjà malades. Les lésions médullaires, destinées à évoluer sur une moelle altérée d'avance sont ordinairement très étendues, et dans un cas que nous avons observé allaient jusqu'à la section complète, les deux bouts, amincis, sclérosés n'étant plus reliés que par de minces adhérences conjonctives renfermant quelques filets nerveux.

Observation XLII (personnelle). — *Paraplégie brusque par fracture dans un mal de Pott. Résection de l'arête osseuse dépendant du corps vertébral. Aucune amélioration; mort de pneumonie, un mois et demi après l'intervention.* — L..., garçon de neuf ans, était déjà porteur, depuis six mois, d'un mal de Pott dorsal supérieur avec gibbosité très légère, et sans accidents médullaires, lorsqu'il fit, au début de l'année 1890, une chute dans un escalier. La gibbosité augmenta subitement, en même temps qu'apparaissait une paraplégie complète, flasque, avec incontinence d'urine. Le malade fut traité pendant près de huit mois par l'immobilisation dans une gouttière de Bonnet, mais la paraplégie, de flasque devint spasmodique, pendant que les sommets se prenaient légèrement. Nous vîmes ce malade à la fin d'octobre, grâce à la bienveillance de M. d'Heilly. Son état était alors le suivant : gibbosité portant sur les 3e, 4e, 5e, 6e et 7e dorsales, à sommet aigu inclinant légèrement à gauche, avec courbure scoliotique lombaire de compensation. Pas de douleurs au niveau de la gibbosité : thorax très large, mais extraordinairement aplati d'avant en arrière, surtout en haut, avec des fausses côtes très saillantes. Ventre énorme, ballonné, par suite de la paralysie des droits abdominaux; membres inférieurs atrophiés, de volume moitié moindre que ceux d'un enfant du même âge. Le plus petit mouvement volontaire des cuisses, des pieds, des orteils, est absolument impossible; mais dès qu'on touche, même très superficiellement, la peau du pied, de la jambe ou de la cuisse, celle-ci se fléchit sur l'abdomen avec une violence extrême, en même temps que la jambe se raidit en flexion moyenne et que le pied se met en varus équin. C'est la position ordinaire du malade dans le lit, par suite du contact des couvertures. Réflexes rotuliens et trépidation épileptoïde très intenses. Réflexe crémastérien disparu. Les accidents spasmodiques des membres

inférieurs paraissent un peu moindres sur le gauche que sur le droit.

L'anesthésie au contact, à la douleur, à la température, est complète depuis le pied jusqu'à l'ombilic. En explorant la sensibilité de haut en bas, et non plus de bas en haut, on trouve que la limite de l'anesthésie est légèrement plus basse, de 1 centimètre environ. Pas de zone d'hyperesthésie à la limite supérieure de l'anesthésie.

Incontinence d'urine absolue avec insensibilité vésicale au contact et à la distension. Pas de cystite. Pas d'incontinence des matières fécales. État général satisfaisant, sauf quelques lésions pulmonaires des deux sommets, au premier degré, peu étendues.

En novembre, le malade passa dans le service de M. de Saint-Germain. Malgré l'immobilisation absolue dans la gouttière de Bonnet, et des soins de propreté rigoureuse, l'état s'aggrava rapidement. Deux eschares fessières apparurent et s'étendirent jusqu'à la ligne médiane. Les accidents spasmodiques étaient de plus en plus intenses.

Le 27 décembre, incision de 10 centimètres sur la ligne des apophyses; ablation de bas en haut de 5 arcs (2e, 3e, 4e, 5e et 6e dorsaux) après réclinaison de leur périoste en dehors. Le fourreau méningé est en haut et en bas entouré de sa gaine graisseuse normale, mais dans une étendue intermédiaire de 7 centimètres il est très repoussé d'avant en arrière, en même temps que dépourvu de sa couche graisseuse, aplati, congestionné, tendu. En l'explorant avec le doigt, on sent, au niveau de la 4e dorsale à peu près, un amincissement tel du fourreau que la moelle semble, en ce point, complètement manquer. Le doigt explorateur sent en effet à travers les méninges, une arête osseuse, transversale, aiguë, cause probable de la section médullaire évidente. Après ablation de quelques fongosités qui recouvrent çà et là le fourreau méningé, je commence à le dégager de la partie droite du canal rachidien, entre les 3e et 4e racines dorsales, en un point où vient faire hernie un petit paquet de fongosités placées entre l'os et les méninges. La dissociation de ces fongosités était à peine commencée qu'une notable quantité de pus vint sourdre dans la plaie, augmentant à chaque inspiration. Il fallut éponger pendant quelques minutes pour avoir de nouveau un champ opératoire absolument net. Je continuai alors la libération de la moelle, que je pus bientôt faire charger sur un écarteur et récliner à gauche. Cette manœuvre me permit d'enlever une grande quantité de tissu tuberculeux et de pus en contact avec les lésions des corps vertébraux, et d'attaquer avec une petite pince coupante coudée, l'arête osseuse. La libération de la moelle à gauche, et sa réclinaison à droite, rendirent possible l'ablation complète du segment osseux compresseur. Malheureusement la destruction des corps vertébraux était énorme, et l'ablation des parties malades fut certainement incomplète.

Pas de drainage. Immobilisation dans une gouttière de Bonnet.

Au bout de huit jours, la plaie opératoire était guérie, mais il n'y eut aucune amélioration fonctionnelle appréciable; les eschares fessières s'étendirent même notablement.

L'état général se maintint excellent jusqu'à la fin de janvier. A ce moment le père de l'enfant désira qu'il fût transporté dans la salle des chroniques où il était avant l'opération. Le petit malade prit-il froid pendant le transport? Toujours est-il que, le soir même, il eut du délire, une fièvre assez intense; trente-six heures après il succombait avec tous les signes d'une congestion pulmonaire généralisée.

Autopsie le 1er février. La colonne vertébrale fut entièrement enlevée du coccyx à la base du crâne et disséquée avec le plus grand soin. L'eschare fessière n'allait pas jusqu'à l'os. La plaie opératoire était complètement réunie et l'orifice produit par l'ablation des arcs, long de 7 centimètres et large de 4 et demi presque totalement fermé par une mince coque dure, que l'examen histologique a démontré être ostéopériostique. La précaution que nous avons eue, dans ce cas comme dans les autres, de faire une résection sous-périostée, et de rabattre après l'opération, les lambeaux de périoste vers la ligne médiane, n'avait donc pas été inutile. La mince couche osseuse, légèrement convexe en arrière, recouvrait une nappe de tissu conjonctif jeune et sain, adhérente d'autre part aux méninges postérieures. Celles-ci furent ouvertes : une notable quantité de liquide céphalo-rachidien s'écoula et je vis alors que le diagnostic anatomique porté pendant l'opération était exact : le segment osseux du corps avait, à travers la dure-mère antérieure restée intacte, sectionné complètement la moelle. Les deux segments de celle-ci écartés de 1 centimètre environ, étaient entourés et réunis l'un à l'autre par des tractus cicatriciels que l'examen histologique démontra contenir quelques cylindraxes d'aspect tout à fait normal. Les segments médullaires étaient très amincis (surtout l'inférieur) et sclérosés sur une étendue de 2 à 3 centimètres. Au-dessus et au-dessous de la section, la moelle et la face interne des méninges étaient recouvertes d'îlots fibreux établissant çà et là entre elles quelques adhérences; c'étaient manifestement des débris d'un caillot intra-méningé remontant à l'époque de la fracture dans le mal de Pott. Sur toute l'étendue du canal méningé, pas trace d'inflammation.

Après ablation de la moelle et des méninges antérieures, je tombai sur quelques fongosités adhérentes à la face externe de la dure-mère, en contact d'autre part avec une lésion énorme des corps vertébraux : destruction complète des premier, deuxième, troisième, quatrième dorsaux, et de cette cavité osseuse pendait en avant un vaste abcès froid bilobé, du volume des deux poings.

Il y avait dans chaque plèvre un demi-litre environ de liquide séreux; une broncho-pneumonie intense que l'examen bactériolooique démontra non bacillaire, mais à pneumocoques et à streptocoques, occupait les deux poumons en entier; c'était là, à n'en pas douter, la cause immédiate de la mort. Caverne au sommet droit.

Reins et uretères sains. Vessie contenant 100 gr. de liquide. Pas de cystite.

Le résultat thérapeutique devait être nul et le fut; nul aussi dans le cas analogue de Southam; nul encore dans ce fait curieux de Park

Aussi les chirurgiens qui se sont contentés dans les paraplégies pottiques par fongosités *d'enlever un plus ou moins grand nombre*

expliquer les paraplégies pottiques, dès qu'on sut qu'elles survenaient dans le cours des caries vertébrales, était de les considérer comme dues à des luxations ou à des fractures spontanées de ces vertèbres cariées. Cela paraissait en outre en rapport avec les légers traumatismes souvent observés comme point de départ de ces paraplégies. Les déviations vertébrales à grand rayon furent aussi accusées de suffir par elles-mêmes à rétrécir le canal et la moelle. On considérait donc qu'il y avait dans tous les cas compression osseuse directe. Cette théorie, qui est celle de Louis (De l'état de la moelle épinière dans la carie vertébrale *in Mém. ou recherches anat. path.*, in-8°, 1826, p. 410-456), resta longtemps classique. On doit la considérer comme vraie dans un très petit nombre de cas. De temps en temps seulement les auteurs en publient un où la compression lente ou brusque par arête osseuse appartenant au segment vertébral inférieur ou par esquille est incontestable. Myers (Kyphosis; *New-York medical Journal*, 1891, p. 211. *Academy of medecine*, 17 avril 1891) a cependant été jusqu'à rééditer la vieille théorie de la compression médullaire par cyphose. Nous croyons qu'il a tort, malgré la récente connaissance des myélites d'origne scoliotique.

Dès 1827, Ollivier, qui a vu juste en tant de problèmes de pathologie médullaire, semble hésiter sur la constance de la compression osseuse dans les paraplégies pottiques. Dans sa 3e édition (Traité des maladies de la moelle épinière, Paris, 1837, t. I, p. 430), il constate que chez un malade atteint « de carie de la deuxième et de la troisième dorsales à la suite d'un coup reçu dans le dos, la paralysie du mouvement se manifesta peu de temps après l'accident, et lorsque le canal rachidien n'avait point encore éprouvé une déviation capable de causer la compression de la moelle épinière ». Malgré cette remarque, la théorie de la compression médullaire par les fongosités péridurales ne devait être formulée que beaucoup plus tard, par Echeverria (Sur la nature des affections dites tuberculeuses des vertèbres; *Th. Paris*, 1860) puis plus nettement par Michaud (De la méningite et de la myélite dans le mal vertébral. *Th. Paris*, 1871). Le travail de Michaud était fait sous l'inspiration du professeur Charcot, qui en soutint à plusieurs reprises les conclusions (De la compression lente de la moelle épinière. Leçons sur les maladies du système nerveux, 1873, t. II, p. 180. — Le mal de Pott; *Gaz. des hôp.*, 1874, t. XLVII, 1155-1157. — Paraplégie par mal de Pott; *Gaz. des hôp.*, t. LVI, p. 483-485, 1883. — De la paraplégie du mal de Pott; *Mercredi médical*, t. V, p. 257, 1890) conclusions admises pendant longtemps par tous les auteurs (Courjon, Paraplégie dans le mal de Pott; *Th. Paris*, 1875, n° 110. — Masse, De la compression lente de la moelle épinière; *Th. Paris*, 1878, — Leyden, Klinik der Rückenmarkskrankheiten, 1879, II Bd, 1 Abtheil, s. 149. — Elliott, The Pressure paralysis of Pott's disease *New-York med. Journal*, 1888, t. Ier, p. 589), etc.

Les fongosités se transforment-elles, à une époque plus avancée de leur évolution, en abcès froid, totalement ou partiellement intra-rachidien, leur mode d'action devient un peu différent, ainsi que le professeur Lannelongue le fit remarquer à plusieurs reprises (Lannelongue, Note clinique et expérimentale sur les effets de la traction par les poids, extension continue, sur les articulations malades et la coxalgie tuberculeuse en particulier; *Bulletins et Mémoires de la Société de chirurgie*, 1886; 13 janv. *Bull. et Mém.*, n° s., t. XII, p. 31. — Coxo-tuberculose, in-8°, Paris, 1886, p. 103. — Tuberculose vertébrale, in-8°, Paris, 1888, p. 109) : « La tension du liquide contenu dans l'abcès, dit-il, qui peut être évaluée à une moyenne de 17 millimètres, se manifeste du côté du rachis et refoule en arrière la paroi de l'abcès. Ce refoulement, cause de compression médullaire, se produit tantôt seulement sur une faible

d'arcs n'ont-ils eu que des succès incomplets: ils n'en sont pas moins, malgré leur importance restreinte, la preuve que l'ablation des lames n'avait pas été indifférente; le fourreau méningé, qui fait saillie par

étendue, celle des vertèbres malades, tantôt à une certaine distance, particulièrement lorsqu'il existe un abcès intra-rachidien. »

Ajoutons que les professeurs Charcot et Lannelongue ne répudient pas, comme mécanisme exceptionnel, la compression médullaire par une saillie osseuse de fracture plus ou moins spontanée.

En somme, qu'il s'agisse de compression osseuse, de compression par les fongosités ou par abcès froid, nous voyons que, pour les auteurs précédents, le ramollissement, et plus tard la sclérose médullaire, ont pour cause la compression directe de la moelle.

Récemment, quelques anatomo-pathologistes ont cherché à prouver que la compression se faisait non pas directement sur la moelle, mais sur ses vaisseaux afférents ou efférents. S'agit-il des vaisseaux afférents, artères intercostales ou artères méningées, que les fongosités comprimeraient soit au niveau des trous inter-vertébraux, soit dans l'espace inter-ostéo-méningé (Ziegler, Lehrbuch der pathologischen Anatomie, II Theil, s. 627, an. 1885), le ramollissement médullaire serait de cause anémique. S'agit-il des vaisseaux efférents, veines et surtout lymphatiques (Kahler, Ueber die Veränderungen welche sich im Rückenmarke in Folge einer geringgradigen Compression entwickeln; *Zeitschrift für Heilkunde,* III Bd., s. 361, 1882) la première phase de l'altération médullaire serait un véritable œdème par stase, rendu manifeste par l'augmentation de volume de la moelle qu'on observerait presque toujours au début des paraplégies pottiques.

Les deux théories qui précèdent font encore jouer un rôle à la compression, il est vrai non directement médullaire, mais indirecte. Elles sont donc absolument différentes de la théorie qui nous reste à étudier, et qui admet comme agent de la paraplégie, l'infection spécifique de la moelle. Elle a du reste été réfutée dès sa naissance avec le plus grand soin par Schmaus (Die Compressionsmyelitis bei Karies der Wirbelsäule; I. D *Wiesbaden,* 1890). Les conclusions de cet auteur, basées sur l'étude anatomique de cinq cas, ainsi que sur l'examen des lésions médullaires dans les infections expérimentales des méninges par tuberculose ou par agents pyogènes et dans les altérations de ces méninges par les agents chimiques, sont les suivantes : il y a, très exceptionnellement, artérite ou lymphangite intra-médullaires tuberculeuses, et seulement dans les cas où les fongosités ont traversé la dure-mère, et où il y a des lésions spécifiques de la pie-mère et de l'arachnoïde; presque toujours, les lésions de la moelle sont des lésions d'œdème, soit d'œdème par stase lymphatique et veineuse, soit d'œdème septique, par circulation dans les vaisseaux de ptomaïnes bacillaires. Lorsque ces lésions sont très intenses ou de très longue durée, elles déterminent, dans le tissu péri-vasculaire, des modifications suivies d'accidents inflammatoires analogues à ceux qui accompagnent la résorption des infarctus et aboutissant à la sclérose.

Nous avons eu l'occasion, depuis quatre ans, d'étudier six cas de paraplégies pottiques. Une fois, il y avait une section totale de la moelle par arête osseuse, avec sclérose complète et dégénérescences ascendantes et descendantes ordinaires (obs. XLII, p. 247), deux fois déformation de la moelle aplatie par les fongosités pré-méningées contre les arcs, deux fois œdème et augmentation de volume de la moelle, restée au large dans son fourreau méningé, au niveau des fongosités qui entouraient celui-ci; une fois artérite tuberculeuse intra-médullaire en coïncidence avec des lésions tuberculeuses des méninges intra-durales.

Nous ne répéterons pas ici le détail de ces faits, déjà donné dans le texte de notre travail, disons toutefois que les conclusions qui en découlent, ainsi

l'orifice rachidien, a pu manifestement reprendre un volume qu'il n'avait plus, le liquide céphalo-rachidien circuler à niveau, il est probable que le sang et la lymphe sont moins favorisés. Le résultat est en tout cas exceptionnellement notable, chez les malades probablement où la compression directe avait un rôle particulièrement intense; presque toujours nul ou très minime, parce que d'ordinaire l'anémie et l'œdème sont les agents uniques ou principaux de la paralysie. Alors c'est tout au plus si l'on constate le retour de quelques mouvements musculaires; la sensibilité est plus favorisée, et reparaît plus ou moins complètement, surtout et d'abord la sensibilité thermique. Il survient même souvent une hyperesthésie passagère dans les zones préalablement anesthésiées, principalement à leurs limites : ce sont là des modifications tout à fait analogues aux modifications spontanées qu'on observe dans l'état des paraplégies pottiques d'un jour à l'autre, sans raison connue, et sans doute sous l'influence de la décongestion passagère des fongosités.

Mais ces modifications, ces améliorations spontanées ne durent que quelques heures, quelques jours au plus, ainsi que le constatent avec surprise les chirurgiens non prévenus. Les améliorations consécutives à la lamnectomie durent, elles, un peu plus longtemps, quelques semaines, jusqu'au moment où la cicatrice opératoire joue vis-à-vis du fourreau méningé le rôle compresseur que jouaient autrefois les arcs : c'est là l'histoire d'un malade de Wright, de plusieurs de ceux de Kraske, d'un de ceux de Lane, de notre premier opéré, de deux encore dont nous devons les observations inédites à MM. Gross de Nancy et Jalaguier.

Observation XLIII (personnelle). — *Paraplégie pottique. Résection des 5e, 6e, 7e et 8 arcs dorsaux. Amélioration puis rechute et depuis, oscilla-*

que des observations récemment publiées par les auteurs étrangers, nous paraissent devoir être très éclectiques et à peu près les suivantes :

1° Il est des cas où la lésion médullaire est une lésion par compression directe, soit d'origine osseuse, soit provoquée par un abcès froid, ou par les fongosités agissant comme agent compresseur latéral, plutôt que circulaire. Pour que ces faits soient probants, la moelle doit y être diminuée de volume et surtout déformée;

2° Dans d'autres cas, la moelle est de forme normale mais volumineuse et œdématiée; cet œdème paraît plutôt dû à la compression des vaisseaux sanguins et lymphatiques efférents (fait prouvé au moins pour quelques cas par nos observations) qu'à l'extravasation de produits bacillaires.

3° Exceptionnellement, la moelle présente des lésions tuberculeuses, quelquefois, comme dans un de nos faits, microscopiques et dues à de l'artérite spécifique, beaucoup plus souvent macroscopiques avec tubercules plus ou moins gros intra-médullaires, en tout cas toujours associées à des lésions arachnoïdiennes et pie-mériennes de même nature.

tions d'intensité de la paraplégie. Malade suivi trois ans. — All. Robert, âgé de huit ans, entre le 28 mai 1890, salle Giraldès, venant du service de M. d'Heilly, qui a bien voulu consentir à l'opération.

Pas d'antécédents héréditaires ou personnels. Au début de l'an dernier commencement du mal de Pott. Gibbosité très légère. Douleurs sur le trajet du sciatique, surtout du côté droit.

En août, la gibbosité s'exagéra très rapidement pour atteindre le

Fig. 49. — Gibbosité de All. Robert, avant l'opération.

Fig. 50. — Maximum de flexion de la cuisse droite avant l'opération.

volume actuel, et, en octobre, l'enfant revenait avec une paraplégie complète, survenue en une quinzaine et en voie d'augmentation.

28 mai. — Bon état général; rien du côté des poumons, gibbosité à grand rayon occupant les régions dorsales moyenne et inférieure tout entière; avec sommet au niveau de la 7e dorsale, exactement médiane (fig. 49), non douloureuse, spontanément ou à la pression; la pression sur le vertex n'est pas non plus douloureuse.

Pas de déformation du thorax. Courbures cervicale et lombaire normales. Paraplégie complète; le quadriceps seul se contracte légèrement surtout du côté gauche (fig. 50 et 51).

La contractilité faradique est un peu diminuée dans les triceps crauraux et les péroniers.

Ces muscles sont très légèrement contracturés, surtout à droite (fig. 52).

Les deux membres inférieurs sont nettement atrophiés; leur mensuration a donné les résultats suivants :

	CÔTÉ DROIT	CÔTÉ GAUCHE
Cuisse 10 c. au-dessus rotule	29	29
2 c. au-dessus rotule	21	21
Jambe partie moyenne	23	22
Cou-de-pied	17	17

Pas de paralysie vésicale ou rectale. Pas de troubles de la sensibilité-

Fig. 51. — Maximum de flexion de la cuisse gauche avant l'opération.

Fig. 52. — Pieds bots paralytiques de All. Robert avant l'opération.

Exagération des réflexes superficiels et profonds. Trépidation épileptoïde très intense surtout à droite.

Opération le 2 juin avec l'assistance de MM. Poupinel et Leclerc. Anesthésie chloroformique. Incision longitudinale de 15 centimètres sur la ligne des apophyses épineuses. Sur la saillie de deux d'entre elles, bourses séreuses. Les muscles sont décollés à droite et à gauche au bistouri; la très légère hémorragie est rapidement arrêtée par la compression de la plaie avec des éponges. Section à leur base de 4 apophyses

épineuses, avec une pince coupante. Réclinaison du périoste des lames. Ouverture du rachis avec la gouge et le maillet par l'ablation d'un arc, probablement le 5e. Les 6e, 7e et 8e sont ensuite enlevés, en partie par le même procédé, en partie par la pince coupante.

Les méninges, qui, au moment de l'ouverture du canal, avaient fait hernie par la brèche, paraissent saines et non adhérentes; on n'y touche pas. La résection de la partie postérieure du canal est arrêtée, lorsque la dure-mère et la moelle ne paraissent plus comprimées, ni en haut ni en bas. La compression paraissait se faire surtout à la jonction de la partie inférieure de la gibbosité, et de la portion du canal à direction normale.

Les bords latéraux de la fente osseuse sont soigneusement égalisés. Réunion par une couche de fils profonds au catgut puis par une couche de fils superficiels à la soie.

A la partie inférieure, gros drain, allant jusqu'à la dure-mère. Pansement au salol; ouate, corset plâtré.

Fig. 53. — All... croisant les jambes trois semaines après l'opération.

Pendant toute l'opération, le patient a paru très abattu. Respiration lente et pouls imperceptible à partir de l'ouverture du canal.

Quelques heures après l'opération, 36°,4, pouls 75. Le soir, 36°,7, p. 82. Potion de Todd à prendre par cuillerées.

3 juin. — 37°. Le choc opératoire est surmonté, l'enfant a repris sa gaieté habituelle; il remue facilement les gros orteils surtout le gauche. Le soir, 37°, 3, mobilité de tous les orteils des deux côtés.

Le 4. — 37°, 3. La contracture des cruraux et des péroniers a disparu. Les cous-de-pied sont mobiles, et leurs mouvements volontaires ne produisent pas de trépidation épileptoïde; celle-ci ne survient plus que par la flexion du pied, qui doit être énergique surtout à gauche.

Le 5. — Matin, 37°,2. Soir, 38°; p. 110. Le malade est fatigué; légère hyperesthésie; mouvements stationnaires.

Le 6. — Matin, 37°,3; p. 100. La fatigue et l'état d'hier au soir persistant, quoique le malade ne souffre pas, je refais le pansement. Plaie en très bon état, réunie, sauf au niveau du drain qui est enlevé. Le soir, 37°,6 · l'état est redevenu très satisfaisant.

Le 9. — Matin, 37°,2. Les deux cous-de-pied sont bien mobiles; on voit se contracter sous la peau les péroniers et les muscles antérieurs de la jambe. Le malade lève pour la première fois le talon du lit du côté gauche. Soir, 37°,8. Il le lève du côté droit également et peut croiser les jambes l'une sur l'autre, en portant la jambe gauche sur la droite au niveau du cou-de-pied (fig. 53).

Depuis, la guérison s'est accentuée peu à peu; la température n'a plus dépassé 37°,4. Le pansement a été refait le 11 juin et les fils enlevés : la plaie était complètement réunie. Le palper à ce niveau fait sentir une

Fig. 54. — La gibbosité de All..., après l'opération.

cicatrice résistante; la pression, même assez énergique, ne produit ni douleur, ni phénomène quelconque. Le corset plâtré n'est pas renouvelé.

1er juillet. — L'amélioration des mouvements continue; le malade soulève le talon du lit aussi haut qu'il le veut et des deux côtés; le volume de ses mollets et de ses cuisses, notablement augmenté, est le suivant :

	CÔTÉ DROIT	CÔTÉ GAUCHE
10 c. au-dessus rotule...	33	33
Au milieu mollet.....	29	28

Depuis le 15 juin, il est électrisé et massé tous les matins.

L'état général est excellent. La trépidation épileptoïde est complètement disparue du côté gauche; elle existe encore assez notable du côté droit.

Le 15. — Depuis quelques jours, l'état des mouvements paraît stationnaire.

J'ai pu suivre, depuis deux ans et demi, cet opéré qui pendant un an, a été maintenu en gouttière, sans qu'il survînt ni modification notable de la paraplégie, ni accidents. Puis la mère voulut le faire marcher; la gibbosité augmenta notablement; la gouttière fut reprise : cette fois les accidents médullaires s'améliorent d'une façon si appréciable que l'enfant pouvait se tenir debout sans aide, mais ce fut passager, et lorsque je l'ai revu pour la dernière fois (mai 1893) il était à nouveau complètement paraplégique, du reste sans troubles vésico-rectaux ni altérations de la sensibilité, et avec un très bon état général. L'orifice rachidien est comblé par une coque résistante et de consistance osseuse (fig. 54).

Observation XLIV (due à M. le professeur Gross, de Nancy). — *Mal de Pott dorsal. Résection des apophyses épineuses et des lames des 3e, 4e et 5e vertèbres dorsales. Curetage du foyer tuberculeux. Amélioration passagère des accidents.*

La nommée Marie R..., âgée de quatorze ans, entre dans le service de M. le professeur Spillmann, le 2 juillet 1890. C'est une jeune fille de constitution délicate, sans antécédents héréditaires ni personnels particuliers, non encore réglée, et souffrant depuis le mois de janvier de la même année de douleurs vagues dans la poitrine, de toux, d'accès, de palpitations. A son entrée à l'hôpital, on constate les phénomènes suivants : toux quinteuse, fréquente, submatité et expiration soufflée dans les fosses sus et sous-épineuses des deux côtés, élévation de température vers le soir; on note en outre quelques troubles nerveux, tels que sensation de gonflement au creux épigastrique, boule hystérique, palpitations, etc. Le diagnostic porté est : *tuberculose commençante et hystérie.* Sous l'influence d'un traitement approprié l'état général s'améliore peu à peu.

A la fin de juillet, la malade se plaint de raideur dans les jambes, et au commencement d'août, on note des phénomènes de paraplégie spasmodique avec exagération des réflexes tendineux. A cette époque aussi, même au lit, la malade présente des accès de palpitations accompagnées d'étouffement et de sensation de constriction thoracique.

Vers le milieu d'août, on découvre une *gibbosité dorsale.* L'immobilisation au lit pendant trois mois ne donne aucune amélioration et pendant le mois d'octobre, la malade présente successivement trois violents accès de dyspnée avec cyanose de la face et des extrémités. L'aggravation est attribuée à des accidents de *méningo-myélite* consécutive à la lésion vertébrale, et la malade est évacuée au service chirurgical de M. le professeur Gross, le 17 décembre 1890.

On constate à ce moment ce qui suit : à la partie supérieure de la colonne dorsale une légère gibbosité portant sur les 3e, 4e et 5e vertèbres dorsales avec sommet formé par l'apophyse épineuse de la 4e; teinte violacée des téguments. Pas de douleurs spontanées le long du rachis,

mais sensibilité à la pression au niveau de la saillie anormale, surtout à gauche de l'apophyse épineuse de la 5e vertèbre dorsale. Le thorax paraît un peu aplati d'avant en arrière à sa partie supérieure ; étroit latéralement avec saillie des dernières côtes. L'abdomen est ballonné. Les membres inférieurs, notablement amaigris, se trouvent dans une position demi fléchie, et dans un état de contracture manifeste. L'enfant ne peut les étendre spontanément ; elle les saisit avec les mains pour les allonger, et encore ses efforts ne réussissent-ils pas toujours. Lorsque les membres inférieurs ont été allongés, ils ne le restent guère longtemps. Brusquement surviennent des secousses et des crampes, qui fléchissent de nouveau les jambes sur les cuisses et celle-ci sur le bassin. Les pieds sont dans l'équinisme surtout celui de droite. Les réflexes patellaires et le phénomène du pied sont très intenses.

La sensibilité au contact et à la température est diminuée dans les membres inférieurs ; elle est encore diminuée sur le tronc jusqu'au niveau d'une ligne qui passerait à la hauteur du septième espace intercostal. Il n'existe pas de zone d'hyperesthésie à la limite supérieure de la zone d'anesthésie. La malade se plaint de lancées douloureuses dans les jambes, quelquefois aussi dans les bras ; de douleurs lancinantes à la région précordiale ; celle-ci précèdent d'ordinaire les accès de palpitations.

Il y a de l'incontinence d'urine et une constipation habituelle.

A l'examen du thorax, la percussion révèle de la submatité au-dessous des clavicules, avec respiration rude au sommet droit, soufflée à gauche ; en arrière, de la submatité et de l'expiration soufflée dans les fosses sus et sous-épineuses.

Les accidents observés du côté des membres inférieurs, les accès de dyspnée, etc., étant attribués à l'irritation de voisinage et à la compression du cordon médullaire au niveau de la gibbosité, M. Gross propose la résection des arcs vertébraux des 3e, 4e et 5e vertèbres dorsales, afin de libérer la moelle.

L'opération est pratiquée le 13 janvier 1891.

Après les précautions antiseptiques ordinaires, l'enfant est soumise à l'anesthésie par le chloroforme, puis couchée sur le côté gauche. Une incision médiane verticale est faite au niveau de la saillie des apophyses épineuses des 2e, 3e, 4e, 5e et 6e vertèbres dorsales. Ces apophyses sont facilement mises à nu. A l'aide de la rugine, on détache ensuite les insertions fibreuses et musculaires au niveau des apophyses épineuses et des lames des 4e, 5e et 6e vertèbres. On sectionne avec la pince de Liston et le ciseau d'abord la lame droite, puis la lame gauche de la 4e vertèbre ; dont on enlève ainsi l'arc ; la même opération est ensuite pratiquée sur l'arc de la 3e vertèbre ; la plaie ainsi formée est profonde, les surfaces de section saignent abondamment et dans le fond on aperçoit le fourreau médullaire, rouge, violacé, ayant sa largeur normale ; en aucun endroit, on ne constate de fongosités ni d'écoulement purulent. On met ensuite à nu l'arc de la 5e vertèbre, pour le réséquer à son tour. On découvre

alors un amas de matière caséeuse, du volume d'une noisette, entouré de fongosités grisâtres, qui semblent contourner le cordon médullaire et s'étendre très en avant, vers le corps des vertèbres correspondantes. Aucune tentative n'est faite pour soulever ou récliner la moelle et pour suivre le foyer tuberculeux. On se contente d'enlever aussi loin que possible avec la curette et avec de petits tampons de gaze iodoformée, la matière caséeuse et les fongosités.

Après hémostase, la plaie est lavée à l'eau distillée stérilisée; puis les téguments sont réunis par des points de suture avec le crin de Florence. Une tresse de crin de Florence est placée afin d'établir un drainage du foyer opératoire. Pansement à la gaze iodoformée, au coton salicylé, maintenu par des lames de ouate et des bandes de tarlatane humide. Immobilisation du rachis à l'aide d'un corset plâtré de Sayre. Le lendemain, le corset de Sayre ne paraissant pas maintenir suffisamment la partie supérieure du rachis, on ajoute une extension continue à l'aide d'une traction de 1 kilogramme appliquée sur la tête.

Les suites opératoires ont été simples. Apyrexie. Aucune réaction inflammatoire. Température normale, oscillant entre 36° et 37°5. Le résultat thérapeutique obtenu a d'abord semblé favorable. L'incontinence d'urine, il est vrai, n'a pas été modifiée; mais du côté des membres inférieurs, les douleurs et la contracture avaient disparu; la paralysie seule persistait. La situation semblait donc devoir s'améliorer, quand le 21 janvier, la malade fut prise d'un violent accès d'étouffement avec congestion et cyanose de la face, pouls petit et filiforme, rapide refroidissement des extrémités. Le corset plâtré dut être enlevé pour pouvoir appliquer des ventouses sèches. Injections hypodermiques d'éther. Peu à peu les phénomènes s'amendèrent et au bout de deux heures, le calme revint. A l'auscultation, il persistait encore des râles sibilants disséminés dans toute l'étendue de la poitrine. La température vespérale de ce jour s'éleva à 39°.

Le 22 janvier, nouvel accès de suffocation mais moins intense.

Le 26 janvier, premier pansement. La plaie opératoire est réunie dans toute son étendue excepté au niveau du drain capillaire, où il y a un peu de pus; dans la journée nouvel accès de suffocation semblable aux précédents.

Des accès analogues se répètent pendant une quinzaine en s'espaçant et en s'atténuant.

Pendant ce temps les phénomènes de contracture réapparaissent peu à peu dans les membres inférieurs.

Vers la fin de février, la suppuration tarit et la plaie opératoire est cicatrisée, le 1er mars.

A partir de ce moment, l'état général de la malade semble s'améliorer. L'appétit devient meilleur, l'amaigrissement paraît moindre.

En juin, les contractures et les mouvements spasmodiques des membres inférieurs ont notamment diminué. A la paralysie avec contracture succède une paralysie flasque, mais sans modification des troubles de la sensibilité et de la miction.

Vers la fin de juin, la malade peut étendre et fléchir la jambe gauche sur la cuisse; la jambe droite reste immobile. Les réflexes rotuliens et le phénomène du pied ne se sont pas modifiés et sont aussi intenses qu'avant l'opération. Les troubles de la sensibilité et l'incontinence d'urine persistent toujours.

Vers la fin de juillet, les parents reprennent leur enfant pour le conduire à la campagne. Nous avons appris depuis que sa situation ne s'était nullement améliorée.

Observation XLV (due à notre excellent maître, M. Jalaguier). — *Paraplégie pottique. Résection des arcs 1er dorsal et 7e cervical, amélioration passagère.* — L. L..., treize ans et demi, entré le 17 décembre 1890, salle Denonvilliers, n° 4, hôpital Trousseau, dans le service de M. le professeur Lannelongue (suppléé par M. le Dr Jalaguier).

Les parents de l'enfant sont bien portants.

Ils ont quatre autres enfants bien portants (dont un frère jumeau du malade qui est très vigoureux).

Ils ont perdu trois enfants en bas âge (convulsions, bronchites).

L'enfant qu'on nous amène à l'hôpital a toujours été en très bonne santé jusqu'au mois de juin dernier. A cette époque il parut se fatiguer plus facilement et « traîner ».

Un matin, au réveil, l'enfant se trouve faible sur ses jambes.

La marche devient progressivement de plus en plus difficile.

Il entre à l'hôpital le 18 juin, dans le service de M. le Dr Sevestre.

Trois jours après son entrée la paraplégie est complète.

Il reste à l'hôpital pendant deux mois.

On le traite par le repos le plus complet, l'extension, les pointes de feu sans résultat.

A son passage salle Denonvilliers, le 17 décembre, nous constatons :

Paraplégie complète. Il existe à peine quelques tressaillements dans les orteils. Incontinence complète de l'urine et des matières fécales.

Sensibilité au pincement, au toucher, au froid abolie partout jusqu'au bord inférieur des fausses côtes.

Quelques plaques sensibles, même un peu douloureuses disséminées sans ordre.

Le malade dans ces points reporte la sensation plus bas (un pincement à la face externe de la cuisse est ressenti dans le mollet).

Eschares de la région fessière de chaque côté et au niveau du sacrum; eschares des genoux et des malléoles.

Le malade est continuellement couché en chien de fusil, tantôt sur un côté, tantôt sur l'autre, sans faire un mouvement. Trépidation épileptoïde.

Au-dessous de la région du mal de Pott (dernière cervicale, 1re dorsale) la colonne vertébrale forme une concavité régulière.

Opération le 15 janvier 1891, par M. Jalaguier.

Résection des lames et des apophyses épineuses de la 1re dorsale et de la 7e cervicale.

Hémorragie assez abondante à la fin de l'opération, au moment où on détache les lames de la vertèbre supérieure. Tamponnement à la gaze au salol. Drainage et sutures.

L'enfant est reporté dans son lit, très pâle, syncopal.

Le soir, pas de changement. Le malade dit qu'il se sent un peu mieux. Pas de mouvements.

Pendant les jours qui suivirent, une légère mobilité reparut dans les orteils et le cou-de-pied, persista quelques semaines, puis disparut à nouveau, définitivement.

Ces faits étaient la preuve que la lamnectomie simple, basée du reste sur une théorie incomplète, était à mettre de côté. N'était-il pas plus logique, et ne serait-il pas plus fructueux *d'aller chercher à leur siège même la peri-méningite antérieure et les lésions osseuses dont elle dépend* pour les traiter comme on doit traiter, lorqu'on le peut, toute lésion tuberculeuse : par l'ablation large. C'était à tenter.

Deux voies s'offraient au chirurgien pour mener à bien cette tentative : l'une en contournant le rachis, l'autre en réséquant les arcs, puis réclinant la moelle. La première fut employée dès 1882 par Israël, qui de dehors en dedans creusa le 1er corps vertébral et rugina des fongosités logées entre ce corps vertébral et le fourreau méningé; son opéré mourut d'ouverture pleurale secondaire; M. Vincent a, dans un cas de tuberculose des 6e 7e et 8e corps dorsaux avec paraplégie, appliqué chez une fillette de sept ans son procédé de drainage transverso-vertébral; le bénéfice fonctionnel fut lent, mais notable. Schœfer, chez un malade qui avait de la parésie du bras et une déviation cervicale avec abcès froid venant saillir au pharynx et à la nuque, incisa en arrière du sterno-mastoïdien et draina le corps de la 4e cervicale. Pendant que la plaie se fermait lentement, la parésie du bras et la contracture du cou disparurent.

L'emploi de la voie paravertébrale est délicat au point de vue opératoire et suppose que la lésion tuberculeuse n'est pas limitée à la face médullaire du corps vertébral tandis que cette forme est, dans les maux de Pott avec paraplégie, loin d'être rare.

Ce sont là des causes d'infériorité sur la méthode qui cherche les lésions pré-méningées par le canal vertébral. Depuis quelques années déjà, plusieurs opérateurs l'avaient essayée mais incomplètement : Kraske, Schede, après ablation d'apophyses articulaires cariées, avaient été enlever quelques fongosités antéro-latérales et quelques séquestres appartenant à des corps vertébraux. M. Roux, dans deux cas inédits que voici, avait procédé de même.

Observation XLVI (due à M. Roux, de Lausanne). — *Paraplégie pottique. Résection de plusieurs arcs et curetage de corps vertébraux. Drainage de ceux-ci. Amélioration.* — B. I..., agriculteur, vingt et un ans. Père bien portant, mère morte de vieillesse à soixante-deux ans. Un frère est mort au début de 1890, à vingt-trois ans, avec une paraplégie, accompagnée de symptômes vésico-rectaux.

Rien pendant la jeunesse. Début des accidents vertébraux pendant l'été de 1889, par des douleurs dans le dos, plus marquées lors des mouvements de flexion et d'extension du tronc. Quatre mois après le début, gibbosité dorsale. Pointes de feu et corset pendant un mois et demi.

Quinze jours avant l'entrée à l'hôpital débuta la paraplégie, sans avoir été précédée de douleurs névralgiques. Elle s'aggrava rapidement, et s'accompagnait au bout de cinq jours de parésie rectale, de treize jours de parésie vésicale. Pas de fièvre, pas de lésions pulmonaires.

État le 28 mars 1890. Homme vigoureux; aux deux sommets, respiration rude, sans bruits de frottement.

Pas de douleur à la palpation abdominale, ganglions normaux. Albumine dans l'urine.

Au rachis, de la 7e à la 9e dorsale, cyphose aiguë, avec sommet au niveau de la 8e apophyse. A la pression, douleur insignifiante. En appuyant sur la colonne vertébrale, pas de douleur locale, mais douleurs irradiées persistantes vers les parties latérales du thorax.

Parésie légère des deux membres inférieurs. Légère incoordination motrice. Pas d'altération des sensibilités. Réflexes rotuliens et du tendon d'Achille normaux, phénomène du pied; réflexe crémastérien non exagéré. Empreinte de la marche large, lourde, incertaine, surtout lorsque les yeux sont fermés, et manifestement spasmodique. Atrophie des jambes.

Défécation difficile, légère rétention d'urine, mouvements de la colonne vertébrale faciles.

22 avril 1890. — Narcose à l'éther. Le malade est couché sur le côté gauche. Incision sur la ligne médiane de 15 centimètres de longueur. Hémorragie notable. On arrive sur les apophyses épineuses des 7e, 8e et 9e dorsales. On écarte le périoste en dehors, sectionne les ligaments sus-épineux, place de gros écarteurs, et l'on commence par abattre un des processus épineux pour se donner du jour. Puis on refoule le périoste jusqu'au niveau des articulations costo-vertébrales. On pénètre dans une de celles-ci, au moyen de la cisaille, et on enlève l'arc, morceau par morceau. On pénètre de la même façon dans l'articulation costo-vertébrale gauche correspondante, et au moment où l'on sectionne l'arc avec la pince coupante, le pus s'échappe du côté droit de la vertèbre. D'un coup de cisaille, on ouvre le canal vertébral et on voit la dure-mère.

On ne ménage pas les nerfs rachidiens de chaque côté des arcs qu'on résèque. On enlève de la sorte encore deux arcs, et pendant toutes ces manœuvres, le pus grumeleux coule en abondance de la partie droite du rachis. La dure-mère est visible sur une hauteur de cinq centimètres

environ; on introduit alors une curette dans le corps vertébral, on ramène une notable quantité de caséum et d'os malade, si bien que l'on creuse une cavité où se logerait un fort œuf de pigeon.

Injection à l'eau bouillie. Une éponge imbibée de sublimé à 1/000 est passée sur la plaie. Deux drains dans le foyer cureté passant l'un à droite l'autre à gauche de la moelle, points de suture. Gaze iodoformée.

4 mai 1890. — Pansement, matelas d'air. Pansements journaliers, jusqu'au 15 mai. Planche sous le matelas. Le patient est obligé de changer fréquemment de position. Douleurs thoraciques très violentes.

20 mai. — Tendance à l'ulcération de décubitus au sacrum. Levé tous les jours une heure, le malade, appuyé sur deux béquilles, fait de sorte que le poids du corps repose entièrement sur elles.

24. — Électricité.

28. — Constipation persistante. Pas de défécation sans lavement. Faradisation rectale.

24 juin — Ablation des drains. Pansement à la gaze à plat. Miction plus facile qu'avant l'opération.

25 juin. — Lavement sans effet.

26 juin. — Bonne miction. Douleurs dans les genoux. Pansement. La plaie secrète un peu.

28 juin. — État satisfaisant de la plaie. Lavement

30 juin. — La plaie s'est fermée trop tôt, il y avait dessous du pus. Douleurs lombaires.

8 juillet. — On emmène le patient chez lui dans la gouttière de Bonnet, la plaie ne sécrète presque plus, les lavements sont toujours nécessaires.

D'après les renseignements obtenus d'un abbé du pays, B.... aurait repris ses forces et son travail. La marche aurait été de nouveau normale. Dans le printemps de 1891, on l'aurait vu établi comme cordonnier. Il serait mort emporté rapidement par la tuberculose pulmonaire l'été de 1891.

Observation XLVII (due à M. Roux, de Lausanne). — *Mal de Pott, avec paraplégie totale. Fongosités extra-rachidiennes, comprimant la moelle. Résection avec un résultat minime.* — M. I..., neuf ans et demi. Enfant vivant dans de mauvaises conditions. Père buveur, brutal. Pendant l'été 1890, rhumatisme; en automne, bronchite. A la fin de mars, paraplégie complète, avec incontinence d'urine et des matières. Puis survient brusquement une ulcération sacrée.

Depuis le milieu de mai, voussure de la 3e à la 5e dorsale.

Le 11 juin 1891. — A la hauteur des 5e et 6e vertèbres dorsales, à gauche, petite saillie fluctuante. Pression dans l'axe du rachis peu douloureuse. Le malade ne peut garder ni ses urines, ni ses matières, mais il sent le besoin d'uriner ou d'aller à la selle pendant le jour. Réaction électrique diminuée dans les extrémités inférieures, cuisses fléchies sur le corps et jambes fléchies sur les cuisses. Réflexes tendineux et cutanés

exagérés; au-dessous du niveau de la lésion vertébrale, atténuation de toutes les sensibilités.

25. — Chloroforme. Une incision est faite sur la tuméfaction à deux centimètres des apophyses puis des fongosités jaunâtres et épaisses extirpées avec une large curette. Mise à nu des 4e et 5e arcs, que la pince-gouge n'attaque qu'à la surface; le ciseau est nécessaire pour ouvrir le canal. La dure-mère est rouge, animée de pulsations. En élargissant l'orifice en bas, on trouve entre elle et la paroi du canal des granulations pénétrant par le trou intervertébral; on les saisit avec une curette en ayant bien soin de ne pas comprimer la moelle. En coupant encore en partie le 3e arc, on trouve de nouvelles matières granuleuses qu'on curette. Éponge et gaze iodoformée, sutures, gouttière de Bonnet.

28. — Changement de pansement.

30. — La plaie va bien, pas d'amélioration dans la paraplégie. Les muscles réagissent de même. Réflexes cutanés moins exagérés.

7 juillet. — La plaie granule, va bien; sensibilité toujours diminuée réflexes cutanés à nouveau très intenses, jambes en extension.

15. — Pansement; plaie guérie.

25. — On lève l'enfant, on le met dans un fauteuil. État général bon. Un peu d'amaigrissement.

20 août. — Toujours même état général et nerveux.

27. — L'enfant sent la pression au niveau des orteils; aucun mouvement possible.

6 septembre. — Même état, peu d'appétit.

3 novembre. — Sensibilité dans les pieds encore très obtuse, mais bonne localisation. Quelques mouvements d'extension des orteils.

Réflexes encore exagérés. Contracture en flexion des cuisses et des jambes.

3 novembre. — Sortie. Mouvements de flexion dorsale du pied et d'extension des orteils possibles, mais très restreints, sensibilité encore très obtuse.

Arbuthnot Lane a agi de même, dans une série de faits qui souvent lui ont donné de fort heureux résultats.

La technique déjà entrevue par MM. Kraske, Schede, Roux, Lane, peut, croyons-nous, être plus largement appliquée et de la façon suivante :

On met tout d'abord à nu la partie comprimée du fourreau méningé, avec une petite partie des parties saines sus et sous-jacentes; celles-ci sont recouvertes de leur coussin adipeux dont les flocons écartés à droite et à gauche laisseraient voir la dure-mère bombée, tendue, élastique, blanc nacré, sillonnée par quelques petits vaisseaux longitudinaux plus abondants sur la ligne médiane. La partie comprimée du fourreau méningé est au con-

traire complètement dépourvue du voile adipeux normal; elle fait saillie en arrière, aplatie, sillonnée de vaisseaux abondants, ne battant que peu ou pas. Le nombre d'arcs enlevés ne sera suffisant que s'il permet de voir tous ces détails, de constater avec le doigt qu'en haut et en bas il n'y a pas de compression. On voit alors saillir entre les racines médullaires d'un ou des deux côtés, les fongosités venues d'en avant, soit grisâtres, irrégulières, formant un simple amas de tissu tuberculeux, soit bleuâtres, tendues, ce qui doit faire prévoir le plus souvent dans leur intérieur la présence d'un abcès. En tout cas en réclinant la moelle d'un côté, puis de l'autre, en la soulevant de son lit, on les extirpe peu à peu, on enlève tout le foyer de péri-méningite antérieure, si facilement décollable de la dure-mère, on rugine avec une curette la cavité du corps vertébral, et on en extrait, à l'aide d'une pince à griffes, les arêtes osseuses sectionnées à la pince coupante, et les séquestres mobiles. Ces manœuvres sont faciles, car l'intervalle entre les racines, déjà suffisant sur un sujet sain, pour laisser passer les intruments du côté du corps vertébral, est encore augmenté lors du mal de Pott : elles se reportent en effet les unes au-dessus, les autres au-dessous de la coudure vertébrale et forment boutonnière. Le nettoyage terminé, un drain sera laissé à demeure dans le foyer osseux et, passant entre les méninges et le canal, ressortira par l'angle inférieur de la plaie cutanée. Il permet après l'opération et lors des pansements ultérieurs, un lavage modificateur, soigneux et répété du foyer (éther iodoformé, naphtol camphré), aussi indispensable que son curage opératoire; il ne sera supprimé que le plus tard possible. Sa présence (M. Picqué, Lane, nos cas personnels) n'a jamais déterminé d'accidents médullaires même passagers. Il y aura du reste tout avantage à remplacer au bout d'un certain temps le drain par une mèche de gaze iodoformée et à laisser la plaie se combler peu à peu.

Cette méthode a été, dans son intégrité, appliquée par nous deux fois [1], une troisième, sous nos yeux, par notre excellent maître, M. Picqué; quatre fois, par M. Zavaleta, de Buenos-Ayres; enfin une fois tout récemment par M. Delorme. Voici ces huit observations.

Observation XLIX (personnelle). *Paraplégie pottique. Résection des 7e, 6e, 5e et 4e arcs dorsaux, curetage et drainage des corps vertébraux. Amélioration, malade perdue de vue.* — L. Marguerite, âgée de quatre ans et

1. Sans compter notre obs. XXIII où il y avait à la fois fongosités préméningées et compression par un corps vertébral fracturé.

demi, est entrée le 19 décembre 1890 dans le service de M. le professeur Grancher, qui, le 24, fait passer la petite malade dans le service de notre maître, M. de Saint-Germain, en autorisant l'opération.

L'état de la fillette était alors le suivant. Elle est bien portante, grosse et gaie, ne souffrant pas lorsqu'elle est couchée. La digestion est bonne : pas de lésions pulmonaires.

Depuis quatre mois, s'est développée peu à peu une gibbosité avec angle saillant au niveau de la 4e ou 5e apophyse épineuse dorsale; la pression est douloureuse au niveau des apophyses transverses, et sur les 2e ou 3e apophyses épineuses sous-jacentes à la gibbosité. En même temps que la gibbosité augmentait, les jambes se sont affaiblies peu à peu, et aujourd'hui existe une paraplégie flasque des membres inférieurs : les extenseurs de la cuisse ont seuls conservé un léger pouvoir volontaire; pieds-bots paralytiques sans rétraction tendineuse; tous les muscles réagissent bien à l'électricité. Pas de troubles de la sensibilité, ni de troubles sphinctériens. Phénomène du pied, très intense surtout à droite, exagération des réflexes patellaires. Réflexes cutanés normaux.

Depuis plusieurs mois la malade est dans une claie d'osier, sans qu'on ait obtenu de résultat appréciable. Nous la surveillons encore quelques jours sans remarquer aucune amélioration par le repos absolu, et l'opérons le 7 janvier.

Incision de 9 centimètres, sur la ligne des apophyses. Réclinaison des masses sous-cutanées complètement désinsérées au bistouri des arcs et des apophyses transverses. Ouverture du rachis de bas en haut avec la pince coupante Mathieu. Verticalement l'ablation s'étend sur les 7e, 6e, 5e, 4e dorsales, et comprend sur chacune la lame et les apophyses articulaires; nous ne nous arrêtons donc dans le sens transversal qu'à la partie postérieure des pédicules et des trous de conjugaison. La moelle et les racines intra-rachidiennes se trouvent ainsi largement à nu. En haut et en bas, la première est recouverte de son fourreau graisseux normal; dans l'intervalle, le fourreau méningé est à nu, recouvert de quelques plaques fongueuses qui sont facilement enlevées au ciseau courbe et à la rugine. Dans cette partie la moelle ne bat pas, tandis qu'au-dessus et au-dessous ses battements sont manifestes. Elle paraît, dans tous les points, de volume et de consistance normales, mais est refoulée en arrière et forme un coude saillant à la hauteur de la 4e dorsale.

Le fourreau méningé ayant été libéré avec assez de difficulté, à droite, au-dessus de la 5e paire, de quelques fongosités qui le rattachaient au pédicule, un flot de pus envahit la plaie; il fallut pendant une dizaine de minutes l'étancher avec de petites éponges montées, pour rendre absolument net le champ opératoire. La moelle fut alors réclinée à gauche en saisissant son fourreau avec une petite pince, et la curette, puis la pince à griffe, pénétrant entre la 4e et la 5e paire, enlevèrent une grande quantité de fongosités et des séquestres au nombre d'une dizaine, du volume chacun d'un petit noyau de cerise. Toutes ces parties malades

paraissent venir d'un foyer osseux limité à la partie postérieure du 4e corps dorsal, foyer hémisphérique, et qui fut complètement vidé, car à la fin de l'opération la curette raclait partout sur du tissu osseux sain. Je complétai le nettoyage anté-médullaire en dégageant à droite la moelle entre la 5e et la 6e paire, puis à gauche, successivement entre la 4e et la 5e, la 5e et la 6e. Enfin pour faciliter le grattage à la curette des fongosités méningées anté-médullaires je chargeai le fourreau *qui maintenant battait*, sur un petit écarteur. Le rachis avait été, bien entendu, au moment des temps opératoires précédents, fléchi en arrière en plaçant sous le sujet deux coussins de sable, l'un au-dessus, l'autre au-dessous du niveau opératoire.

Un drain fut introduit dans la cavité du corps vertébral entre le fourreau méningé, le rachis, les 4e et 5e paires droites; il me servit à faire un léger lavage dans le foyer; très rapidement, l'eau boriquée employée ressortit absolument propre. Les muscles, puis la peau, furent suturés et le drain placé à l'extrémité inférieure de la plaie. Pansement ouaté. Gouttière de Bonnet.

Les suites opératoires furent absolument simples. Le troisième jour seulement, l'enfant eut le soir de la température (38°) due à une légère indigestion. Le lendemain tout était revenu dans l'ordre. Les fils furent enlevés le septième jour et à partir de ce moment des lavages faits tous les quatre ou cinq jours par le drain jusqu'à ce que celui-ci fut enlevé (vingt jours après l'opération).

Les troubles fonctionnels s'améliorèrent très rapidement : les orteils, puis les cous-de-pied devinrent mobiles volontairement (plus rapidement et dès le deuxième jour à droite, vers le troisième seulement à gauche). Le cinquième, la petite malade levait les talons du lit, les pieds-bots paralytiques avaient disparu. A la fin de janvier, elle essayait, lorsqu'on la pansait, de se tenir debout et faisait quelques pas, soutenue par les aisselles. Elle ne souffrait pas, son état général était parfait.

Malheureusement, dans les premiers jours de février, les parents qui partaient en province voulurent absolument reprendre leur enfant; il nous a été impossible depuis d'avoir de ses nouvelles.

Observation XLIX (personnelle).— *Paraplégie pottique. Résection des 1er, 2e, 3e et 4e arcs dorsaux, curetage et drainage des corps vertébraux correspondants. Amélioration. Mort au bout de six mois par tuberculose pulmonaire, avec récidive de la paraplégie, due à des lésions vertébrales de niveau autre que le niveau opéré.* — V..., Fernand, entre dans le service de M. de Saint-Germain le 22 octobre 1890. Les parents se sont aperçus, il y a trois ou quatre mois, que l'enfant ne pouvait plus marcher, et qu'il devenait bossu. Ils lui ont fait, sur le conseil d'un médecin, garder depuis ce moment le repos au lit. Lors de l'entrée, F.., peu vigoureux, sans lésions pulmonaires, avec un thorax à peu près normal, est porteur d'une gibbosité angulaire portant sur la 1re, la 2e et la 3e dorsale, la 2e formant le sommet de l'angle. Paraplégie flasque incomplète : il

peut remuer les orteils et fléchir le genou, en traînant le talon sur le lit. Phénomène du pied, très marqué à droite; exagération des réflexes rotuliens; pas de troubles sensitifs ou sphinctériens. L'enfant est immobilisé dans une gouttière de Bonnet.

Malgré le repos absolu, les accidents médullaires au lieu de s'améliorer s'accrurent : la paraplégie devint à peu près complète (le malade gardait encore une notable mobilité des orteils); il apparut quelques troubles de la sensibilité sur le pied droit, s'arrêtant en botte au niveau des malléoles; enfin dans les derniers jours, survint du côté du bras droit, une parésie limitée aux fléchisseurs superficiels et profonds de l'annulaire et de l'auriculaire, muscles dont l'innervation (d'après Forgues, *Th. Montpellier*, 1883) dépendrait de la 1re paire rachidienne dorsale. Gibbosité stationnaire.

8 janvier. — Opération. Après réclinaison partielle du périoste, ablation des arcs et des apophyses articulaires des 1re, 2e, 3e, 4e dorsales. La moelle fait saillie par l'orifice, partout revêtue d'un fourreau graisseux seulement plus mince sur une étendue de 2 à 3 centimètres. Ce fourreau est incisé verticalement de bas en haut au ciseau, après avoir été soulevé avec une pince à griffe, puis enlevé flocon par flocon, et j'aperçois alors les méninges qui battent avec la plus grande netteté. Entre la 1re et la 2e paire dorsale droites apparaît une petite fongosité dont l'ablation donne issue à une notable quantité de pus, qui est patiemment étanchée : puis la moelle est réclinée, en saisissant les méninges avec une petite pince, et la curette enlève d'abondantes fongosités mêlées de poussière osseuse. Le travail de nettoyage est poussé dans deux directions, en haut et en avant, en bas et en avant; deux diverticules, dont la réunion forme une sorte de V à sommet postérieur, pénètrent en effet, l'un dans le 1er, l'autre dans les 2e et 3e corps dorsaux. Les méninges ayant été ensuite réclinées à droite, le travail de curetage des trajets est continué; il paraît complet pour le supérieur; mais le trajet inférieur, plus long, dépasse en avant les limites du corps vertébral, et ne peut être vidé jusque dans ses parties profondes. Les fongosités méningées antémédullaires sont, comme chez les malades précédents, grattées après soulèvement de la moelle sur un écarteur. Elles étaient particulièrement abondantes autour de la racine antérieure du 1er nerf dorsal droit, dont la libération fut difficile et qui apparut rouge, congestionné, rugueux. (Cette localisation explique-t-elle les accidents paralytiques du bras droit?)

Rabattement de quelques lambeaux de périoste, drainage et lavage du foyer et du trajet inférieur plus particulièrement. Sutures. Gouttière de Bonnet.

L'évolution de la plaie de ce malade me donna quelques ennuis, sans qu'il y ait eu d'ailleurs, un jour ou l'autre, de suppuration ou de température. Les sutures avaient été enlevées depuis sept ou huit jours, lorsqu'en faisant un 3e pansement je m'aperçus avec étonnement que les bords de la plaie étaient écartés de 2 centimètres au moins, et celle-ci comblée par un magma jaune noirâtre, qui fut enlevé à la curette, et

laissa une surface musculaire atone, d'aspect presque sphacélique. Heureusement que ces accidents singuliers s'arrêtèrent, et que quelques pansements iodoformés suffirent pour modifier ce mauvais état, purement local. Malgré tout, la plaie mit plus d'un mois à se réunir définitivement.

Cet incident fut cause que les lavages du foyer des corps vertébraux à l'éther iodoformé ne furent faits que trois fois, le drain ayant été enlevé au pansement où je constatai le sphacèle, trois semaines après l'opération.

Chez ce malade, l'amélioration fut absolument remarquable par sa rapidité : 6 heures après l'opération, l'enfant soulevait les 2 talons du lit ensemble, en les joignant, à la hauteur que l'on voulait; les pieds-bots paralytiques étaient absolument disparus. Le lendemain matin, l'exagération des réflexes rotuliens avait complètement disparu; il ne restait plus qu'une très minime trépidation épileptoïde, ne se reproduisant même pas après sa disparition lorsqu'on fléchissait le pied une seconde fois. Le quatrième jour, les accidents parétiques du bras droit n'étaient plus appréciables.

A la fin de janvier, le petit malade faisait sans souffrir, et en étant très peu soutenu, une dizaine de pas, en appuyant à chacun largement la plante du pied sur le sol.

A partir de février, je ne pus le revoir qu'un petit nombre de fois; en mars, la marche était sûre et ferme; un corset plâtré assurait la solidité du rachis, et je pouvais croire à une guérison lorsque survint de la tuberculose pulmonaire qui marcha vite et enleva le petit malade au mois de juin. Dans les dernières semaines la paralysie était revenue presque complète et même une petite fistule s'était ouverte à la partie inférieure de la cicatrice opératoire.

L'autopsie fit constater de la tuberculose miliaire des poumons, du péritoine; un tubercule de la face postérieure de la 2e pièce sternale avec petit abcès froid dans le médiastin antérieur, et du côté de la colonne vertébrale, des lésions guéries au niveau des corps autrefois enlevés, le 1er, le 2e et le 3e dorsal. La dure-mère était adhérente par du tissu cicatriciel sans trace de tubercule à la face rachidienne de ces trois corps vertébraux; elle était libre sur les parties latérales, et en arrière adhérente seulement par quelques minces tractus à une coque osseuse de nouvelle formation fermant l'orifice rachidien, sauf en un point correspondant peut-être au passage du drain. C'est une partie de cette coque osseuse nouvelle qui s'était tuberculisée et avait causé la fistule que nous avons signalée.

Sur la hauteur de l'ancien foyer tuberculeux et opératoire la moelle était d'apparence normale, et fut trouvée telle à l'examen microscopique.

La récidive de la paraplégie n'avait donc pas sa cause au niveau des lésions tuberculeuses traitées qui étaient guéries, sauf un tout petit point qu'on aurait pu si l'état général ne s'était aggravé, traiter sans peine. Cette cause était dans un nouveau foyer de tuberculose vertébrale sans

continuité avec l'ancien, et développé au niveau de la face rachidienne des 6e, 7e et 8e corps dorsaux. Une gaine de fongosités faisait là le tour des méninges; sur toute sa hauteur la moelle était plus volumineuse que normalement à ce niveau. Au microscope, nous avons constaté qu'elle était le siège d'un œdème périvasculaire considérable occupant la névroglie et les cylindraxes et que les vaisseaux périduraux atteints presque tous de tuberculose, étaient oblitérés par aplatissement et accolement de leurs parois.

Observation L (recueillie dans le service de notre excellent maître M. Picqué). — *Paraplégie pottique. Résection des arcs 12e dorsal et 1er lombaire, curetage et drainage des lésions des corps vertébraux. Mort le douzième jour.* — Au commencement de septembre 1891, M. le professeur Bouchard faisait passer dans le service de M. Picqué, à Lariboisière, un jeune homme de vingt-six ans, porteur depuis plus d'un an d'un mal de Pott dorsal inférieur avec gibbosité aiguë, et souffrant depuis neuf mois d'une paraplégie progressivement augmentée et actuellement complète.

Pas de modification de la réaction électrique des muscles. Réflexes superficiels et profonds des membres inférieurs très exagérés, trépidation épileptoïde. Anesthésie au contact, à la douleur, à la température, remontant jusqu'à la 2e ou 3e apophyse lombaire. Légère incontinence d'urine, surtout marquée la nuit, le malade pissant parfois dans son lit pendant le sommeil, sans se réveiller. Il n'éprouve cet accident que depuis deux mois au plus. Rien du côté de la défécation.

Poumons sains, sauf au sommet gauche, douteux.

Le 21 septembre, M. Picqué fait une longue incision sur la ligne des apophyses de la 10e dorsale à la 2e lombaire (le sommet aigu de la gibbosité étant vers la 11e dorsale), récline les muscles, et ouvre le canal rachidien à la gouge et au maillet. Cette ouverture a été difficile; cependant, on parvient à obtenir une ouverture suffisamment large pour constater qu'au niveau de la 12e dorsale, le fourreau méningé est refoulé en arrière, il fait nettement hernie par l'orifice, et ne bat pas.

Quelques fongosités font saillie entre la 12e dorsale et la 1re lombaire à droite; elle sont extirpées à la curette tranchante; un grand séquestre contenu dans le corps vertébral est enlevé pendant que s'écoule de la cavité creusée dans le corps une abondante quantité de pus. Cette cavité est lavée au naphtol camphré, un drain de gaze iodoformée introduit dans l'ancienne coque séquestrale, conduit en passant par le côté droit du canal vers l'extrémité inférieure de la plaie. Celle-ci est simplement bourrée de gaze iodoformée et non suturée; l'hémorragie a été légère, facilement arrêtée par la compression avec des éponges.

Il est à noter que pendant l'agrandissement de l'ouverture rachidienne, chaque coup de maillet déterminait des contractions dans les fesses et les cuisses de l'opéré.

L'intervention terminée, le malade est placé dans une gouttière de

Bonnet et reporté dans son lit; il se remit très rapidement du choc.

Pendant une dizaine de jours, tout alla bien, sans modification, du reste, des accidents sensitivo-moteurs. La plaie, fermée secondairement, se réunissait, et, le drain de gaze, enfoncé dans le corps vertébral après plusieurs lavages naphtolés ayant été enlevé, ne suppurait plus.

Le 12e jour débutèrent des accidents graves, probablement dus à une tuberculose méningée suraiguë, et qui évoluèrent de la façon suivante : d'abord et brusquement, incontinence d'urine, enfin photophobie, position en chien de fusil, trismus. Pas de température. La mort survint dans une crise asphyxique, trois jours après le début de ces accidents. L'autopsie ne put malheureusement être faite.

Observation LI (due à M. Zavaleta, et recueillie dans le service de M. Llobet, professeur à la faculté de Buenos-Ayres). — *Paraplégie pottique. Résection des arcs 12e dorsal et 1er lombaire. Curetage et drainage des corps vertébraux. Guérison suivie deux ans.*

M. F.., Argentin, âgé de trente mois, avec des antécédents héréditaires de tuberculose, entre dans le service le 13 septembre 91. Il a eu à six mois des accidents cérébraux, à huit la rougeole, à seize la coqueluche.

En novembre 90, on remarqua que l'enfant se plaignait lorsqu'on le mettait sur le dos ou qu'on essayait, du reste inutilement, de le faire marcher. Plus tard apparut la gibbosité. En janvier 91, otite moyenne; en juillet apparaît une petite tumeur dans l'aîne gauche. Nonobstant, l'état général est assez bon; le thorax est aplati latéralement, l'abdomen est bombé, il y a une atrophie marquée des membres inférieurs, avec impotence fonctionnelle. Réflexes normaux. Ni incontinence, ni rétention d'urine ou des fèces.

Cyphose de la 11e dorsale à la 3e lombaire. Douleur locale à la pression. Rougeur de la peau de la région. Le 15 septembre ponction de l'abcès avec l'aspirateur Dieulafoy. On extrait 140 grammes de pus mal lié et l'on injecte 80 grammes de glycérine iodoformée à 10 0/0.

Incision de 10 centimètres sur la ligne médiane de la 11e dorsale à la 3e lombaire. Désinsertion des muscles de la région; mise à nu des apophyses épineuses et des lames. Résection des apophyses épineuses 12e dorsale et 1re lombaire, de leurs apophyses transverses et de leurs lames. La dure-mère est très congestionnée, et présente de nombreuses granulations grises. On la rugine, et on résèque les fongosités qui la recouvrent. Le corps vertébral mis à découvert présente plusieurs foyers de carie en cavernes bien limitées ouvertes en avant par une fistule. On résèque la partie inférieure du corps de la 12e dorsale et la partie supérieure de celui de la 1re lombaire. L'abcès ilio-fémoral, dont on constate la communication avec la plaie opératoire, est ouvert; on racle le trajet, on extrait les débris du disque intervertébral, de petits séquestres, et une grande quantité de fongosités. Drain, sutures au catgut, pansement antiseptique et appareil inamovible.

L'opération fut terminée en deux heures, sans autres incidents que la section d'une racine postérieure, entre la moelle et le ganglion, et une petite déchirure de la dure-mère. La racine fut suturée, et dans l'évolution ultérieure des symptômes, ces incidents passèrent inaperçus.

Le 20 septembre. — 8 heures soir : T. 37°. P. 140. R. 30, cris, tremblements, somnolence.

Le 21. — 8 heures matin : T. 37°. P. 140. R. 30, convulsions cloniques, Brom. pot. et chloral. — 8 heures soir : T. 37°, 6. P. 140. R. 28. même état.

Le 22. — 8 heures matin : T. 37°. P. 160. R. 30. Les convulsions sont plus fréquentes, somnolence, les yeux s'ouvrent avec peine. 1er pansement, la plaie donne un peu de sérosité sanguinolente. — 8 heures soir : T. 37°. P. 152. R. 28.

Le 23. — 8 heures matin : T. 37°, 6. P. 140. R. 30. Convulsions moindres. 8 heures soir : T. 38°. P. 132. R. 28. Plus de convulsions. Sommeil tranquille. 2e pansement.

Le 24. — 8 heures matin : T. 37°. R. 24. P. 120 — 8 heures soir : T. 37°. R. 24. P. 120.

Le 25. — 8 heures matin : T. 37°. R. 30. P. 140. Vingt grammes d'huile de ricin. Extension de 2 kilos sur chaque membre. 8 heures soir : T. 38°. P. 140. R. 30. Sommeil tranquille.

Le 26. — 8 heures matin : T. 38°. P. 140. R. 30. Mauvaise nuit.

Le 30. — On enlève les sutures et on place un corset de Sayre. Pendant la nuit, sommeil agité ; le lendemain un peu d'œdème des malléoles. Le 13 octobre la température s'élève à 38° et revient à la normale après administration de 30 grammes d'huile de ricin. On lève le corset de Sayre et on trouve la plaie complètement guérie ; un nouveau corset est placé. Le 17 on supprime l'extension continue ; l'enfant est promené au jardin dans les bras de sa mère.

La guérison persiste depuis deux ans, la gibbosité ne s'est pas modifiée.

Observation LII (due à MM. Zavaleta et Masi). — *Paraplégie pottique, résection des arcs 7e, 8e et 9e dorsaux. Curetage des corps vertébraux correspondants ; mort au bout d'un mois.*

S. F., Italien, âgé de vingt-neuf ans, sans antécédents morbides, voit débuter son affection actuelle en août 1891 par des douleurs dans la région dorsale et les membres inférieurs. Plus tard la marche devient difficile, et la gibbosité apparaît. A l'examen, en août 92, elle s'étend de la 7e à la 9e dorsale ; il existe de la paraplégie avec contracture des fléchisseurs, de l'anesthésie des membres inférieurs, de l'incontinence d'urine par regorgement, de la rétention des matières fécales.

Opération le 5 mai 1892. Résection des 8e et 9e arcs et, dans le cours de l'intervention, pour augmenter le champ, du 7e. A l'ouverture du canal rachidien on voit que le fourreau méningé ne bat pas, signe évident de compression. Au niveau de la 8e vertèbre, on voit un amas de fongosités, qui sont extraites ainsi que quelques séquestres dépendant du

corps de cette vertèbre. A gauche du foyer file un trajet fongueux qui mène sur la 8e articulation costo-vertébrale malade et qu'on rugine. Drains à l'angle inférieur de la plaie. Sutures. Extension continue de 2 kilos sur la partie supérieure du corps et de 3 sur chaque membre inférieur.

Pendant les premiers jours, il revint dans les jambes un peu de mouvement et de sensibilité. Il survint des convulsions cloniques des membres inférieurs provoquées par la moindre excitation. L'incontinence d'urine persista, et la rétention des matières fécales fut remplacée par de l'incontinence. Il n'y eut pas de fièvre au début, mais au bout de quelques jours, la température s'éleva tout au coup, la suppuration par la plaie augmenta et apparurent des eschares au sacrum, et aux trochanters. Symptômes d'intoxication iodoformée.

Mort le 6 juin, un mois après l'opération. Au niveau de la résection, abondant amas de pus et de matière caséeuse. Méninges congestionnées et adhérentes, fusées purulentes le long des 7e, 8e et 9e côtes, pleurésie du même côté, congestion des méninges cérébrales.

Observation LIII (due à MM. Zavaleta et Ferrari). — *Paraplégie pottique. Résection des arcs 11e, 12e dorsaux, 1er lombaire. Curetage des corps vertébraux. Mort le quatrième jour de méningite.* — L. M..., Italien, cinq ans et demi, a eu à plusieurs reprises des ganglions suppurés. Il y a deux ans, fièvre typhoïde; il y a trois mois, il perdit l'appétit, changea de caractère et commença à se plaindre de douleurs lombaires. Difficulté de la marche. Plus tard, gibbosité et abcès avec légère réaction fébrile pendant la nuit.

Actuellement aspect rachitique; scrofulides, ganglions sous-maxillaires et supra-claviculaires; développement retardé. Cyphose, de la 11e dorsale à la 1re lombaire, avec scoliose dorso-lombaire à convexité gauche. Abcès ilio-fémoral droit; faux raccourcissement du membre inférieur droit, exagération des réflexes, convulsions épileptiformes du membre inférieur du même côté, paraplégie. Pas de paralysie du rectum, ni de la vessie.

Le 23 mars 1893 incision médiane de la 10e dorsale à la 2e lombaire. Résection à la pince emporte-pièce des apophyses épineuses et des lames 11e, 12e dorsales, 1re lombaire. On découvre la dure-mère et sur ses côtés, profondément, des fongosités. Résection des apophyses transverses droites 11e et 12e dorsales. En explorant avec soin, on ne trouve aucun foyer osseux. On se décide alors à agir du côté de l'abcès à travers lequel on introduit une longue curette que l'on enfonce profondément et que l'on sent à travers les parties molles par la plaie postérieure. On extrait du trajet des fongosités et des débris cartilagineux, on retire la curette, on introduit à sa place une sonde cannelée et l'on fait une controuverture au point où on la sent devenir superficielle. Un peu au-dessous de cette dernière incision on découvre un petit trajet. A ce niveau, on dégage la moelle entre deux racines et l'on explore le corps de la 1re lombaire,

dont la face rachidienne était cariée, on la rugine, on enlève de nombreuses fongosités ainsi que les apophyses transverses de cette vertèbre cariées et mobiles. De son corps, on extrait un séquestre pesant 1 gr. 50. A ce niveau, périméningite, adhérences des méninges; le pus sourd au niveau du trou de conjugaison 1er lombaire, et à travers les muscles de la masse sacro-lombaire, allait jusqu'au pli de l'aine droit. On explore les vertèbres voisines sans rencontrer d'autre foyer. Drain, lavage d'eau boriquée et injection d'émulsion iodoformée. Sutures, appareil inamovible. Durée de l'opération deux heures.

23 mars. — T. 36°4. P. 130. R. 40. Agitation, chloral et bromure. A quatre heures, sommeil profond.

24 mars. — 8 h. matin, T. 36°8. P. 140. R. 36. 8 heures soir, T. 36°6. P. 135. R. 42.

25 mars. — 8 heures matin, T. 39°4. P. 150. R. 48. 8 heures soir, T. 38°2. P. 140. R. 56. La plaie, pansée, donne un peu de sérosité sanguinolente. Tympanisme, lavement suivi d'abondante évacuation de matières fécales et de gaz.

26 mars. — 8 heures matin, T. 37°. P. 132. R. 78. A 1 heure soir apparaissent des symptômes de méningite. Mort à neuf heures un quart.

Observation LIV (due à MM. Zavaleta et Masi). — *Paraplégie pottique. Résection des arcs 7e, 8e et 9e dorsaux et curetage des corps vertébraux correspondants. Mort.* — H..., trois ans. Entre au service en septembre 90, six mois après le début d'une gibbosité et de parésie des membres inférieurs, sans douleur.

Cyphoscoliose dorso-lombaire avec paraplégie complète. Sensibilité normale. Corset de Sayre qui produit un eschare. Aucun résultat.

En décembre 1891, résection des 7e, 8, et 9e arcs dorsaux et curetage des corps vertébraux.

Apparition d'un abcès scapulaire gauche et mort quelques semaines après l'opération.

A l'autopsie, léger œdème pulmonaire, congestion hypostatique. Dégénérescence graisseuse du cœur, avec ventricule gauche épais de 1 centimètre. Uretéro-pyélite. Carie des 5e et 6e corps dorsaux et des côtes correspondantes gauches. Périméningite.

Observation LV (due à M. Delorme). — *Mal de Pott dorsal, gibbosité, paralysie progressive dont le début remonte à onze mois, paralysie de la vessie et du rectum; ouverture du rachis; méningite localisée traitée par le curage; ouverture d'un abcès intra-osseux situé entre la moelle et la face profonde des corps vertébraux et déplaçant et comprimant la moelle épinière. Curage de la poche et de la cavité osseuse; dès le lendemain, retour de la sensibilité des membres inférieurs de la vessie et du rectum. Accentuation progressive de l'amélioration. Réapparition de la sensibilité dans les membres inférieurs.*

Le soldat réformé L... présente depuis deux ans et demi une gibbo-

sité assez accentuée formée par les apophyses épineuses des 5e et 6e vertèbres dorsales. Cette gibbosité est apparue sans cause connue et sans troubles médullaires.

En mai 1892, il y a onze mois, il a constaté de la faiblesse des membres inférieurs, peu après il était paraplégique, puis la paralysie de la vessie et du rectum, la perte de la sensibilité de la paroi abdominale suivirent de près la paraplégie.

Réflexes très exagérés; sensation de constriction à la base du thorax, pas de contractures, ni d'élévation de la température.

Ce malade est traité à la Salpêtrière, dans le service de M. le professeur Charcot, en ville, puis à l'hôpital du Val-de-Grâce par les révulsifs et divers autres modes de traitements médicaux. Ceux-ci s'étant montrés insuffisants, il accepta avec foi une intervention chirurgicale dont j'eus soin de ne lui cacher ni les aléas, ni l'insuffisance possibles. Tout en faisant la part de la myélite probable dans la pathogénie des accidents qu'il présentait je ne pouvais cependant oublier la possibilité et l'influence d'une pachyméningite tuberculeuse et d'un abcès intra-rachidien, étant donnés le développement lent et progressif de la paralysie, l'absence de contracture, de réaction générale ou locale douloureuse, et la nature de la lésion vertébrale. Le développement de la paralysie longtemps après l'apparition de la gibbosité excluait toute idée de compression osseuse.

Si l'opération proposée pouvait être inefficace ou insuffisante, elle comportait donc aussi ses chances de succès et comme j'étais sûr de son innocuité elle ne risquait tout au plus que de se borner à être exploratrice et non curative. C'est dans ces conditions qu'elle fût acceptée.

Elle fût pratiquée le 18 mars 1893 à ma clinique.

Une incision en H renversé de 15 centimètres de longueur dont le centre répondait à la saillie rachidienne, me permit de dégager les insertions des masses sacro-lombaires, au bistouri, sur les apophyses épineuses et sur les lames vertébrales avec la rugine.

Après avoir assuré l'hémostase assez pénible (car les vaisseaux nombreux et coupés au ras des os sont difficiles à saisir) je sectionnai à leur base les apophyses épineuses saillantes de quelques coups de pince-gouge, puis continuant à faire mordre l'instrument sur cette base jusqu'à ce que j'aie pu engager l'une des branches tranchantes sous le bord libre d'une lame, j'ouvris progressivement le canal rachidien dans l'étendue de 0,087 millimètres jusqu'aux limites transversales du canal (Pl. I, fig. 1).

Cette abrasion lente faite à la pince-gouge est bien plus simple que celle faite au trépan, à la scie à crête de coq, ou à la gouge et au maillet qui ébranlent la moelle.

Celle-ci, bombée au niveau de la déformation rachidienne, se présente dans l'étendue de 4 centimètres recouverte d'une fausse membrane épaisse de 2 millimètres et demi, fongueuse, assez consistante, d'un rouge vineux, quelque part adhérente à la dure-mère rachidienne. Elle

était assez à l'étroit dans le canal rachidien pour faire une saillie très prononcée au dehors à mesure que j'enlevai les lames qui la recouvraient.

Avec l'extrémité des ciseaux, avec la sonde cannelée, une curette, j'abrasai la fausse membrane et au moment où je cherchais à dégager sa partie latérale gauche entre deux paires rachidiennes, après avoir écarté à droite la dure-mère saisie à mors d'une pince, et avec elle la moelle, j'aperçus une grosse vésicule tendue à paroi d'un rouge vineux qui déplaçait manifestement la moelle vers la droite et occupait un tiers de la capacité du canal rachidien (Pl. I. fig. 2). Un coup de ciseaux vida la poche. Elle contenait un dé à coudre environ de pus séreux, mêlé de grumeaux caséeux, irréguliers, de faibles dimensions.

Ecartant la paroi de cette poche avec la pince je l'explorai avec un stylet (Pl. I, fig. 3). Celui-ci, à trois centimètres de profondeur s'engagea dans une poche osseuse du volume d'un gros pois, à parois dures, éburnées. Cette cavité ne contenait pas de séquestre.

Avec une de ces minuscules curettes qui servent pour le traitement des lupus, je débarrassai avec soin la poche intra et extra-osseuse et quand je jugeai le curage suffisant, j'irriguai cette poche avec de la solution boriquée tiède et la remplis de vaseline iodoformée tiède poussée avec une seringue.

Je passe sur les détails de réunion par étages, de drainage de la plaie, de pansement, d'immobilisation, dans une gouttière de Bonnet, d'installation des appareils destinés à recueillir les urines et les matières fécales sans crainte de souillure du pansement, et je me contenterai de dire que cette plaie guérit par première intention.

Les résultats de cette intervention qui me conduisit si sûrement sur des lésions très accessibles à l'intervention chirurgicale et relevant d'elle seule, furent les suivants : immédiatement après l'opération, les réflexes très exagérés étaient redevenus normaux; la verge et une partie de la cuisse gauche étaient quelque peu sensibles, le blessé n'avait pas éprouvé de choc.

Le lendemain le malade était averti du passage de l'urine par une sensation de chaleur; l'urèthre avait repris sa sensibilité; il était de même averti du passage des gaz; la verge, les bourses, la face antérieure de la cuisse gauche jusqu'au niveau du genou étaient redevenus sensibles. Température normale. Le surlendemain quelques contractions peu douloureuses sans élévation de température, sont éprouvées dans les deux membres inférieurs. Je constate que la cuisse droite est redevenue sensible.

Le cinquième jour, la sensibilité commençait à revenir dans les deux jambes et lorsque je pressai sur le dos des deux pieds, le malade éprouvait l'impression du choc des talons contre la partie correspondante de la gouttière de Bonnet.

Le 10e jour, le retour de la sensibilité était complet dans les deux membres inférieurs; la motilité n'était encore pas revenue.

Depuis pendant plusieurs mois, il y eut une réelle amélioration de l'état général et fonctionnel : l'appétit était bon, la plaie bien entendu complètement guérie; quelques mouvements revinrent dans le quadriceps des deux côtés, et dans les orteils. Il n'y avait pas de cystite, qu'on avait pu éviter par des lavages vésicaux répétés et une antisepsie très attentive de la région.

Puis tout à coup, vers le milieu de juillet, l'état général s'aggrava, toute motilité disparut : il y eut une hypéresthésie des membres si intenses que le malade poussait des cris affreux toutes les fois qu'on changeait son pansement. Toujours pas de cystite.

Les forces s'affaiblirent peu à peu; un large ulcère envahit progressivement toute la région sacrée, et le malade finit par succomber dans le marasme le 28 août.

L'autopsie montra une tuberculose, relativement peu étendue, des corps vertébraux traités.

Pas de séparation osseuse de la paroi rachidienne postérieure.

Pas de lésions pulmonaires.

Pas de lésions urinaires.

L'examen de la moelle n'a pu encore être fait; il y avait peu de fongosités péridurales.

Les opérations précédentes, où l'on a été extirper les fongosités pré-méningés, quoique encore peu nombreuses, et peu longtemps suivies n'ont pas été, on peut le dire dès aujourd'hui, beaucoup plus heureuses que les lamnectomies simples, et pas plus l'un que l'autre de ces procédés opératoires ne permet de guérir les paraplégies pottiques par fongosités antérieures d'une façon presque mathématique, contrairement à ce qu'on aurait pu assez logiquement supposer.

Il ne faut donc plus traiter par les moyens chirurgicaux tous les cas un peu au hasard, mais chercher si certains d'entre eux ne seraient pas spécialement dignes d'attirer l'attention des opérateurs, soit par leur incurabilité certaine aux procédés non chirurgicaux, soit par le bénéfice particulièrement rapide et simple que pourrait y donner une intervention. En passant en revue les cas de paraplégies pottiques par fongosités consécutives à la tuberculose des corps vertébraux, au point de vue de l'intensité ou des caractères de la paraplégie, nous arriverons peut-être à dire si ces faits existent et quels y sont.

L'intensité de la paraplégie a été considérée par bien des chirurgiens, comme tout à fait importante pour savoir si tel ou tel cas doit être opéré , et beaucoup y ont cherché un symptôme permettant de préciser la curabilité ou l'incurabilité spontanée et

orthopédique d'une paraplégie pottique[1]. « Je n'opère, dit Kraske,

1. NOTE SUR LE PRONOSTIC DES PARAPLÉGIES POTTIQUES. — Le fait frappant, au point de vue clinique de l'histoire des paraplégies pottiques, ce sont leurs oscillations d'intensité, et leur guérison possible et durable. Cette curabilité est tellement contraire à l'ordinaire évolution des paraplégies d'autres causes que tous les classiques y ont insisté.

Il est plus difficile de préciser dans quelle proportion la guérison survient. A ce point de vue, les statistiques données par les auteurs varient énormément. — Frey (Klinische Untersüchungen über Compressionsmyelitis; *In. Diss. zü Aarau*, 1888) a constaté qu'à la clinique de Zurich, sur 20 cas de paraplégie pottique traités depuis onze ans, il n'y avait eu que 2 améliorations et pas une guérison. — Mohr (d'après Lorenz, *Real Encyclopedie der Gesamm. Heilkunde*, XVIII, s. 636, 1889) a réuni 72 cas, avec 44 guérisons. — Gibney (The paralysis of Potts disease being a clinical study of fifty eight cases; *Journ. of nervous and medical Diseases*, t. V, 1878, p. 259-281) a étudié 294 cas de mal de Pott, dont 58 avec paraplégie. Sur ces 58 cas, 13 moururent de leur myélite, 4 de maladies intercurrentes consécutives à la guérison de cette myélite, 3 de tuberculose avant sa guérison. 29 ont guéri de leur paraplégie, 8 de ceux-ci ont eu des rechutes et sont tous guéris, sauf un encore en traitement, ainsi que les 14 restants, en 1878, époque de la publication du premier travail de Gibney. Dans une nouvelle étude, Gibney (Compressionsmyelitis in connection with Pott's disease. *New-York surgical Society*, 1892, 10 février, *New-York medical Journal*, 1892, t. I, p. 122) revient sur ces derniers faits. Quelques-uns ont guéri au bout de quatre et de dix ans. Dans une nouvelle série, de 32 cas, la paraplégie a duré de deux mois à dix ans et dix mois avec une moyenne de 8 mois. — Myers (The Prognosis of pressure paralysis. *The Times and Register*, 1890, t. II, p. 505) a fait une étude pronostique basée sur les cas qui se sont présentés pendant l'année au « New York Orthopœdic Dispensary » : ces cas furent au nombre de 1570, dont 218 avec paraplégie. Sur ces 218 paraplégies, 85 débutèrent pendant le traitement des lésions vertébrales. Leur durée moyenne fut alors moindre que dans les autres cas; pour la région cervicale, neuf mois au lieu de douze; pour la dorsale supérieure, sept au lieu de neuf et demi; pour la dorsale inférieure, cinq au lieu de six; pour la lombaire, trois au lieu de huit. 18 malades eurent des attaques multiples, et 2 jusqu'à 4 attaques; la gravité de ces récidives ne paraît pas plus grande que celles des attaques primitives; l'intervalle entre les attaques varie de quatre ans à six mois. La durée moyenne de la lésion vertébrale avant le début de la paraplégie est de treize mois à la région cervicale et à la dorsale supérieure, de quinze à la dorsale inférieure, de dix-huit à la lombaire; dans un cas, sept ans trois quarts. En somme sur les 218 cas, 55 0/0 guérirent, 3 1/2 0/0 moururent de maladies intercurrentes, les autres ou bien n'ont pas été observés assez longtemps pour qu'on sut le sort définitif, ou bien étaient encore malades au moment où Myers les perdit de vue.

Nous avons réuni dans le but de compléter ces données, une double statistique.

a) Statistique personnelle, composée des cas, non traités chirurgicalement, que nous avons observés (presque tous à l'hôpital des Enfants malades en 1890). 44 cas : 6 morts de maladies intercurrentes ou de tuberculose généralisée, 5 guérisons et 33 états stationnaires, après une observation de cinq mois au moins.

b) Statistique composée de faits publiés par divers auteurs en dehors, bien entendu, des séries précédentes et des faits traités chirurgicalement; 430 cas avec 200 morts, 89 résultats nuls, 141 guérisons.

Nous ne nous illusionnons pas sur la valeur d'une pareille statistique; il est bien évident que les cas de paraplégie pottique guéris ou morts et non

que s'il y a paralysie vésicale : c'est un symptôme tellement sévère qu'il justifie tout ». On n'opérera, disent Bullard et Burrell

publiés sont l'immense majorité, et qu'on ne s'intéresse qu'à ceux présentant une singularité : la meilleure preuve en est que presque toutes les morts de notre 2me statistique sont dues à des complications bizarres et exceptionnelles, tandis que la plupart des paraplégies pottiques meurent évidemment soit de tuberculose pulmonaire, soit de localisations tuberculeuses ostéo-articulaires vulgaires.

Du reste, la léthalité des maux de Pott avec paraplégie n'est pas précisément ce qu'il faudrait savoir, car elle ne dit rien sur la léthalité et la curabilité de la paraplégie elle-même. On peut dire cependant que les malades mourant de leur myélite sont l'extrême exception, et qu'aucun symptôme ne permet de pronostiquer dans un cas donné cette incurabilité. Il ne nous serait du reste pas difficile de multiplier les citations d'auteurs persuadés qu'ils ont trouvé le criterium de l'incurabilité. Pour l'un, ce sont les contractures, pour d'autres, une anesthésie étendue et complète, pour beaucoup, l'existence de troubles vesico-rectaux dont Myers limite même la durée de curabilité juste à trois mois. Puis à côté, et comme contre-partie, nous pourrions citer, soit des opinions contraires, soit des faits prouvant qu'anesthésies, contractures, troubles vesico-rectaux, même de très ancienne date, guérissent parfaitement bien. Jusqu'à nouvel ordre, il n'y a donc aucun signe qui permette de dire d'une façon bien nette : tel cas de paraplégie pottique est incurable. Nous serions même très porté à dire : toute paraplégie pottique est curable, sauf dans trois cas, *a*) lorsque la lésion médullaire, par son niveau entraîne des troubles respiratoires graves; *b*) lorsqu'aux lésions pottiques se sont jointes de graves lésions médullaires par fracture des vertèbres malades; *c*) lorsque la moelle elle-même est envahie par la tuberculose.

Nous n'avons du reste pas besoin d'ajouter que même lorsqu'elle est en apparence guérie, la paraplégie pottique spasmodique « persiste à l'état rudimentaire, latent, sous forme d'exagération du réflexe rotulien, du phénomène du pied, mais peut redevenir effective, sous l'influence la plus banale. » Charcot (*Leçons sur les localisations dans les maladies du cerveau et de la moelle épinière*, 1880, p. 310), Ferré (*Archives de Neurologie*, 1882, p. 61).

Quoi qu'il en soit de ces petits symptômes et des circonstances exceptionnels tout à l'heure cités, les paraplégies pottiques très ordinairement guérissent. On ne sait du reste absolument rien des conditions anatomo-pathologiques de cette guérison. — Dans les cas où la moelle était simplement et légèrement comprimée on comprend que la guérison des fongosités et la disparition de la compression permettent une guérison très rapide; de même lorsque se vide un abcès froid compresseur. Les expériences de Strümpell (*Tagblatt der Naturforscherversammlung zü Berlin*, 1887, s. 307), semblent en effet prouver que la compression peut gêner le fonctionnement médullaire sans altérer sa structure. Un fait de Krœger (Beiträge zür Pathologie der Rückenmarkes. *Inaug. diss. zür Dorpat*, 1888), plaide dans le même sens : La moelle d'un individu mort neuf ans après la paraplégie pottique totale était absolument normale : c'est tout au plus s'il y avait en un point un épaississement discutable des parois vasculaires. Dans une de mes observations (p. 269), cet épaississement n'existait même pas et la moelle, au niveau de fongosités compressives traitées et guéries était, sept mois après l'opération, microscopiquement normale. — On comprend encore qu'un simple œdème médullaire puisse disparaître sans laisser de trace, lorsqu'il n'a pas duré trop longtemps et que sa cause, gêne de la circulation lymphatique et veineuse, ou foyer infectieux péri-méningé disparaît. Dans ces conditions en effet, il ne suffit pas pour entraîner de lésions graves des cylindraxes qui sont simplement volumineux (expériences de Kahler et Pick, Rückenmarcks. — Compression.

que s'il y incontinence des matières et de l'urine et paralysie complète au-dessous de la compression. » Nous croyons ces distinctions vaines, car, de l'étude d'une statistique composée de 44 cas personnels, non traités chirurgicalement et d'une autre statistique composée de 430 faits publiés çà et là par les auteurs, nous pouvons conclure que parmi les symptômes aujourd'hui connus des paraplégies pottiques par fongosités pré-méningées sans complications générales ou locales, aucun — en dehors des accidents respiratoires qui sont dus, non pas à l'intensité mais au niveau de la lésion et entrainent la mort presque constamment, — ne permet de dire qu'un fait donné soit curable ou incurable. Nous irons même plus loin et nous dirons que les paraplégies pottiques sans complications et sans accidents respiratoires guérissent toujours par les simples procédés orthopédiques. Ce n'est donc point du côté de l'intensité de la paraplégie qu'il faut chercher une indication opératoire : il faut du reste avouer qu'en la cherchant dans son extrême gravité, on porte bien évidemment à faux car nous ne voyons guère quelle action le chirurgien pourrait avoir sur une lésion médullaire spontanément définitive.

Au lieu de s'adressser à l'intensité plus ou moins grande de la paraplégie, d'autres auteurs ont cherché si quelques-unes de ses formes cliniques ne se trouveraient pas dans des conditions particulièrement favorables à l'intervention. Anatomiquement on com-

Real Encyclopedie, Bd XVII, 1889, p. 11. — Fait d'Oppenheim in von Staden, Beiträge zur Lehre der Myelitis und Compressions myelitis. *Inaug. dissert. zu Berlin*, 1887. — Nos deux faits personnels rapportés plus haut, p. 253, dans notre note sur la moelle des paraplégies pottiques). La sclérose qui succède aux lésions précédentes lorsque leur cause dure longtemps est bien évidemment moins susceptible de retour à l'état anatomique normal. Schmaus est persuadé que les moelles qui en arrivent là ne guérissent pas, et cependant Lendet, Michaud, Charcot ont publié des observations qui prouvent le contraire. Nous ne pouvons nous dispenser de reproduire le fait classique de Charcot : « La moelle de la malade, au niveau du point où avait eu lieu la compression en conséquence du mal de Pott n'était pas plus grosse que le noyau d'une plume de corbeau, et correspondait, sur une coupe, au tiers environ de la surface de section d'une moelle examinée dans la même région; sa consistance était très ferme, sa couleur grise, en un mot la moelle avait toutes les apparences de la sclérose la plus avancée.... Au milieu des tractus fibreux très denses et qui communiquent à la moelle sa coloration grise et sa consistance dure, le microscope fait découvrir une assez grande quantité de tubes nerveux munis de leur cylindraxe et de leur enveloppe de myéline, et par conséquent très régulièrement et très normalement constitués (Charcot, *Leçons sur les maladies du système nerveux*, recueillies par Bourneville, 3e édition, t. II, p. 93, observ. en note). Une de nos observations (obs. XLII, p. 247) prouve, du reste, que cette présence dans la cicatrice de fibres médullaires normales n'est nullement suffisante pour amener en tout cas, la guérison clinique. Enfin, ni l'observation de Charcot, ni la nôtre, ni celles de même ordre ne permettent de dire qu'il s'agisse là d'une véritable régénération des fibres médullaires.

prend très bien que rentrent dans cette condition ; — *a*) les cas où la paraplégie est due à un abcès froid intra-rachidien compresseur. Bon nombre de faits où la guérisson prompte et rapide de la paraplégie, par l'ouverture d'un abcès extra-rachidien en communication avec l'abcès intra-rachidien en sont la preuve. — *b*) les cas où les fongosités agissent par compression directe sur la moelle en ne provoquant pas ou que fort peu de compression indirecte vasculaire. Peut-être, et ce n'est pas une simple hypothèse, étant donné, d'une part, la manière dont la moelle réagit aux agents purement et simplement compresseurs, d'autre part deux autopsies de M. Babinski où la moelle était directement comprimée sans avoir du reste subi aucune altération microscopique, faut-il cliniquement comprendre dans cette série, comme tout ou partie, le groupe des paraplégies pottiques flasques. Un cas de ce genre a été opéré par MM. Guelliot et Moret et dans ce cas la lamnectomie pure et simple fut suivie de guérison rapide. A-t-elle été durable? Nous n'en savons rien, les observateurs n'ayant enlevé que les arcs, mais on aurait pu la rendre telle en supprimant aussi les fongosités préméningées. C'est ce que nous avons fait chez un petit malade cité plus haut et également atteint de paraplégie flasque : elle guérit avec une extrême rapidité et lorsque 6 mois après l'enfant succombait à des complications viscérales, nous trouvions les vertèbres opérées absolument guéries et la moelle à leur niveau, tout à fait normale. Ajoutons, fait des plus intéressants, que dans les dernières semaines de sa vie, cet enfant eut de nouveaux accidents de paraplégie, spasmodique cette fois, sous la dépendance d'une lésion vertébrale avec augmentation de volume et œdème de la moelle, cette nouvelle localisation morbide siégeant plus bas et restant indépendante des lésions autrefois traitées. Il est bien probable qu'étant donné sa nature pathogénique différente, la seconde paraplégie n'aurait pas cédé aussi bien que la première à une opération. — *c*) Une troisième variété de paraplégie pottique paraît également très favorable aux interventions. C'est celle où les produits périméningitiques, guéris comme lésion tuberculeuse et persistant à l'état de cicatrice fibreuse, compriment définitivement la moelle. Ils agissent alors comme une tumeur et leur ablation peut être réellement curatrice, comme elle le fut dans deux cas de Mac Even. Cette transformation des fongosités en plaque conjonctive comprimante péri-méningée ou pré-méningée, est du reste rare. Aucun opérateur, après Mac Even ne l'a constatée, et dans les autopsies que nous avons faites, nous ne l'avons nettement rencontrée qu'une fois.

L'examen des variétés de paraplégies permet, nous le voyons donc, de distinguer quelques cas où l'opération paraît particulièrement indiquée; l'étude des lésions osseuses, et des complications générales ou locales va nous en montrer un certain nombre d'autres où l'intervention serait tout au contraire, particulièrement défavorable. C'est ainsi que l'étendue à plusieurs corps vertébraux des lésions tuberculeuses, leur empiètement en arrière sur les apophyses articulaires et les lames rendent l'opération non seulement inutile, mais dangereuse. Chez un malade de White, qui mourut trente heures après une lamnectomie, cinq corps vertébraux étaient complètement détruits. Il est probable que l'intervention avait gravement ébranlé ce rachis affaibli, et déterminé l'hématomyélie récente découverte à l'autopsie. Il est certain aussi que la mort d'un opéré de Kraske, dont la paraplégie récidiva lorsqu'il se mit à marcher, est due à une fracture dans un mal de Pott très étendu et lamnectomisé.

L'existence de généralisation tuberculeuse, grave, soit au poumon soit à d'autres viscères constituée, comme l'étendue très considérable des lésions osseuses, une contre-indication qu'il ne faut point négliger sous peine d'avoir de graves accidents. Mac-Even perdit deux de ses opérés, l'un en huit jours, l'autre en quelques mois de tuberculose pulmonaire préexistante à l'opération; Colman le sien en deux mois, nous même deux, l'un en un mois, l'autre en un an.

Enfin, l'existence de lésions tuberculeuses intra-durales et médullaires contre-indique également toute intervention. Celle-ci ne présenterait en effet que des dangers; cela est indiscutable pour les tubercules médullaires et il en est, à notre avis, de même pour la tuberculose pie-mérienne. Elle évolue en effet d'ordinaire sous forme de granulations qui s'étendent plus ou moins loin de la lésion durale, plus rarement sous formes de gros tubercule bien localisé : la première variété ne paraît pas justifiable d'une extirpation complète, et dans la seconde on s'exposerait, en réséquant une partie de la dure-mère malade pour arriver jusqu'aux lésions sous-jacentes et qui lui adhèrent, à ne pouvoir suturer les bords de cette perte de substance au fond d'une plaie nécessairement infectante et à provoquer soit une infection méningée, septique ou tuberculeuse aigüe, soit une fistule céphalo-rachidienne. De plus, la tuberculose intradurale peut ne pas être au même niveau que la lésion périméningitique : nous avons il y deux ans opéré, sans toucher à la dure-mère, une fillette porteur d'un mal de Pott dorsal moyen avec périméningite : il se fit une réelle amélioration interrompue par

des accidents pulmonaires graves suivis de mort : à l'autopsie, on trouva un gros tubercule intradural situé à 5 ou 6 centimètres plus bas que la limite inférieure des lésions extra-méningées.

Ajoutons que chez cette opérée existaient et que très probablement dans tous les cas d'infection tuberculeuse intra-durale existent des lésions spécifiques des vaisseaux médullaires, lésions sans doute définitives et sur lesquelles, en tout cas, le chirurgien n'a aucune action.

Observation LXVI (personnelle). — *Paraplégie pottique. Résection d'arcs. Légère amélioration. Mort la troisième semaine de tuberculose pulmonaire. Gros tubercule intra-dural.* — Ber..., Léontine, âgée de neuf ans, entre le 3 juin, salle Bouvier.

Fig. 55. — Gibbosité et courbures vertébrales de Ber...

Pas d'antécédents héréditaires. Il y a un an à peu près elle a été pendant quelques semaines, soignée dans un service médical des Enfants-Malades pour un mal de Pott au début; elle avait alors une très légère gibbosité.

En août 1889, en faisant de la gymnastique, elle sentit une vive douleur dans le dos; sa bosse, en quelques heures, augmenta au point de prendre le volume actuel; les jambes, aussitôt après l'accident, devinrent faibles, et la paraplégie s'accentua peu à peu. En septembre 1889, elle était complète.

A partir de ce moment, l'enfant, sortie de l'hôpital depuis janvier, garde le lit chez ses parents.

Ceux-ci l'apportent à la consultation le 2 juin, à cause d'accidents urinaires récents.

Entrée à l'hôpital le 3 juin. L'état est le suivant : Gibbosité dorsale supérieure formant un tiers de circonférence surajouté à la colonne ver-

Fig. 56. — Légère flexion de la cuisse droite avec rotation en dehors par contraction du couturier.

tébrale; sur cette partie saillante, chapelet de 6 apophyses épineuses. Cette gibbosité est un peu portée à gauche dans sa totalité (fig. 55).

Elle n'est douloureuse en aucun point, soit spontanément, soit à la pression sur les apophyses épineuses ou transverses; la pression sur le vertex n'est pas douloureuse, non plus que le passage d'un courant faradique le long du rachis.

La courbure lombaire est nulle.

La tête est ordinairement penchée en avant; lorsqu'on invite l'enfant à relever la tête la concavité cervicale est considérablement exagérée.

Le thorax est très déformé, élargi transversalement, aplati d'avant en arrière, surtout en haut; le sternum concave en avant est formé de 2 parties presque à angle droit dont l'inférieure saille sous la peau. Le membre inférieur gauche est absolument paralysé; du côté droit, il n'y a de possible qu'un très léger mouvement de flexion de la cuisse, accompagné de rotation du genou en dehors, ce mouvement paraît dû au couturier (fig. 56).

Tous les muscles ont conservé leur contractilité faradique et galva-

nique. Les droits abdominaux sont notablement parésiés. Pas de rétention ni d'incontinence des matières, pas de véritable incontinence d'urine, mais depuis une quinzaine l'enfant ressent à peu près dix fois par jour, un pressant besoin d'uriner, et lorsqu'elle ne peut le satisfaire de suite pisse dans son lit.

Les réflexes superficiels et profonds des membres inférieurs sont exagérés, surtout à gauche (fig. 57) : de ce côté la trépidation épileptoïde

Fig. 57. — Ber... tenue par les bras, attitude des pieds.

est excessive; il suffit du contact du drap pour la provoquer, et les mouvements s'étendent en quelques instants à tout le membre; ils consistent en légères flexions cloniques de la jambe et de la cuisse et lorsqu'ils disparaissent font place à des tremblements fibrillaires marqués surtout dans les muscles antérieurs de la jambe et très irréguliers. Ils durent 4 à 5 minutes.

La production du réflexe rotulien s'accompagne de phénomènes analogues, mais les tremblements fibrillaires consécutifs sont surtout marqués dans le quadriceps. Ces phénomènes s'observent au
droit, mais avec moins d'intensité.

Aucun trouble de la sensibilité. Depuis quelques jou

petite malade se plaint de quelques douleurs sur le trajet du sciatique droit, et l'on trouve, à la fesse et au creux poplité, des points très nets de névralgie.

L'état général est assez mauvais : le poids de la malade n'est que de 21 livres; caverne au sommet droit, congestion du sommet gauche. Pendant les premiers temps du repos à l'hôpital, poussée fébrile de quelques jours tenant à l'évolution des accidents de ce côté.

L'enfant est intelligente et vive.

Du 3 au 22 juin, elle est restée au lit, a pris quelques fortifiants, et à partir du 20 un pansement humide au sublimé est fait tous les jours sur la gibbosité.

Le 22 juin, *opération* avec l'assistance de MM. Poupinel et Leclerc. Anesthésie chloroformique. Après lavage de la région à l'éther et au sublimé, incision de 16 centimètres sur la ligne des apophyses; mise à nu de ces apophyses et des lames par décollement des muscles réclinés avec les écarteurs Farabeuf. Section des faisceaux d'attache de ces muscles aux apophyses transverses.

Ici, comme chez mon premier opéré, ce temps opératoire, réputé dangereux à cause de l'hémorragie a été rapide et simple; l'application de quelques éponges plates sur la surface a suffi, sans une ligature, pour arrêter la légère hémorragie veineuse qui s'est faite.

Le périoste est décollé, les apophyses épineuses des 4e, 5e, 6e, 7e, 8e dorsales sectionnées à leur base avec une pince coupante; avec la gouge et le maillet une légère ouverture est faite à l'arc de la 5e dorsale; la dure-mère fait aussitôt hernie par l'ouverture; celle-ci est agrandie, et les arcs des 4e, 5e, 6e, 7e, 8e dorsales complètement enlevés en quelques minutes avec la pince Mathieu. La résection a été faite très étendue, aussi bien transversalement que longitudinalement jusqu'à ce qu'il fut parfaitement net que la dure-mère et la moelle n'étaient plus comprimées par les bords de l'ouverture osseuse. J'insistai surtout en bas et à droite, pensant, et avec juste raison comme devait le démontrer plus tard l'autopsie, qu'il y avait au niveau des origines intra-rachidiennes du sciatique droit, quelque cause de compression et d'irritation; je trouvai en effet, de ce côté, la dure-mère un peu tendue et épaissie, mais sans changement d'aspect. Elle était au contraire fongueuse et adhérente à la partie gauche du 5e arc dorsal, et ces adhérences en partie décollées avec peine se prolongeaient du côté du pédicule.

Le cylindre dure-mérien, mis à nu, avait une légère saillie postérieure et une notable convexité gauche, en rapport avec la direction analogue du canal rachidien ouvert; le sommet de la convexité était au niveau des adhérences de la dure-mère et de la 5e lame.

Suture des muscles au catgut, de la peau au crin de Florence. Pas de drain. Pansement au salol, corset plâtré.

Le choc opératoire a été très rapidement surmonté, et, dans l'après-midi, la malade avait repris son état antérieur avec une température de 36° et un pouls de 78. Il y a déjà une amélioration fonctionnelle très

nette; les orteils des deux pieds sont étendus et fléchis volontairement, il y a de plus quelques mouvements volontaires du cou-de-pied gauche. Miction facile, deux fois pendant la soirée. Urine normale.

23 juin. — Matin, 37°3, le soir 37°4; les deux cous-de-pied peuvent être fléchis et étendus autant que chez un individu sain. Le talon gauche peut être traîné sur le plan du lit jusqu'à la face interne du genou droit, le membre restant couché sur sa face externe.

24. — Matin, 37°1, soir 37°. La jambe droite peut exécuter les mouvements revenus depuis hier dans la gauche.

Le mouvement de celle-ci s'est modifié en ce que sa flexion, au lieu de se faire parallèlement au plan du lit, se fait perpendiculairement.

Fig. 58. — Mouvements du membre inférieur gauche, Ber... étant couchée, huit jours après l'opération.

Le 25. — 37°2; soir, 38°. L'amélioration est considérable depuis la veille. Les deux talons, surtout le gauche, peuvent être soulevés de quelques centimètres au-dessus du plan du lit. Les réflexes sont stationnaires. La miction et l'urine toujours normales. Le léger mouvement fébrile du soir paraît dû à l'état du poumon; la respiration est pénible et fréquente (46), le pouls, 110. La malade ne souffrant nullement de sa plaie, le pansement n'est pas défait.

Le 26. — Matin, 37°2; soir, 38°2. L'état général reste le même, l'amélioration fonctionnelle s'est accentuée encore.

Le 27. — Matin, 37°4, 37°8. La poussée pulmonaire paraît terminée.

Le 28. — Matin, 37°4, 37°8. Les mouvements volontaires des membres inférieurs sont revenus presque à l'état normal. La cuisse gauche peut être fléchie à angle droit sur le bassin, et la jambe maintenue à distance du lit, à angle obtus sur la cuisse, pendant quelques minutes (fig. 58); les cous-de-pied et les orteils sont absolument mobiles.

La jambe droite possède, aussi étendus, les mêmes mouvements que la gauche (fig. 59). L'extension de la cuisse est un peu moindre. Les jambes et les cuisses peuvent être croisées : la gauche exécute ce mouvement plus facilement que la droite (fig. 60).

En somme, tous les muscles des jambes et des cuisses ont repris leur

Fig. 59. — Mouvements du membre inférieur droit, Ber... étant couchée.

pouvoir volontaire : on les voit pendant les mouvements se tendre sous la peau. Réflexes superficiels et profonds toujours très exagérés. Trépidation épileptoïde notablement diminuée du côté gauche.

Fig. 60. — Croisement de la jambe gauche par-dessus la droite.

Le 29. — Matin, 37°2; soir, 39°2.

Le 30. — Matin, 39°2; pouls 130. La respiration est très pénible, la petite malade presque asphyxique. Le pansement est défait, la plaie est complètement réunie sur toute son étendue; la cicatrice est souple, non douloureuse, normale : les crins de Florence sont enlevés. L'auscultation montre une congestion intense des deux poumons. Pansement et corset plâtré. Le soir 39°5, pouls 140. Pendant les jours suivants l'affection pulmonaire a évolué, l'amélioration fonctionnelle augmentant encore un peu. Mort le 12 juillet.

Autopsie, le 13. — Une incision faite parallèlement et à droite de la cicatrice pénètre à travers les tissus décollés pendant l'opération. Les divers plans sous-cutanés et musculaires complètement réunis ont une teinte ecchymotique très marquée. Cette teinte s'étend sur le trajet des muscles spinaux jusqu'au sacrum.

Le tissu de cicatrice est adhérent aux méninges qui font toujours hernie par la solution de continuité rachidienne. Celle-ci a 2 centimètres de large à peu près sur toute son étendue et 6 cent. 1/2 de long. Elle

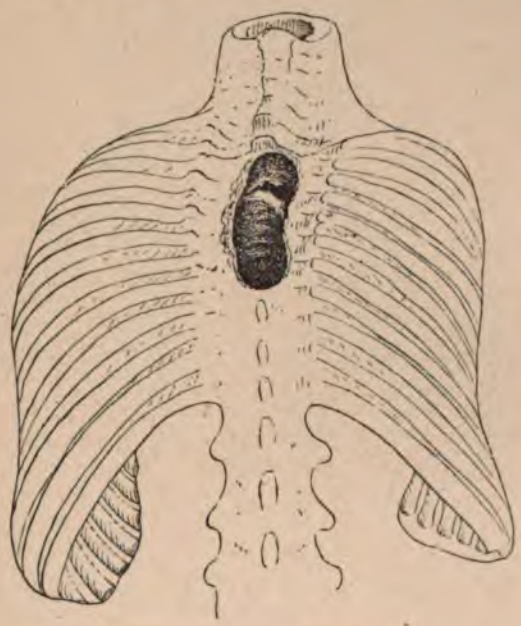

Fig. 61. — Pièce osseuse vue d'arrière.

porte sur les arcs des 4e, 5e, 6e, 7e, 8e dorsales et sur la partie inférieure du 3e arc; les lames sont entièrement enlevées sur toute cette étendue, et même la partie interne des apophyses transverses (fig. 61).

La dissection de la pièce osseuse a montré que l'apophyse transverse, le pédicule des 4e et 5e dorsales étaient cariés, cette carie étant en continuité avec le foyer de tuberculose osseuse des corps qui a détruit complètement le 5e, 6e, 7e corps dorsaux, presque complètement le 4e et le 8e, et entamé obliquement surtout en avant le 9e.

Les parties osseuses persistantes des 4e et 8e corps sont séparées l'une de l'autre par un noyau caséeux de 1 centimètre d'épaisseur contenant 2 séquestres de la grosseur d'un noyau de cerise; l'un de ces séquestres fait légèrement saillie dans le canal vertébral, ainsi que la partie persis-

tante du 8e corps qui forme une véritable épine osseuse pointant de ce côté surtout à droite (fig. 62).

Sur toute la hauteur du foyer caséeux le surtout postérieur est détruit et la dure-mère couverte d'une couche de péri-méningite épaisse de 4 millimètres au moins et assez régulière. L'épine osseuse du 8e corps a laissé très nettement sa trace sur la moelle un peu au-dessus des racines de la 8e paire dorsale droite.

La péri-méningite se prolonge à gauche et en arrière, le long des pédicules et des lames cariées.

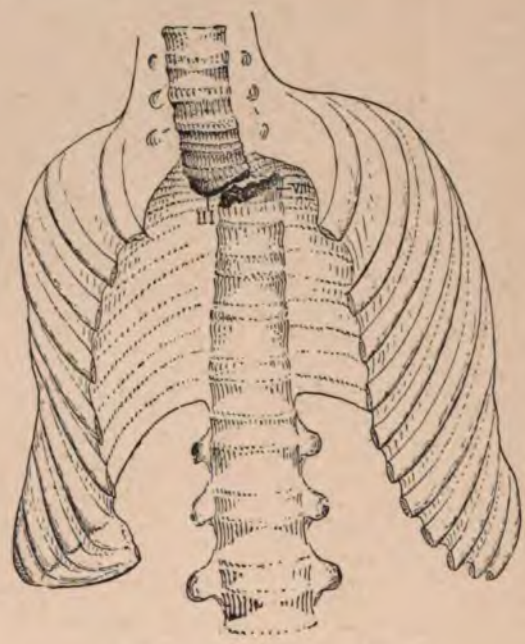

Fig. 62. — Pièce osseuse vue d'avant.

La moelle recouverte de ses enveloppes a été extraite du canal vertébral et les méninges ouvertes longitudinalement en avant et en arrière.

En arrière elles ne présentent rien de particulier; sauf l'épaississement qui résulte de leur adhérence sur toute la partie mise à nu par l'opération, au tissu de cicatrice; l'arachnoïde, la moelle, les racines paraissent saines.

En avant, la dure-mère est épaissie au niveau de la zone de périméningite, sans que sa face interne paraisse aucunement altérée; l'arachnoïde présente un très léger piqueté sanguin, la moelle paraît normale.

Plus bas, et à droite, sans continuité avec le foyer précédent de périméningite, la dure-mère est encore altérée, mais ici l'altération est abso-

lument limitée à sa face interne, et consiste en un bourgeonnement fongueux, accolé à cette face interne, la réunissant à la moelle qui est légèrement déviée, s'étendant à gauche jusqu'au-dessus de la 7e racine lombaire, à droite jusqu'au-dessus de la 4e. De plus, de ce côté, une fine

Fig. 63. — Moelle après section des méninges sur la ligne médiane postérieure. — *a*) Pachyméningite externe. — *b*) Pachyméningite interne. — *c*) Bride arachnoïdienne.

bride arachnoïdienne accole à la face antérieure de la moelle les filets inférieurs de la 3e racine motrice (fig. 63).

Fig. 64. — Communication de l'abcès froid et de la caverne pulmonaire.

Cette masse assez résistante s'étend sur une hauteur de 1 centimètre environ; à quelques millimètres au-dessus de son extrémité supérieure se trouve un petit noyau, d'aspect lipomateux, accolé à la face interne de la dure-mère, et sans connexion avec la moelle. Sur toute l'étendue de ces lésions l'arachnoïde est criblée d'un piqueté hémorragique confluent.

Sur des coupes de la moelle et des méninges examinées au microscope on constate, en dehors de la nature tuberculeuse des côtés périmédullaires que nous venons de décrire de l'artérite tuberculeuse intra-médullaire, limitée à la zone de l'artère spinale antérieure. Sur une coupe nous avons pu colorer des bacilles qui appartenaient très probablement aux parois de ces vaisseaux, étant donné l'absence dans la moelle des lésions tuberculeuses autres que celles de ces parois.

Ce cas présentait encore un autre détail anatomique intéressant.

Le foyer caséeux qui remplaçait les corps vertébraux détruits, était limité en avant par la plèvre très épaissie, soulevée en bissac à droite et à gauche, par deux petites poches d'abcès froids, à parois très épaisses : l'une de ces deux poches, la droite, présentait un orifice régulier, du calibre d'une pièce de un franc, accolé par ses bords à un orifice pulmonaire qui conduisait dans une caverne, grosse comme une pomme d'api, occupant tout le lobe supérieur du poumon droit (fig. 64).

Le reste de ce poumon, et le poumon gauche tout entier étaient envahis par de la pneumonie caséeuse type.

Une chaîne de 7 ou 8 ganglions hypertrophiés descendait sur la partie latérale droite des corps vertébraux, un de ces ganglions, le plus volumineux, repoussant en avant le canal thoracique, au niveau du 10e corps.

Les gros vaisseaux thoraciques n'étaient pas modifiés.

Rien au foie, aux reins, au péritoine, à l'intestin, aux méninges.

On ne sera donc point tenté dans les interventions pour paraplégie pottique, d'ouvrir la dure-mère, même lorsqu'on soupçonnera dans son intérieur des lésions tuberculeuses. En effet, les trouverait-on qu'on ne saurait les traiter, et si l'on n'en trouvait point, l'ouverture du fourreau méningé pourrait provoquer une infection tuberculeuse des méninges, soit aiguë, soit chronique ainsi qu'il advint dans un cas de Schede que nous avons déjà cité.

Coup d'œil général sur le traitement des paraplégies pottiques antérieures. — On le voit, l'étude que nous avons faite des interventions chirurgicales dans les paraplégies pottiques « antérieures » est singulièrement restrictive. Ces interventions même le plus largement faites, ont été loin de donner ce qu'on avait espéré, et il semble que définitivement on doive les restreindre à quelques variétés anatomo-pathologiques spéciales et rares ; paraplégie par abcès froid, paraplégie par compression médullaire fongueuse directe, paraplégie par périméningite devenue scléreuse et définitive. Et, même alors, en respectant avec la plus grande sollicitude les contre-indications tenant à l'état général du malade, à l'étendue des lésions osseuses, à l'infection tuberculeuse intra-méningée. Certes, en dehors des variétés que nous avons précisées, on a eu, et on aura des succès, comme Abbe,

Lane, mais il nous semble qu'on en aurait obtenu de semblables par les procédés orthopédiques, évidemment plus simples et par conséquent préférables et du reste, même lorsqu'on a opéré, indispensables à employer pendant de longs mois.

Nous ne serions du reste nullement éloigné de tenter systématiquement dans tous les cas de maux de Pott, comme adjuvant de ces procédés orthopédiques, pour prévenir plus sûrement la gibbosité et parer plus précisément à la compression par les fongosités venues des corps vertébraux le procédé de ligature épineuse d'Hadra, qu'on étendrait dans ces cas à 5 ou 6 vertèbres, et sur lequel du reste, nous ne possédons encore pour cette indication, aucun document clinique.

STATISTIQUE V. — **Interventions pour mal de Pott sans paraplégie.**

NUMÉROS	INDICATION BIBLIOGRAPHIQUE	AGE ET SEXE	SYMPTÔMES	OPÉRATION	RÉSULTAT	LÉSIONS
1	1834. Heine. Mémoire sur un nouvel instrument dit ostéotome, pour ablation partielle des os. *Lu à l'Académie des sciences de Paris par B. Heine (jeune) de Wurtzburg. Gazette médicale de Paris.* 1834. p. 641-647, obs. p. 645.	?	?	Ablation pour carie, à l'ostéotome, d'une apophyse épineuse.	?	Carie d'une apophyse épineuse.
2	1847. Marcacci. Ablation d'une partie de la 7e vertèbre cervicale cariée et renfermée dans un kyste. *Gazette médicale de Paris*, 1850, p. 268. d'après *Gazeta Toscana delle science medico-fisiche.* Sept., 1849.	H. 61 ans.	Depuis 3 ans, tumeur se développant au bas du côté droit du cou. Elle se convertit en un sinus d'où sort du pus. Un stylet enfoncé de 4 c. allait toucher une substance osseuse manifestement cariée et un peu mobile. Tentatives d'extraction sans résultat.	Alors, incision de 4 pouces ayant dans son milieu l'orifice de la fistule. Malgré tout, on dut se contenter d'extraire les fragments osseux qui se présentaient. Un jour on reconnut que le corps étranger se laissait plus aisément pousser vers la partie antérieure du cou entre le sterno-mastoïdien et la trachée. Le 10 juin 47 un aide maintenant écarté la glande thyroïde, incision depuis le niveau du cartilage cricoïde, le long du bord interne du sterno-mastoïdien, jusqu'à un pouce au-dessus du sternum. Elle fut conduite, couches par couches, jusque sur le corps étranger; à ce moment il s'échappa, mais le chirurgien le saisit avec une pince de Museux, et le tirant d'une	Au bout de quinze jours, le trajet fistuleux était complètement fermé. La plaie opératoire ne se cicatrisa qu'au bout de 2 mois.	Carie d'un corps vertébral cervical. Un des fragments extraits était une partie d'apophyse transverse offrant une moitié d'un trou d'artère vertébrale.

				vertèbres, probablement la 2e et la 3e, est érodée. Des bourgeons, mêlés de débris osseux, remplissent la cavité qu'on évide à la cuiller tranchante et dont on estime le volume à celui d'une petite noix. Poudre d'iodoforme.		
9 et 10	1882. Polaillon. Sur quelques cas de guérison du mal de Pott, *Union médicale*, 1883, t. I, p. 1073. — Obs. II. Ostéite suppurée d'une vertèbre lombaire, abcès par congestion dans la région sacrée. Guérison. — Obs. III. Ostéite suppurée des 4e et 5e vertèbres dorsales; abcès par congestion dans le flanc droit. Incision au thermocautère. Résection de l'apophyse épineuse des vertèbres malades. Guérison.	38 ans.	En janvier 80, douleurs lancinantes dans le flanc gauche. Au bout de 5 mois 1/2, apparition d'une petite tumeur dans la région sacrée; incision au bistouri en juillet 80. Le 1er juillet 82, l'ouverture, fistuleuse, suppure toujours; décollement du côté du sacrum.	Incision au thermocautère, cautérisation du trajet fistuleux et des parois de l'abcès. Rugination des deux apophyses épineuses malades, de leur extrémité à leur base.	Le 5 déc., fistulette persistante, guérie le 27.	Carie des apophyses épineuses 12e dorsale et 1re lombaire.
		H. F. 31 ans.	Il y a un an 1/2, à la base du thorax, abcès froid drainé et lavé à l'acide phénique; en 82, persiste une fistule par laquelle on arrive jusqu'à une côte dénudée. Le 20 avril, rugination de la côte; le 14 mai, nouvelle rugination. Léger gonflement avec fluctuation entre les 3e et 5e apophyses épineuses dorsales.	Le 27 juin, incision longitudinale au thermocautère. Résection de l'extrémité postérieure des 4e et 5e apophyses épineuses et suppuration de la poche. Un trajet fuyant sous les muscles est contre-ouvert à la région lombaire. Ultérieurement lavages phéniqués.	En novembre, persistent deux petites fistules, qui finirent par guérir.	Carie des 4e et 5e apophyses épineuses dorsales.

NUMÉROS	INDICATION BIBLIOGRAPHIQUE	AGE ET SEXE	SYMPTÔMES	OPÉRATION	RÉSULTAT	LÉSIONS
6	1878. Lannelongue. Note sur les ostéites apophysaires pendant la croissance. Société de Chirurgie, 27 février 1878, *Bulletins et mémoires*, p. 162. Obs. III, p. 166 et *Tuberculose vertébrale*, 1888, p. 252.	H. 16 ans.	Entré le 2 oct. 77. Il y a 5 mois, douleur intermittente et irrégulière à la partie supérieure du dos. Abcès ouvert; l'ouverture reste fistuleuse. Un stylet par elle introduit vient s'arrêter sur la saillie terminale de la 2e apophyse épineuse dorsale dont la pointe est mobile. Douleur à la pression à ce niveau. Pas d'autre symptôme de mal de Pott.	Le 9 nov. contre-ouverture sur le sommet de l'apophyse et extraction avec une pince d'un séquestre de 1/2 cent. de longueur.	Guérison rapide, complète le 17 nov.	Tuberculose de la 2e apophyse épineuse dorsale.
7 et 8	1880-1881. Boeckel. Obs. I *in Fragments de Chirurgie antiseptique*, 1882, Ch. V : Abcès froids et abcès ossifluents. Obs. CCXXIX, p. 462. Obs. II in : *De l'évidement du corps des vertèbres. Gazette hebdomadaire*, 1882, p. 171.	I. F. 9 ans.	Abcès froid gros comme un poing d'adulte, au niveau de la 2e vertèbre lombaire.	Le 31 août 80, dissection de la poche comme une tumeur. Au fond on tombe sur une apophyse épineuse cariée, qui est extraite à la gouge et au maillet. Drains.	Réunion par première intention. Guérison persistante en mai 82.	Tuberculose de l'apophyse épineuse deuxième lombaire.
		II. F. 43 ans.	Au printemps 81, douleurs vives entre l'omoplate gauche et la colonne vertébrale. En 81, tumeur fluctuante à l'angle inférieur de l'omoplate. Incision. Cachexie avec fièvre.	Le 16 nov. 81, contre ouverture au niveau de la fosse sus-épineuse. On tombe sur la 3e côte dénudée et rugueuse. On en enlève un morceau de 4 cent., puis l'index pénètre dans le médiastin postérieur et reconnaît que la partie latérale du corps de deux	Pansement renouvelé d'abord tous les deux jours sans irrigation de la plaie. Après ablation du drain, il persiste une fistule ouverte encore en mars 1882.	Carie de la partie latérale gauche des 2e et 3e vertèbres dorsales.

				vertèbres, probablement la 2e et la 3e, est érodée. Des bourgeons, mêlés de débris osseux, remplissent la cavité qu'on évide à la cuiller tranchante et dont on estime le volume à celui d'une petite noix. Poudre d'iodoforme.		
9 et 10	1882. Polaillon. Sur quelques cas de guérison du mal de Pott, *Union médicale*, 1883, t. I, p. 1073. — Obs. II. Ostéite suppurée d'une vertèbre lombaire, abcès par congestion dans la région sacrée. Guérison. — Obs. III. Ostéite suppurée des 4e et 5e vertèbres dorsales; abcès par congestion dans le flanc droit. Incision au thermocautère. Résection de l'apophyse épineuse des vertèbres malades. Guérison.	38 ans.	En janvier 80, douleurs lancinantes dans le flanc gauche. Au bout de 5 mois 1/2, apparition d'une petite tumeur dans la région sacrée; incision au bistouri en juillet 80. Le 1er juillet 82, l'ouverture, fistuleuse, suppure toujours; décollement du côté du sacrum.	Incision au thermocautère, cautérisation du trajet fistuleux et des parois de l'abcès. Rugination des deux apophyses épineuses malades, de leur extrémité à leur base.	Le 5 déc., fistulette persistante, guérie le 27.	Carie des apophyses épineuses 12e dorsale et 1re lombaire.
		H. F. 31 ans.	Il y a un an 1/2, à la base du thorax, abcès froid drainé et lavé à l'acide phénique; en 82, persiste une fistule par laquelle on arrive jusqu'à une côte dénudée. Le 20 avril, rugination de la côte; le 14 mai, nouvelle rugination. Léger gonflement avec fluctuation entre les 3e et 5e apophyses épineuses dorsales.	Le 27 juin, incision longitudinale au thermocautère. Résection de l'extrémité postérieure des 4e et 5e apophyses épineuses et suppuration de la poche. Un trajet fuyant sous les muscles est contre-ouvert à la région lombaire. Ultérieurement lavages phéniqués.	En novembre, persistent deux petites fistules, qui finirent par guérir.	Carie des 4e et 5e apophyses épineuses dorsales.

NUMÉROS	INDICATION BIBLIOGRAPHIQUE	AGE ET SEXE	SYMPTÔMES	OPÉRATION	RÉSULTAT	LÉSIONS
11 à 13	1882. Reclus. Obs. I, II, III. Traitement des abcès par congestion d'origine vertébrale. *Gazette hebdomadaire*, 1882, p. 506. Obs. II et III. Renseignements complémentaires *in* Traitement des abcès froids. *Gazette hebdomadaire*, 1887, p. 10.	I. H. 14 ans.	Depuis 3 mois, abcès froid dorsal.	Le 13 juillet, deux incisions, l'une verticale, l'autre perpendiculaire à la première, grattage des parois; résection des apophyses épineuses 10e et 11e dorsales. Sutures, drain.	Suppuration. En 3 semaines, guérison complète.	Carie des 10e et 11e apophyses épineuses dorsales.
		II. F. 22 mois.	Gibbosité; abcès fluctuant de la région lombaire à la fosse iliaque.	Ouverture du foyer postérieur; le doigt arrive sur trois corps vertébraux détruits, où l'on sent de petits séquestres au milieu des masses fongueuses : les muscles de la fosse iliaque sont envahis par la tuberculose. Contre-ouverture parallèlement au ligament de Fallope; lavage phéniqué de la poche abdominale, grattage et désinfection au chlorure de sa partie postérieure.	Fistule persistante au bout de 6 mois.	Tuberculose de 3 corps vertébraux lombaires.
		III. G. 5 ans.	Abcès distendant la fosse iliaque gauche, descendant jusqu'à la partie moyenne de la cuisse, et fluctuant à la région lombaire.	Incision lombaire de 7 cent. Incision parallèle au ligament de Fallope. Les doigts iliaque et lombaire se rencontrent sur une vertèbre qui est grattée avec l'ongle. Cautérisation au chlorure de zinc. Drain, suture.	Réunion par première intention de la plaie antérieure; aux lombes, six mois après, persiste une fistule profonde.	Tuberculose de corps vertébraux lombaires.
14	1882. Reynier. Obs. duc à l'obligeance de l'auteur.		V. texte, p. 219.			

15 à 18	1883. Trèves. Obs. I, II, III, *in* The direct treatment of psoas abscess, with caries of the spine. *Medico-chirurgical Transactions*, 1884, p. 113. — Obs. IV *in* : On the treatment of spinal and other tubercular abscesses. *The Lancet*, 1892, t. I, p. 1122, case 8. *Spinal abscess in an adult*, p. 1125.	I. F. 21 ans.	Depuis 12 mois, douleurs lombaires. Depuis 2 mois, apparition d'une tumeur au-dessus de la crête iliaque droite; la marche est tellement pénible que la malade garde le lit. En juillet 83, sensibilité à la pression des 1re et 2e apophyses lombaires avec raideur, sans déformation. Fluctuation iliaque et sus-iliaque à gauche. Ponction à trois reprises, de l'abcès iliaque. Cachexie, frissons.	Le 11 août, incision lombaire gauche. Sous le carré est ouvert un large abcès psoïque. Le doigt trouve à la place du 1er corps lombaire, un large séquestre qui est enlevé; après son ablation, on ne sent plus d'os dénudé. Drainage iliaque et du côté de la colonne vertébrale.	Amélioration rapide; la température redevient normale, les douleurs cessent; en septembre la fistule est guérie, la malade peut marcher sans difficulté et l'état général est excellent.	Séquestre dans le premier corps lombaire.
		II. F. 12 ans.	Gibbosité lombaire, avec saillie au niveau de la 2e vertèbre. Empâtement de la région lombaire droite, douloureuse à la pression. Ponction de l'abcès le 15 août 1883, qui reste fistuleux. Incision une semaine plus tard, qui rend peu probable l'origine vertébrale de l'abcès. Cependant l'état général est de plus en plus mauvais; rien du côté des poumons, douleurs à la région dorsale inférieure.	Incision lombaire droite; l'exploration des vertèbres au niveau de la gibbosité montra simplement que leur surface était inégale et qu'elles étaient entourées de tissu cicatriciel sclérosé : En tout cas ces lésions n'avaient rien à faire avec l'état général actuel.	Guérison rapide de la plaie. Empyème ultérieur.	Erreur de diagnostic Ancienne lésion lombaire guérie.
		III. G. 16 ans.	Depuis deux ans, gibbosité lombaire; depuis 6 mois, ouverture dans le flanc droit d'un abcès 1 pouce 1/2 au-dessus du ligament de Poupart. Suppuration persistante,	Le 27 octobre, incision lombaire droite; résection de l'apophyse transverse de la 3e vertèbre; à l'ouverture du psoas, issue de pus; dans le foyer on sent les corps de 2 ver-	Le 3 déc., suppuration bien moindre; une exploration sous chloroforme montre que les surfaces autrefois dénudées sont recouvertes de	Petits séquestres dans le corps de 2 vertèbres lombaires.

NUMÉROS	INDICATION BIBLIOGRAPHIQUE	AGE ET SEXE	SYMPTÔMES	OPÉRATION	RÉSULTAT	LÉSIONS
	Id.		sans que les injections donnent aucun résultat. Etat général de plus en plus mauvais.	tèbres lombaires d'où sont extraits avec le doigt quelques fragments osseux. Drainage.	granulations normales et qu'il n'y a plus de séquestres appréciables. Mort de tuberculose pulmonaire à la fin de décembre; la poche iliaque réduite à un minime trajet.	
		IV. F.	Symptômes rachidiens depuis 28 ans. Gibbosité avec sommet à la 1re lombaire. Corsets. En janv. 90, vaste abcès psoïque.	En fév. 90, ouverture de cet abcès par incision lombaire. Evacuation d'une pinte 1/2 de pus épais. Les corps vertébraux étaient considérablement déformés par une carie ancienne et paraissant guérie. Grattage de la poche. Immobilisation dans le décubitus dorsal.	Six semaines après, fluctuation dans le psoas droit. Réouverture de la cicatrice; on arrive péniblement sur un petit abcès ruginé avec soin. Guérison définitive.	Abcès prévertébral et psoïque, d'origine lombaire.
19 à 28	1885-92, Delorme. Obs. dues à l'obligeance de l'auteur.		V. texte, p. 225 et suivantes.			
29	1886. Buffet. Ostéite tuberculeuse des vertèbres lombaires. Résection de deux apophyses articulaires. Grattage d'un corps vertébral. Guérison, *Gazette des hôpitaux*, 1886, p. 1131.	F. 47 ans.	Depuis février 86, trajet fistuleux de la région costo-iliaque gauche, qui se trifurque, l'un des trajets allant, sous la masse sacro-lombaire, jusqu'à un point osseux dénudé.	Le 10 juillet, incision en ⊏ se rabattant sur la masse sacro-lombaire droite; deux apophyses articulaires dénudées et malades sont détachées à la gouge et au maillet, et la cuiller tranchante rugine la partie externe du corps de la vertèbre correspondante. Tous les trajets sont ruginés et cautéri-	Pendant les jours suivants douleurs intenses dans la cuisse gauche et parésie de ce membre. Ces phénomènes disparaissent à la fin de la première semaine. Le 12 août, les drains sont retirés; le 15 septembre il ne persiste qu'une minime	Carie d'apophyses articulaires droites et d'un corps lombaire.

	rendus, p. 600.		exacerbations nocturnes: abcès, puis fistule à deux travers de doigt du sommet de l'apophyse mastoïde, au niveau du bord postérieur du sterno; une autre plus bas, sur le même bord.	puis entre les muscles profonds et l'on arrive sur l'apophyse transverse de l'axis dont la branche postérieure est dénudée et rugueuse; un coup de ciseau fait sauter les tubercules; puis la branche postérieure est réséquée avec une petite gouge, après que l'artère vertébrale eût été protégée par une longue spatule mince et flexible glissée derrière elle. Très peu de sang.	lade meurt de tuberculose pulmonaire un an après l'opération.	
31	1887. Demoulin. Rejet par les voies aériennes de séquestres de la colonne vertébrale dans le cours d'un mal de Pott. *Société anatomique*, 1887, p. 91, et détails complémentaires.		V. texte p. 220.			
32 et 33	1887-1888. Roux. Observations inédites, dues à l'obligeance de l'auteur.		V. texte p. 241 et 242.			
34	1888. Frœnkel. Zur Behandlung der tuberculöser Wirbel caries, *Wiener klinische Wochenschrift*, 1888, p. 421.	H. 21 ans.	Abcès par congestion lombaire. Injection iodoformée sans succès.	Evidement du corps de la 1re lombaire. Hémorragie.	Quelques jours plus tard, ouverture dans les bronches. Guérison.	Tuberculose du corps de la 1re lombaire.
35	1889. Abbe. Spinal Surgery. A report a eight cases. *New-York medical Record*, 1890, p. 81. Obs. V, p. 87.	H. 20 ans.	En 87, pleurésie; tuberculose du sommet gauche et abcès lombaire au-dessus de la crête iliaque ouvert en sept. 89 et se vidant par trois fistules; une sonde se dirige vers la dernière vertèbre dorsale.	Le 5 fév. 89, incision sur les côtés de cette vertèbre; son apophyse transverse cariée fut ruginée à la curette, puis la partie latérale du corps vertébral fut évidée jusqu'à ce qu'on rencontrât du tissu osseux sain; cautérisation au sublimé du trajet.	En six semaines, le malade quitta l'hôpital n'ayant plus qu'une petite fistule.	Tuberculose de la partie latérale du 12e corps dorsal.

NUMÉROS	INDICATION BIBLIOGRAPHIQUE	AGE ET SEXE	SYMPTÔMES	OPÉRATION	RÉSULTAT	LÉSIONS
36 à 38	1889-1891. Schœfer. Vertebral Surgery with a report of three cases and a new method of operating in the dorsal region *The journal of the American medical Association*, 1891, t. II, p. 943.	I. F. 29 ans.	Depuis deux ans, douleurs dans la région dorsale inférieure devenues beaucoup plus vives depuis deux mois; trois semaines plus tard, léger empâtement au-dessus de la crête iliaque. En nov. 89, tumeur fessière droite et tumeur de la fosse iliaque droite, communiquant par-dessus la crête, vives douleurs à la pression sur les 10e et 11e apophyses épineuses dorsales; de temps en temps, douleurs sur le trajet du crural; marche impossible sans chaussons. Une injection d'iodoforme dans l'abcès fessier ne donne qu'un résultat passager.	Le 27 déc., incision au-dessus de la crête iliaque entre le grand dorsal et l'oblique externe; l'abcès pelvien, qui s'étend jusqu'à l'arcade crurale est cureté et lavé au bichlorure. Une sonde est introduite à travers le psoas jusqu'au bord supérieur de la 1re lombaire où une contre-ouverture est faite au-dessous de la dernière côte, le corps de la 10e dorsale est curetè et un drain enfoncé dans la cavité entre les 10e et 11e apophyses transverses dorsales.	Deux mois après toutes les incisions étaient guéries sauf celle conduisant directement dans le corps vertébral. Mort le 6e mois de tuberculose pulmonaire.	Carie du corps 10e dorsal; volumineux, abcès froid, psoïque et fessier.
		II. F. 21 ans.	Depuis un an, douleurs à la nuque, qui, en 2 mois, s'étendent au bras gauche qui se paralyse et s'améliore au bout de deux mois. Gêne de la parole par paralysie de la langue, passagère. Ultérieurement, empâtement dans le triangle sous-occipital gauche, augmentant de plus en plus.	Le 31 mars, large incision sur le bord postérieur du sterno. L'aponévrose cervicale profonde incisée, il fut évident qu'on avait affaire à une poche fluctuante. Son ouverture donna issue à du pus caséeux et à du sang et le doigt alla sentir une large excavation dans le corps de la	Le 3e jour les tampons sont enlevés et remplacés par un drain, la malade ne peut, pendant deux semaines, soulever la tête, puis on lui mit un appareil et elle put quitter le lit; la plaie se ferma en 4 semaines; toutes les douleurs étaient dispa-	Carie du corps 4e cervical. Abcès sous-sterno-mastoïdien.

		l'épaule, au bras et au côté cubital de la main gauche. On trouva, à l'entrée à l'hôpital (26 mars 90), une large et dure tumeur au milieu de la région gauche de la nuque, refoulant le sterno en dehors et en avant; paquet vasculaire repoussé en avant. Cou légèrement incliné du côté opposé. Le doigt sent une tumeur saillant dans la moitié gauche du pharynx, et correspondant à la tumeur de la nuque. Pas de fluctuation. Il s'agissait d'un ostéo-sarcome ou d'un abcès par carie vertébrale.		douleur.	
III. H. 35 ans.	En mars 90, douleurs dans la hanche gauche; en septembre, ouverture à ce niveau d'un abcès froid, dont on ne peut trouver le point de départ. Le 28 janv. 1891, fistules à la cuisse, dont une au-dessus du trochanter communique avec une ouverture située tout en haut de la région fessière. L'exploration des fistules fait constater une nécrose du bord postérieur du grand trochanter et une autre de la partie gauche du 2e corps sacré.	Le 9 fév., curage du trochanter puis incision verticale à 1 pouce 1/2 à gauche de l'apophyse épineuse 5e lombaire, s'étendant jusque sur le dos du sacrum. Par l'orifice situé au-dessous de la dernière apophyse transverse lombaire on va, avec une curette coudée, de la région fessière. ruginer la partie nécrosée du sacrum. Contre-ouverture au niveau de la grande échancrure sciatique, et drainage de tous les trajets fistuleux.	Élévation passagère de température. Le 15 mars, il ne restait plus qu'une fistule au niveau du trochanter; toutes les autres plaies étaient guéries, et le malade pouvait se lever. Tuberculose pulmonaire étendue.	Carie du 2e corps sacré, et du grand trochanter. Trajets fistuleux multiples.

NUMÉROS	INDICATION BIBLIOGRAPHIQUE	AGE ET SEXE	SYMPTÔMES	OPÉRATION	RÉSULTAT	LÉSIONS
39	1890. Nélaton. Observation inédite, due à l'obligeance de l'auteur.		V. texte, p. 218.			
40	1890. Tuffier. Observation inédite, due à l'obligeance de l'auteur.		V. texte, p. 238.			
41	1890. Clado. Observation inédite, due à l'obligeance de l'auteur.		V. texte, p. 219.			
42 et 43	1890. Personnelles.		V. texte, p. 222 et 235.			
44	1891. Bracquehaye. Observation inédite, due à l'obligeance de l'auteur.		V. texte, p. 218.			
45 à 48	? -1891. Ollier. *Traité des résections*, ch. XXVIII. *Trépanation et résections de la colonne vertébrale et de son prolongement sacro-coccygien*, t. III, p. 832.	I. F. 23 ans.	Douleurs, puis tuméfaction coccygiennes. Fistules. Défécation très pénible.	Incision longitudinale de 7 à 8 c. résection sous-périostée des 2/3 supérieurs du coccyx : rugination de la partie inférieure du sacrum.	Guérison complète.	Tuberculose coccy-sacrée.
		II.	?	Chez plusieurs malades, ablation d'apophyses épineuses lombaires tuberculeuses.	?	?
		III.	?	Chez plusieurs malades ablation d'apophyses transverses tuberculeuses.	?	?
		IV. H.	Coxalgie dans l'enfance,	Incision en croix, à	Guérison locale.	Tuberculose de l'ex-

				canal sacré jusqu'à la 2e épine. Les 2 pièces inférieures du sacrum sont excisées; la queue de cheval flotte sur une étendue de 8 cent.		
49	1891. Auffret. De l'intervention chirurgicale dans les affections du rachis. *Archives de Médecine navale*. Obs. I. Un cas de mal vertébral postérieur, opération, guérison, p. 381.	H. 24 ans.	Le 14 août 91, entré à l'hôpital pour une tumeur volumineuse en bissac, à bord concave inférieur, située à la partie inférieure de la nuque; fluctuation.	Incision de 12 cent.; grattage des fongosités. Excision de l'apophyse épineuse 7e cervicale et rugination des lames. Paquelin, chlorure de zinc.	Guérison complète en octobre.	Tuberculose de l'arc 7e cervical, avec abcès froid.
50 à 53	1891. Murray. *Radical cure of psoas abscess. American Journal of medical Sciences*, 1892, t. II, p. 35.	I.	?	Ouverture à la région lombaire, sortie de 20 onces de pus; ablation avec le doigt d'un séquestre logé dans la partie latérale d'une vertèbre. Grattage soigneux des parois qui sont saupoudrées d'un peu d'iodoforme. Fermeture sans drain. Compression énergique au niveau du psoas, fixation de la cuisse en flexion.	Le pansement sali est renouvelé le lendemain. Guérison parfaite le 9e jour. Au bout de 9 mois, il n'y avait pas trace de récidive.	Tuberculose de corps vertébraux lombaires, avec volumineux abcès froids.
		II. F. 3 ans.	Abcès psoïque, de plus tuberculose du frontal, des deux coudes, du tarse.		Six mois après l'opération, guérison persistante.	Tuberculose des corps vertébraux lombaires.
		III. IV.	?	?	?	?
54	1891. Rœckel. *Surgical experiences at the national orthopædichospital Potts' disease. A paper read to the British medical Association, Victorian branch*, 17 août 1892. *Australian med. J.*, 1892, p. 424.	F. 13 ans.	Mal de Pott dorsal inférieur, avec gibbosité ayant son sommet au niveau des 9e et 10e vertèbres. Large abcès dorsal à droite.	Incision de l'abcès; extraction de fragments osseux, dépendant des arcs et des pédicules. Lavages antiseptiques. Drainage.	En trois mois, guérison locale, état général très amélioré.	Corps vertébraux et arcs dorsaux inférieurs.

NUMÉROS	INDICATION BIBLIOGRAPHIQUE	AGE ET SEXE	SYMPTÔMES	OPÉRATION	RÉSULTAT	LÉSIONS
55	1891. Syme. Discussion du mémoire précédent, *id.*, p. 431.	?	?	Opération de Trèves. Ablation de séquestres.	Amélioration.	Corps lombaires.
56	1891. Vincent. Contribution à la chirurgie rachidienne du drainage vertébral dans le mal de Pott. *Revue de chirurgie* 1892, p. 276. Obs. II, p. 289. *Type de drainage prévertébral par le sinus de l'angle de la gibbosité d'un mal de Pott interscapulaire. Pas d'abcès par congestion interne; abcès ossifluent dorsal interminable; costectomie; drainage en anse pré-vertébral.*	F. 7 ans.	Depuis plusieurs mois, gibbosité dorsale supérieure; au niveau de la 5e dorsale, à 5 c. à droite fistule profonde. Pas de troubles de la motilité ni de la sensibilité.	Le 4 fév. 91, trois incisions de 7 cent., partant de la fistule; résection de 5 cent. de la 4e ou 5e côte, légèrement érodée; ligature de l'intercostale. Grattage du corps vertébral. Le 27 juin, la suppuration est toujours abondante; on fait une incision en ⊣ à branche verticale médiane, on arrive sur le foyer osseux des corps vertébraux; nouvelle résection de la tête de la côte déjà réséquée; un fort stylet est conduit à travers la lésion vertébrale, et une contre-ouverture est faite au niveau de sa pointe, dans l'espace intercostal symétrique; un drain est mis à la place du stylet.	La suppuration continue; aucun symptôme médullaire; la gibbosité très arrondie occupe toute la région dorsale. Nettoyage et cautérisation de la fistule. Mort de pneumonie le 5 février.	On constate que le drain passait non en avant du corps vertébral, mais entre sa partie postérieure et le fourreau méningé au niveau des vertèbres dorsales malades.
57	1892. Cheyne. *On the treatment of spinal abscess. The British. med. J.*, 1892, t. II, p. 142.	?	?	Ablation de la poche de l'abcès et d'apophyses épineuses cariées.	Guérison par première intention.	?

58	1892. Lloyd. *Lamnectomy for Pott's paraplegia. Annals of Surgery*, 1892, t. II, p. 293.	H. Jeune.	Cyphose dorso-lombaire, fistules, une à l'extrémité du coccyx, deux à la cuisse, une à la crête de l'ilion, une de chaque côté des lombes.	Incision des fistules de la cuisse ; la fistule iliaque fut incisée, elle communiquait avec la fistule lombaire du même côté et le trajet filait à la face interne de l'os iliaque et allait rejoindre les fistules crurales. Bourrage iodoformé. Incision de Trèves à gauche, en prenant comme centre la fistule ; on tombe dans un abcès prévertébral contenant de nombreux séquestres. Ils sont enlevés, et les corps vertébraux ruginés.	Amélioration considérable.	Carie de corps vertébraux lombaires avec fistules multiples.
59	1892. Zavaleta. Obs. due à l'obligeance de l'auteur.	H. 24 ans.	Lésions tuberculeuses pulmonaires au second degré. La lésion vertébrale date de deux ans, époque où le malade souffrit de douleurs spontanées et à la pression dans la région lombo-dorsale, avec intermittences. Entérite chronique. Trajet fistuleux lombaire datant de un an, et donnant une grande quantité de pus fétide.	Curetage de l'apophyse transverse 5e lombaire.	Résultat nul.	Carie vertébrale lombaire.

STATISTIQUE VI. — **Lamnectomies pour paraplégies du mal de Pott.**

NUMÉROS	INDICATION BIBLIOGRAPHIQUE	AGE ET SEXE	ÉTAT PRÉ-OPÉRATOIRE	TRAITEMENT PRÉ-OPÉRATOIRE	OPÉRATION	TRAITEMENT POST-OPÉRATOIRE	RÉSULTATS
1	1846. Mayer. *Die Resection der Wirbelknochen. Journal der Chirurgie and Augenheilkunde von Walther und Ammon. Berlin*, 1848, p. 162-201 *Hinzu Tafel*, I, (fig. 5).	F. 28 ans.	Gibbosité dorsale, par traumatisme qui n'empêcha pas la blessée de vaquer à ses occupations et à la suite duquel elle ressentit, lors des mouvements, des craquements douloureux dans le dos. Deux mois après l'accident dyspnée, puis les jambes deviennent insensibles et le 5e mois, la paraplégie est complète. La crépitation existe toujours. Miction involontaire, goutte à goutte.		6 mois après l'accident, opération. L'arc de la 7e dorsale enfoncé est réséqué; la dure-mère porte l'empreinte du fragment qui la comprimait.	Décubitus latéral.	Aussitôt après l'opération, miction volontaire; la sensibilité se rétablit dans les membres inférieurs et va jusqu'à l'hyperesthésie. Quelques mouvements convulsifs, mais pas de motricité volontaire. Affaiblissement graduel des forces. Mort le 21e jour. La plaie n'est pas cicatrisée. « La cavité pleurale droite renferme une tumeur flottante du volume d'un œuf, partant de la colonne vertébrale et appliquée contre le médiastin postérieur. Ce sac renferme une pulpe blanchâtre que l'analyse chimique et microscopique font reconnaître pour de la moelle ramollie. La paroi interne du sac communique avec une excavation formée par la fracture du corps de la 7e dorsale, qui ne présentait pas trace de consolidation. « A ce

2	1860. Maisonneuve (inédite).	H. adulte.	Paraplégie.	?	Résection de plusieurs arcs lombaires.	?	Insuccès.
3 et 4	1882 (mai). Ollier. *Traité des résections*, t. III, p. 846 : *Trépanation dans les ostéites vertébrales avec ou sans abcès et en particulier dans les flexions brusques de la colonne.*	I. F. 18 ans.	Depuis janvier 1882, douleurs lombaires, marche difficile. En avril, douleurs en ceinture, faiblesse extrême des jambes, sensibilité diminuée. Fièvre hectique. Abcès au niveau des 7e et 8e dorsales à gauche; un autre plus volumineux, lombaire, à droite.	Gouttière pendant 1 mois.	Le 25 mai, incision de l'abcès dorsal, ablation du 7e arc, et de fongosités sous-jacentes. Incision de l'abcès lombaire; résection des arcs 11e et 12e dorsal, 1er et 2e lombaire, ablation de fongosités sous-jacentes.	?	Disparition immédiate des douleurs. 3 mois après, la malade pouvait se tenir debout et assise, soutenue par un corset. En septembre persiste une petite fistule au niveau de la plaie inférieure. Le 3 janvier se forme un vaste abcès de la fesse. Mort en juillet 83 de tuberculose pulmonaire.
		II. ?	Paraplégie commençante et abcès ossifluent.	?	Résection d'un arc sous lequel s'était formé un abcès.	?	?
5	1882 (déc.) Jackson. *Spinal caries; Paraplegia; Trephining. Relief of symptoms of pressure. The British med. J.*, 1883, t. I, p. 812.	H. 12 ans.	En avril 1881, l'enfant traîne la jambe gauche, puis la droite. En avril 1882, jambes inertes, amaigries et molles, sensibilité normale. Miction pénible. Pas de symptômes vertébraux. En juin perd ses urines et ses matières, paraplégie complète avec contracture en flexion, et exagération des réflexes. Sensibilité très diminuée sur les membres inférieurs et la partie inférieure de l'abdomen. Gibbosité dorsale inférieure.	Repos au lit pendant 9 mois.	Résection du 9e arc dorsal.	?	Réunion par 1re intention. 8 jours après l'opération, miction et défécation volontaires. Disparition de la contracture. Possibilité de quelques mouvements de la cuisse et des orteils.

NUMÉROS	INDICATION BIBLIOGRAPHIQUE	AGE ET SEXE	ÉTAT PRÉ-OPÉRATOIRE	TRAITEMENT PRÉ-OPÉRATOIRE	OPÉRATION	TRAITEMENT POST-OPÉRATOIRE	RÉSULTATS
6	1883. Fornari. *Note chirurgiche. Nota 7ª. Reseccione delle apofisi spinose e lamine corrispondenti della 14ª et 15ª vertebra. Anestesia da choroformo. Raccoglitore medico*, 1884, t. I, p. 401.	F. 20 ans.	Petit abcès au niveau des 7e et 8e apophyses épineuses dorsales. Ouverture, extraction d'os nécrosés, drainage. Pas d'amélioration, faiblesse de la marche, fièvre hectique.	Intervention partielle.	Au bout de 2 mois, longue incision, et résection de deux arcs.		20 heures après, convulsions épileptiformes et mort. A l'autopsie, pachyméningite spinale diffuse.
7 à 11	1883. Mac Even. *An address on the surgery of the Brain and Spinal Cord. Delivered at the annual meeting of the British medical Association held in Glasgow. Aug. 9th 1888. The British med. Journ.*, 1888, t. II, p. 308. (Case I. *ibid.*, 1886, t. I, p. 40). Discussion, p. 363.	I. H. 9 ans.	Depuis 3 ans gibbosité au niveau des 5e, 6e et 7e dorsales; depuis 18 mois, paraplégie sensitivo-motrice avec incontinence d'urine et des fèces.	Extension et corsets plâtrés.	Le 9 mai 1883, résection des 5e, 6e, 7e arcs dorsaux. Entre l'os et les méninges, néoplasme fibreux d'un 8e de pouce d'épaisseur, qui est soigneusement disséqué et enlevé. Retour des battements médullaires.		24 heures après l'opération, les membres inférieurs avaient perdu leur couleur livide, la rigidité spasmodique avait diminué, la sensibilité était reparue à la plante du pied. Le 8e jour, les sphincters fonctionnent, le 6e mois le malade peut marcher sans appui; la 3e année il allait à l'école, participait à tous les jeux de ses camarades et son état général était excellent.
		II. F. jeune.	Paraplégie sensitivo-motrice complète.		Ablation d'une masse dure de tissu conjonctif, placée entre l'os et la dure-mère. A ce niveau le fourreau méningé n'avait que la moitié de ses dimensions normales et ne battait pas.		La 10e heure, la peau était tiède au toucher. Le 4e jour, miction et défécation volontaires. Le 8e mois, l'opérée pouvait marcher 1/4 de mille et vaquer à ses devoirs de ménage. La guérison persistait en 1888.

		III. ?	?	?	?	?	Succès.
		IV. ?	?	?	?	?	Mort en 8 jours, accélérée peut-être par l'opération.
		V. ?	?	?	?	?	Mort en quelques mois, de tuberculose généralisée.
12 à 14	1885-1890. Southam. Obs. I *in* Thornburn. *A case of Trephining the spine for compression of the Spinal Cord. The British med. J.*, t. II, p. 665. — Obs. II et III, *in* Southam. *Resection of laminæ for spinal caries. The Lancet*, 1890, t. II, p. 1300. De plus pour l'obs. II Southam : *Lamnectomy for spinal caries. Brit. med. J.*, 1892, t. I, p. 655	I. G. 6 ans.	Le 6 mars au matin, paraplégie subite. Le 9, elle est complète, avec anesthésie jusqu'au 3e espace intercostal. Gibbosité dorsale supérieure. Le 10, gêne extrême de la respiration.	Repos au lit.	Ablation des lames de la 3e dorsale; issue de quelques gouttes de pus, drainage.	»	Immédiatement, respiration meilleure, mais le lendemain, mort d'asphyxie.
		II. F. 3 ans et demi.	En octobre 1888 symptômes de mal de Pott, avec aggravation rapide. Pas de difformité considérable, mais paralysie complète des 4 membres avec incontinence d'urine et des fèces. Les bras restent étendus, et les jambes fléchies. Exagération des réflexes. Respiration pénible.	Immobilisation au lit pendant un an.	Le 25 octobre 1889, résection des 6e et 7e arcs cervicaux, ablation de fongosités, la dure-mère ne bat pas.	Le 15 janvier 1890, nouvelle résection des 4e et 5e arcs cervicaux et du 1er dorsal; extirpation de fongosités.	Après la 1re opération, légère amélioration du côté des bras. Après la 2e, même plus marquée. Le 9e mois, motilité volontaire notable des jambes et légère action sur la vessie et le rectum. Depuis amélioration progressive, si bien qu'en 92 l'opéré peut se tenir debout et marcher sans aide. Les sphincters ont recouvré leur activité. La tête est enfoncée entre les épaules. Cicatrice linéaire déprimée de consistance osseuse.

NUMÉROS	INDICATION BIBLIOGRAPHIQUE	AGE ET SEXE	ÉTAT PRÉ-OPÉRATOIRE	TRAITEMENT PRÉ-OPÉRATOIRE	OPÉRATION	TRAITEMENT POST-OPÉRATOIRE	RÉSULTATS
		III. F. 5 ans.	Carie dorsale; paraplégie motrice complète et sensitive incomplète.		Résection des 3e, 4e et 5e arcs dorsaux. Issue d'un peu de pus venant du corps des vertèbres correspondantes. Pas de battements médullaires.	?	Pas d'amélioration. Mort de broncho-pneumonie le 9e jour.
15	1886. Kraus d'après Paillard. *Ueber Trepanation der Wirbelsäule. Inaugural Dissertation zu Würtzburg*, 1890, p. 62.	H. 29 ans.	Depuis longtemps paraplégie sensitivo-motrice avec troubles vésico-rectaux.		Résection des arcs cariés des 10e et 11e dorsales.	?	Pas d'amélioration. Mort au bout de 10 semaines.
16	1887. Schœnborn *in* Paillard. *Ueber Trepanation der Wirbelsäule. Inaug. Dissert zu Würtzburg*, 1890. Obs. I, p. 71.	H. 18 ans.	En 1885 vives douleurs dans la nuque, qui en 1887, descendent dans les bras. Le bras gauche et les deux extrémités inférieures, puis le bras droit deviennent plus faibles. Gibbosité cervicale inférieure. Empâtement à ce niveau; en février 1887, membres inférieurs seulement faibles, ainsi que membre supérieur gauche. A droite, muscles du pouce, interosseux, fléchisseurs de l'avant-bras atrophiés; pas de contracture. Amélioration passagère, puis aggravation; les mem-	Collier; traitement mercuriel.	14 déc. opération. Section à droite puis à gauche du 3e et du 4e arc cervical. La section à gauche du 4e entraine une hémorragie foudroyante, par plaie de l'artère vertébrale.	?	Mort d'hémorragie 1/4 d'heure après l'opération. Tuberculose de corps vertébraux cervicaux.

			lysent; contractions spasmodiques du genou et du cou-de-pied. Incontinence des matières (oct. 1887). Anesthésie de la moitié droite du corps, constipation (nov.) Gêne respiratoire. Anesthésie complète jusqu'aux fausses côtes, partielle sur le tronc et les membres inférieurs.				
17	1888. Wright. *A case of caries of the spine, with angular curvature in which the spine was trephined to relieve pressure on the Cord. Lancet*, 1888, t. II, p. 64. Renseignements complémentaires : Thornburn. *A contribution to the surgery of the spinal cord*, p. 166. Statistique; n° 13.	H. 7 ans et demi.	Début des accidents médullaires en décembre 1886. Aggravation progressive; en septembre 1887, paraplégie spasmodique; à droite analgésie de la 11e côte au milieu de la jambe; au-dessous, anesthésie. En novembre 1887, l'anesthésie s'étend à droite jusqu'à la 11e côte; à gauche remonte peu à peu jusqu'à ce niveau. Incontinence d'urine et des fèces.	Immobilisation absolue pendant 6 mois. Cautères.	26 janvier 1888, incision médiane, ablation de trois arcs. Extirpation d'une carapace dure recouvrant la dure-mère qui ne bat pas. Drainage. Peu à peu les sensibilités reparaissent jusqu'au dessous du genou à droite, jusqu'au pied à gauche. Contraction des quadriceps. Puis tout redevient comme avant. *Juillet 1889, nouvelle résection de plusieurs arcs.*.	?	Aucune amélioration.
18	1888. Demons *in* Lamarque H. L. Statistique raisonnée du service de clinique chirurgicale de M. le professeur Demons. *Th. Bordeaux*, 1889, n° 41. Obs. XVI. *Mal de Pott, compression de la moelle, paraplégie, résection vertébrale, pas de résultat, mort*, p. 128. Renseignements complémentaires donnés par M. Princeteau.	H. 33 ans.	Paraplégie datant de un an. Douleurs en ceinture. Eschare fessière.		Incision en U, muscles rejetés latéralement. Résection des 3e et 5e lames dorsales; on constate que la moelle est refoulée en arrière par des fongosités, 1re intention.	?	Diminution passagère des douleurs. Mort un mois après. « La moelle était comprimée sur une plus grande étendue que celle mise à découvert. »

NUMÉROS	INDICATION BIBLIOGRAPHIQUE	AGE ET SEXE	ÉTAT PRÉ-OPÉRATOIRE	TRAITEMENT PRÉ-OPÉRATOIRE	OPÉRATION	TRAITEMENT POST-OPÉRATOIRE	RÉSULTATS
19	1888. Duncan. *Caries of vertebræ. Paralysis, operation, cure. Edimburgh med. J.*, 1889, t. II, p. 829.	H. 11 ans.	Paraplégie datant de un an, devenue complète et spasmodique. Pas de paralysie vesico-rectale. Gibbosité dorsale moyenne.	?	Ablation des lames, 4e, 5e, 6e, 7e dorsales, et de tissu de granulation. Après son grattage, la moelle bat; drain; 1re intention.	Corset plâtré puis orthopédique.	Sensibilité revient peu à peu et complètement. Mobilité des cous-de-pied, puis des genoux. Deux mois après l'opération, le malade peut faire quelques pas, sans être soutenu. Plus tard la démarche reste encore spasmodique.
20	1888. Richardson. *Trephining of the spinal column, with the report of a case. Read before the Brooklyn surgical Society.* April 4th 1889. *The Brooklyn medical Journal*, 1889, t. I, p. 401.	H. 22 ans.	En automne 1887 début d'une tuméfaction à la nuque. En août 1888, faiblesse du bras gauche, parésie vesico-rectale. En octobre, paraplégie, puis troubles respiratoires.	?	Incision de la protubérance occipitale à la 7e apophyse cervicale. Ablation de la 5e lame; on ne trouve rien. Accidents respiratoires, injection d'atropine.	?	Amélioration nette de la sensibilité. Mort 4 jours après l'opération, d'asphyxie (?). Carie des 4e et 5e corps cervicaux: arête osseuse comprimant en ce point la moelle complétement ramollie.
21	1888. J.-W. White *in* J.-W. Whiteand Dercum. *Two cases of spinal surgery. Annals of Surgery*, 1890, t. I, p. 424.	H. 23 ans.	Paraplégie ayant débuté un an et 4 mois avant l'opération, spasmodique : pas de paralysie des sphincters. Dysesthésie sur les membres inférieurs, Légère saillie au niveau des 10e et 11e dorsales.	?	12 déc. 1888, ablation des 9e, 10e et 11e lames.	?	Mort 30 heures après l'opération. Tuberculose des deux derniers corps dorsaux et des deux premiers lombaires. Moelle à ce niveau ramollie avec extravasation sanguine dans la substance grise. Caverne de la base gauche communiquant avec le foyer vertébral.

22 à 28	1888-1889. Horsley. Obs. I *in* Gowers and Horsley : *A case of tum orof the spinal cord., removal; recovery. Medico-chirurgical Transactions*, t. XXI, 1888, p. 402. — Obs. II VII présentées au Congrès de Berlin 1890 et dues à l'obligeance de l'auteur.	I. H. 15 ans.	Paralysie des 4 membres, complète, datant de 11 mois.	?	Ablation des 2e et 3e arcs cervicaux le 31 janvier 1888, 1re intention.	?	8e jour, mouvements des jambes puis des bras. Guérison complète en 90.
		II. H. 62 ans.	Paraplégie complète depuis un an et 8 mois.	?	Trépanation le 27 nov. 1888. Un peu de suppuration.	?	Amélioration légère des douleurs. Mort en six semaines de cachexie. Vaste abcès des corps vertébraux.
		III. F. 23 ans.	Paraplégie depuis 5 ans.	?	Trépanation le 19 février 1889, 1re intention.	?	Légère amélioration de la motilité et de la sensibilité.
		IV. H. 16 ans.	Paraplégie depuis 18 mois.	?	Trépanation le 17 juin 1889. Abcès osseux, 1re intention.	?	Légère amélioration.
		V. H. 17 ans.	Paraplégie complète depuis 8 mois.	?	Trépanation le 3 juin 1889, 1re intention.	?	Amélioration très lente de la motilité.
		VI. F. 15 ans.	Paraplégie complète depuis 1 an. Tuberculose pulmonaire.	?	Trépanation le 18 juin 1889. Abcès osseux, 1re intention.	?	Retour de la sensibilité en 10 jours. Retour graduel de la motilité.
		VII. H. 16 ans.	Paraplégie. Faiblesse du bras gauche datant de 3 ans.	?	Trépanation le 4 septembre 1889, 1re intention.	?	Statu quo.
29 à 32	1888-1889. Kraske. *Ueber die operative Eröffnung des Wirbelcanales bei spondylischen Lœhmungen. Verhandlungen der deutschen Gesellschaft für Chirurgie.* Berlin, 1890, p. 435.	I. F. 37 ans.	Depuis 1886 tumeur blanche du genou gauche. Le 8 août 1888 amputation de cuisse. En octobre, douleurs dans le dos, avec sensibilité à la pression des 5e et	?	Le 18 décembre, incision de l'abcès dorsal, et ablation de 5 arc ; du pus et de fongosités sont enlevées, mais elles se prolongent du côté	?	4 heures après l'opération, la malade sent le contact, au niveau des deux cuisses. 5 heures après, elle remue légèrement les orteils 21 décembre, mouve-

NUMÉROS	INDICATION BIBLIOGRAPHIQUE	AGE ET SEXE	ÉTAT PRÉ-OPÉRATOIRE	TRAITEMENT PRÉ-OPÉRATOIRE	OPÉRATION	TRAITEMENT POST-OPÉRATOIRE	RÉSULTATS
	Id.		6e épines dorsales. En novembre, anesthésie, s'étendant en avant jusqu'à l'appendice xyphoïde, en arrière jusqu'à la 5e épine. Motilité plus altérée à droite qu'à gauche. En décembre, la réaction électrique des muscles paralysés était très altérée. Abcès à droite des épines dorsales moyennes.		des corps vertébraux. Réunion partielle de la plaie et tamponnement de sa partie moyenne.		ments de la hanche et du genou gauche. Le 25, les deux jambes peuvent être soulevées du lit. Le 15 janvier, motilité presque normale, sauf pour le pied droit. Plaie fistuleuse. Les douleurs dans le dos ont complètement cessé. Le 15 février la malade peut marcher. Fin mars, pleurésie; fin mai, la paraplégie motrice revient d'abord à droite, puis à gauche, la sensibilité diminue légèrement. Aggravation rapide de l'état pulmonaire. Mort le 23 juin. Au niveau de l'opération, petite poche fistuleuse; le corps de la 6e dorsale repousse la moelle en arrière.
		H. H. 33 ans.	Depuis un an, après une pleurésie, douleurs thoraciques et affaiblissement des jambes. Paraplégie motrice, puis sensitive, enfin impossibilité de la miction. En juin 1889, gros abcès à droite du ra-		Le 25 juin, incision de l'abcès. Résection du 3e, puis des 2e et 4e arcs; mise à nu d'une masse fongueuse gris-bleuâtre facilement enlevée. Les battements médullaires ne repa-		Légère amélioration de l'anesthésie; disparition des douleurs dorsales. Mort le 17 août. De la 7e cervicale à la 5e dorsale, les méninges sont recouvertes d'une couche épaisse

	Id.		chis, allant de la 2e à la 5e dorsale; paraplégie spasmodique complète; anesthésie complète, paralysie vésico-rectale; température le soir. Eschares sacrées et péronières.		raissent pas. Drainage à la gaze iodoformée.		de fongosités. Adhérence, par une poche caséeuse du sommet droit à la tête de la 4e côte d'où, par les trous intervertébraux, une fusée tuberculeuse a pénétré dans le canal.
		III. H. 14 ans.	En février 1880, gibbosité. En mai, douleurs dans le dos, et affaiblissement des jambes. En juin, paraplégie complète, sauf quelques mouvements de flexion et d'extension des orteils, réflexes exagérés. Sensibilité à peine altérée. A partir de ce moment appareil à extension, qui rendit possible quelques mouvements des cuisses et des genoux cessant dès qu'on abandonnait l'extension. Cette légère amélioration disparut rapidement; le 20 juillet, la paraplégie était absolue, l'anesthésie s'étendait jusqu'à la partie inférieure du sternum. Miction très difficile, et défécation involontaire.	Extension continue.	Le 22 juillet, résection des 5e et 6e arcs dorsaux. Il saille des fongosités bleuâtres, plus abondantes à droite, et refoulant la moelle à gauche. Elles sont facilement séparées de la dure-mère et se prolongent jusque dans le corps vertébral où elles peuvent être grattées à la curette. Alors les battements du fourreau méningé reparaissent.	Curetage d'une fistule dans la cicatrice en novembre.	5 heures après l'opération, l'opéré pouvait soulever du lit les jambes dont la sensibilité était revenue. Le 25 juillet, plus de défécation involontaire; les mouvements sont presque parfaits à droite, moins à gauche. A partir du 15 octobre, le mouvement et la sensibilité s'affaiblissent de nouveau; le 12 novembre il ne reste plus qu'une légère mobilité des orteils. La plaie s'est rouverte. Le 15 décembre la sensibilité est presque complètement disparue. En août 90, la paraplégie est complète; miction et défécation involontaires, état général très mauvais.

NUMÉROS	INDICATION BIBLIOGRAPHIQUE	AGE ET SEXE	ÉTAT PRÉ-OPÉRATOIRE	TRAITEMENT PRÉ-OPÉRATOIRE	OPÉRATION	TRAITEMENT POST-OPÉRATOIRE	RÉSULTATS
	Id.	IV. H. 12 ans.	Au printemps 1888, douleurs dans le dos et faiblesse des jambes. Dans l'été, cyphose au niveau des 8e et 9e dorsales. A partir de mai 1889, affaiblissement progressif des jambes. En juin, les deux membres inférieurs sont contracturés en flexion, c'est à peine si le malade peut les soulever du lit et remuer légèrement les orteils. Exagération des réflexes, sensibilités à peine atteintes. En novembre, la paraplégie est complète, les sensibilités très altérées jusqu'au niveau des épines iliaques antéro-supérieures.	Extension continue pendant 6 mois.	Résection des 8e, 9e et 10e arcs, le 7 déc. Des fongosités recouvrent la dure-mère et plongent surtout à gauche. De ce côté, curage du corps vertébral, et extraction de quatre séquestres. Après l'extirpation des fongosités, la moelle était revenue vers la ligne médiane et s'était remise à battre. Iodoforme et tamponnement.	Le 15 janvier, appareil à extension.	Le 10, les piqures d'épingles sont bien senties et localisées; légers mouvements des orteils. Le 25, la sensibilité est presque parfaite, le malade soulève les jambes du lit, remue les orteils et le pied. Le 15 janvier la mobilité est moins bonne, mais après l'application de l'extension s'améliore à nouveau, le 1er août, l'opéré soulève les jambes du lit, fléchit et étend les genoux et les jambes, remue les orteils; la sensibilité est absolument normale. A la place des os réséqués, il y a une cicatrice solide, avec des parties dures. La cyphose est légérement exagérée; l'état général n'est pas parfait.
33 à 40	1888-1891. Schede *in* Rieder. *Zur Casuistik der Wirbelsäulentrepanation. Sonder Abduck aus den Jahrbüchern Hamburger Staatskrankenhaustalten*, n° XVIII, 1891, p. 40-67.	I. H. 23 ans.	Paraplégie complète, anesthésie jusqu'aux mamelons, réflexes exagérés; parésie vésico-rectale. Douleurs en ceinture au niveau des mamelons. Saillie de la 6e dorsale.	?	Le 28 mars 1888, résection des 5e, 6e, 7e arcs dorsaux. Saillie du fourreau méningé. Réunion par première intention.	?	État stationnaire, encore constaté à la fin de 1891.
		II. F. 15 ans.	Depuis déc. 89, douleurs dans la nuque, en janv. 90, contracture des muscles de la ré-	Extension et contre exten-	Le 8 oct. 1890. Mise à nu des 3e, 4e, 5e, 6e et 7e arcs et ablation des 5e et 6e. A droite, au	Extension de 5 livres sur la tête.	Le 9 oct., peu de douleurs au niveau de la plaie; vives douleurs dans les jambes. Lé-

			blissement notable des muscles du membre supérieur droit. 10 mai, progression rapide de la paralysie dans les deux membres supérieurs ou manquent les réflexes tendineux et cutanés. 12 mai. Atrophie rapide des muscles, surtout de ceux innervés par le cubital. 10 juin. Parésie des membres inférieurs. Réflexes affaiblis. Sensibilité légèrement atteinte dans la sphère du nerf péronier droit. Le 3 août, ne sont possibles que quelques mouvements des orteils. Tous les réflexes sont affaiblis ou disparus, légère diminution des contractilités, sphinctériennes. 22 sept. paralysie complète des membres supérieurs, sauf les épaules, et des inférieurs. Absence complète des réflexes. Parésie vésico-rectale. Cystite.		les corps vertébraux sus-jacents sont également atteints. Drain iodoformé dans le canal et tamponnement de la plaie.		maux des deux côtés. Réflexes cutanés presque partout revenus. Mouvements dans les orteils, surtout le gros, surtout à droite, et dans les épaules. Le 16 oct., légère suppuration de la plaie. Le 17, crampes dans les deux membres inférieurs et le bras gauche. Le 2 nov., flexion volontaire du coude gauche, les mouvements des orteils et de l'épaule droite sont disparus. Décubitus multiples. Le 11 nov., légers mouvements de la main et des doigts à droite. Amaigrissement considérable; douleurs violentes. Le 25 nov., mort dans le collapsus. Périméningite. Destruction presque complète des 3e, 4e, 5e corps; le 4e réduit à un séquestre saille dans le canal. Abcès prévertébral. Tuberculose pulmonaire et intestinale. Moelle au niveau de la périméningite, ramollie et diminuée de volume.
		III. H. 4 ans.	Il y a quelques semaines, développement rapide d'une gibbosité dorsale supérieure, douloureuse à la pression. Le 14 janv. 90 ni paralysie, ni abcès par congestion. Température le soir. Poumons	Extension sur la tête. Lit de Phleps le 2 avril. Corset de Sayre enlevé le 25.	Incision au niveau de la gibbosité dorsale. Ablation des 3e et 4e arcs. La dure-mère fait saillie, et est en haut recouverte de fongosités qui nécessitent l'ablation des 1er et 2e	?	Une demi-heure après l'opération, le malade est dans le collapsus, presque sans pouls, pâle. Il meurt au bout de 3 heures. Ostéite tuberculeuse des 1-4 vertèbres dorsales et destruction

NUMÉROS	INDICATION BIBLIOGRAPHIQUE	AGE ET SEXE	ÉTAT PRÉ-OPÉRATOIRE	TRAITEMENT PRÉ-OPÉRATOIRE	OPÉRATION	TRAITEMENT POST-OPÉRATOIRE	RÉSULTATS
	Id.		sains. 5 mars, l'enfant est plus mal et se plaint toutes les fois qu'on le touche. Temp. 40°; bronchite. Paralysie des pieds; le 7 mars, les jambes sont presque complètement paralysées. Le 14 mars, on constate une cyphose des dernières vertèbres lombaires. Les membres inférieurs sont en rotation externe, fléchis au genou. Réflexes rotuliens diminués. 20 mars, paraplégie flasque complète; hyperesthésie de tout le corps; il paraît y avoir des douleurs spontanées violentes dans les membres inférieurs. Amaigrissement progressif. 8 mai, la paraplégie toujours complète est ordinairement flasque, mais pendant les crises douloureuses, contracture en flexion du genou. Les piqûres d'épingle provoquent souvent des tremblements du pied ou de tout le membre. Il n'y a plus d'hyperesthésie; les réflexes des membres inférieurs manquent presque complètement.		arcs. A droite, au niveau de la 3e vertèbre, on pénètre avec une sonde cannelée dans une cavité dépendant du corps, et d'où sont extraits du pus et 2 gros séquestres; la cavité ainsi formée atteignait presque le volume d'un corps vertébral; elle fut bourrée de gaze iodoformée dont une mèche fut conduite en arrière du côté du canal.		presque complète des 6e, 7e et 8e. Abcès prévertébral. Tuberculose pulmonaire.
		IV. H.	Depuis juillet 90, af-	Exten-	Le 7 janvier 1891, in-	Les 12, 14, 19, in-	A la suite des injec-

	Id.		rent complètement. Paralysie de la vessie et du rectum. Anesthésie jusqu'à l'ombilic. De la 2e à la 5e dorsale, gibbosité, avec fluctuation à gauche de cette gibbosité. Réflexes exagérés.		réduite en séquestres que le doigt enlève sans peine. Après reclinaison du périoste des arcs voisins, on constate que la tuberculose s'étend en haut jusqu'au 2e, en bas jusqu'au 5e. Tous les arcs malades sont enlevés, et l'on voit que le canal est bouré de fongosités qui sont soigneusement enlevées à la pince et à la curette. Carie du 3e corps. Déchirure de la dure-mère en plusieurs points. Tamponnement iodoformé de la plaie.		27, ulcération de décubitus. Le 12 fév., aucune modification des symptômes fonctionnels. La plaie opératoire granule bien; l'ulcération sacrée est améliorée, mais il en est apparu une autre plus bas et sur le grand trochanter. Le 15 avril, sous l'influence d'une augmentation dans les doses injectées de tuberculine, la plaie presque complètement guérie, se creuse d'une fistule, au fond de laquelle se montre un séquestre. Pleurésie gauche. Mort le 21 avril. Tuberculose de la plèvre, des poumons, des ganglions bronchiques, du péritoine. Dégénérescence amyloïde des viscères. Au fond de la fistule, cavité contenant des séquestres répondant à la plus grande partie gauche des 4e, 5e, 6e vertèbres. Cette poche s'ouvre dans la plèvre gauche. Pachyméningite interne. La moelle est très atrophiée des 3e aux 5e racines.
		V. H. 12 ans.	Gibbosité depuis 1 an. Depuis le début de février 91, affaiblissement des jambes. Le 13, on amène le malade à l'hôpital: gibbosité des dernières vertèbres dorsales, douloureuse par pression directe et par	Extension, puis corset plâtré. Injection de Koch avec ré-	Le 29 avril 1891, résection sous periostée des 8e et 9e arcs; après leur ablation, il s'écoule plus de 100 cc. de pus qui viennent d'en avant et d'à gauche de la moelle. A la curette tran-	Extension.	30 avril. Les piqûres et la pression du doigt sont senties et localisées sur les deux membres inférieurs. 1er mai, réflexes exagérés. Spontanément et par le moindre contact, surviennent des contractures douloureuses

NUMÉROS	INDICATION BIBLIOGRAPHIQUE	AGE ET SEXE	ÉTAT PRÉ-OPÉRATOIRE	TRAITEMENT PRÉ-OPÉRATOIRE	OPÉRATION	TRAITEMENT POST-OPÉRATOIRE	RÉSULTATS
	Id.		pression sur la tête. Force motrice des membres inférieurs diminuée, surtout pour le quadriceps. Démarche ataxique. Réflexes exagérés. Température le soir. Malgré le traitement, le 20 avril, la paraplégie est complète; trépidation épileptoïde; contracture des muscles de la cuisse lors des mouvements passifs de la jambe. Anesthésie complète du tronc à l'ombilic. Sur les membres inférieurs et le bas-ventre, diminution considérable de la localisation sensitive et de la sensibilité à la douleur. Sur une zone qui s'étend du mamelon à la partie antérieure de l'aisselle, et descend en avant jusqu'à la 8e, en dehors jusqu'à la 7e côte, exagération de la sensibilité au froid et au chaud, à droite. La réaction des nerfs et des muscles aux courants constant et faradique est diminuée. Paralysie des sphincters.	action générale sans réaction locale; en même temps, extension.	chante, des fongosités et des petits séquestres sont extraits de la cavité du corps vertébral. Des fongosités en nappe qui recouvrent également la dure-mère, sont enlevées avec soin. Drain dans le corps vertébral et bourrage partiel de la plaie à la gaze iodoformée.		des membres inférieurs. 39°5 le soir. 7 mai, pansement journalier nécessité par un abondant écoulement de pus venant du corps vertébral. 27 mai, aucune modification du côté de la plaie. État général toujours mauvais. L'enfant sent un peu mieux qu'avant l'opération le passage des matières. Les contractures sont moins fréquentes. 22 juin, perte de connaissance. Pouls mauvais, pupilles petites. Crampes de tout le corps, mais surtout du côté gauche y compris la face. Mort le 26 juin. Tuberculose des 4e, 5e, 6e, 7e, 8e et 9e vertèbres dorsales, les deux dernières complètement détruites. Pleurésie tuberculeuse gauche. Tuberculose limitée de la pie-mère.
		VI. F. 5 ans.	Fin déc. 90, on constate tuberculose du carpe droit et sur le côté gauche du rachis dorsal une ulcération qui paraît superficielle;	Injections de tuberculine de janvier	Le 29 mai, résection des arcs, 3, 4, 5, 6, 7 dorsaux. Fongosités périméningées. L'arc de la 6e vertèbre est carié. Tamponne-	?	Amélioration passagère de l'état général, puis le 30 mai, collapsus. Péritonite purulente. Tuberculose pulmo-

			des lésions, et état général mauvais. Apparition de lésions tuberculeuses au niveau du cubitus. Les injections sont continuées et augmentées jusqu'au 3 mars, où ne persiste plus que de la tuberculose du 3e métacarpien gauche. Nouvelles injections sans résultats : A la place ancienne, sur le côté du rachis, ulcération qui conduit par une fistule jusqu'à des apophyses épineuses dorsales supérieures. Le 23 mai, crampes dans les membres inférieurs. Le 24, au matin, paraplégie motrice complète. Réflexes exagérés. Le 25, défécation et miction involontaires. Météorisme.				
		VII. H. 6 ans.	Depuis 6 mois, à la suite d'une chute, difficulté de la marche et douleurs dans le dos. En nov. 80, pas de gibbosité. Par pression sur la tête, légères douleurs au niveau des 2e et 3e dorsales. Démarche ataxique. Le 2 janv. 89, aggravation des symptômes moteurs, malgré un volume plutôt exagéré des membres inférieurs. Sailliedorsalemoyenne. 12 mars, amélioration. 15 août, récidive des accidents paralytiques. Lordose cervicale inférieure, cyphose dorsale	Corset plâtré.	Le 12 fév. 1891, incision allant de la 7e cervicale à la 5e dorsale. Hémorragie très abondante. Résection des 2e, 3e, 4e arcs et de la 1re apophyse épineuse. Les battements du fourreau méningé, très refoulé en arrière, manquent. Sur son côté gauche émergent des fongosités qui conduisent dans une cavité dépendant probablement des corps 2e et 3e dorsaux, et d'où l'on retire des séquestres. Pendant ces ma-	Le 10 mars, 2e curage du foyer vertébral ; 18 avril, injection de Koch.	12 févr. Légère dépression, après l'opération. Le soir, les contractures ont très notablement diminué. Le patient sent une fois le besoin d'aller à la selle. 13 fév., les contractures ont reparu. Les mouvements passifs provoquent des cris par douleur dans le dos. 15 fév., ulcération commençante sur le trochanter gauche. 16 fév., léger soulèvement volontaire de la cuisse gauche. 17 fév., le tamponnement est enlevé ; la plaie commence à bourgeonner. Le 27, au

NUMÉROS	INDICATION BIBLIOGRAPHIQUE	AGE ET SEXE	ÉTAT PRÉ-OPÉRATOIRE	TRAITEMENT PRÉ-OPÉRATOIRE	OPÉRATION	TRAITEMENT POST-OPÉRATOIRE	RÉSULTATS
	Id.		supérieure, lordose dorso-lombaire. Miction et défécation involontaires. 15 nov., il n'y a plus que de légers mouvements des orteils. 28 janv. 90. Décubitus sur les deux fesses. Réflexes très exagérés. Contractures musculaires. 18 août, notable diminution de la sensibilité. 10 fév. 91, violentes contractures avec croisement des membres inférieurs au moindre mouvement communiqué, puis contractions cloniques. Spontanément sont seuls possibles, à gauche, une légère flexion de la cuisse, une flexion pénible du genou, quelques mouvements des orteils surtout de flexion. A droite, mêmes mouvements sauf pour la flexion de la cuisse. Réflexes tendineux et cutanés très exagérés. Paralysie vésico-rectale. Le sommet de la gibbosité est aux 1er et 2e dorsales. Pas de fièvre ni de symptômes pulmonaires.		nœuvres, les battements du fourreau reviennent manifestement. Introduction dans la cavité osseuse d'une mèche de gaze iodoformée. Extension sur la tête.		3e pansement, la dure-mère est complètement recouverte de bourgeons. Les deux membres inférieurs qui sont encore en flexion au genou et à la hanche peuvent être fléchis spontanément dans les deux articulations, et passivement étendues sans douleurs, les tendons fléchisseurs du genou se tendent encore alors, mais moins longtemps. 9 mars, élévation de température. Aggravation de la parésie et des réflexes. 10 mars. Curage de la plaie; on pénètre sans peine dans la cavité osseuse autrefois creusée d'où l'on extrait de nombreux petits séquestres, et d'où sort tout à coup une grande quantité de pus caséeux. La curette a évidemment ouvert un abcès prévertébral, qui est lavé au sublimé et drainé à la gaze iodoformée, 8 août. Injection de Koch. Peut-être légère diminution des réflexes et amélioration des mouvements. L'urine et les matières sont re-

								Presque tous les corps dorsaux contiennent des noyaux tuberculeux.
			VIII. H. 11 ans.	Le 12 mai 89, gibbosité avec sommet formé par les 1-3e dorsales. Parésie sensitivo-motrice des membres inférieurs. Réflexes rotuliens exagérés. Miction et défécation involontaires. 20 juillet, aucune amélioration. Albumine. Décubitus. 30 sept., contractures. Anesthésie complète jusqu'aux seins. 5 déc., les décubitus guérissent. 22 fév. 90, les contractures sont si intenses qu'elles menacent de provoquer une subluxation en arrière des deux genoux. Ténotomie. En essayant de redresser la jambe droite, fracture de l'extrémité inférieure du fémur droit.	Le 12 mai, extension sur la tête et les jambes. Bains contre les décubitus, etc. Décembre, ténotomie.	28 avril 1891. Le dernier arc cervical et le 1er dorsal sont réduits à des séquestres dont l'ablation mène sur le fourreau méningé très atrophié et flanqué de deux fistules qui sont curetées jusque sur sa face antérieure. Pas de séquestres. Lavages au sublimé. Drain. Tamponnement iodoformé.	Extension.	Aucune amélioration fonctionnelle. Violentes douleurs dans le dos. Mort le 6 mai. Destruction tuberculeuse des 2e 7e corps vertébraux dorsaux. Myélite. Fracture du fémur consolidée.
41 et 42	1888-1892. Abbe. Obs. I. in *Tubercular tumor compressing the spinal cord. Operation. Recovery. New-York med. J.*, 1889, t. I, p. 190. Renseignements complémentaires *in* Abbe. *Spinal Surgery; A report of eight cases. New-York med. Record*, 1890, t. II, p. 85. Obs. II. *In New-York surgical Society*. 1892, 10 fév. *New-York medical Journal*, t. I, p. 722.		I. H. 22 ans.	Sensibilité à la pression à droite des apophyses épineuses 9e et 10e dorsales. Diminution de la sensibilité tactile des jambes, puis de leur motilité. Ligne d'hyperesthésie à la limite de l'anesthésie. Douleurs en ceinture. Incontinence d'urine et des fèces.	?	5 mois après le début, opération. Incision paraépineuse. Résection des 8e, 9e et 10e lames, dénudées et rugueuses. Ablation de tissu dense et fongueux refoulant la moelle en avant, sur une hauteur de 2 pouces 1/2. Tamponnement iodoformé.	Corset plâtré. Curage d'une fistule dans la cicatrice.	8e jour retour de la sensibilité. 4e semaine, le malade peut mouvoir sa jambe gauche et les orteils de la droite. 6e semaine il peut mouvoir ses deux jambes. 10e chaise roulante. 3e mois béquilles. 8e mois marche sans appui. En 91, guérison persistante, sans tuberculose quelconque.
			II.	?	?	?	?	Succès.

NUMÉROS	INDICATION BIBLIOGRAPHIQUE	AGE ET SEXE	ÉTAT PRÉ-OPÉRATOIRE	TRAITEMENT PRÉ-OPÉRATOIRE	OPÉRATION	TRAITEMENT POST-OPÉRATOIRE	RÉSULTATS
43	1889. Lorenz. *Die Behandlung der tuberculösen Spondylitis. Wiener Klinik*, 1889, p. 127. Obs. p. 164.	Enfant.	Cyphose dorsale. Depuis deux ans, paraplégie sensitivo-motrice devenue spasmodique. Paralysie de la vessie et du rectum.	?	Résection des arcs 5e, 6e et 7e dorsaux. La dure-mère parut saine, et la lumière du canal non rétrécie.	?	Guérison opératoire. Aucun succès thérapeutique.
44	1889. Colman. *Compressions myelitis with and without secondary degeneration. Transactions of the pathological Society of London*, t. XLI, 1889-1890, p. 24.	H. 64 ans.	Douleur persistante dans le dos depuis 16 mois, et depuis 10, paraplégie complète avec abolition de la sensibilité jusqu'à l'ombilic, et de l'action volontaire des sphincters. Réflexe rotulien exagéré. Trépidation épileptoïde.				9 jours après l'opération, retour partiel de la sensibilité. Pas de modification de la paralysie motrice. Mort de cachexie à la fin du 2e mois. La moelle était comprimée par de la périméningite. Les corps des 8e et 9e dorsales étaient complètement détruits, et il en pendait en avant un vaste abcès par congestion. Au niveau de la compression, myélite intense. Dégénérescence descendante des tractus pyramidal et ascendante dans le cordon postéro-médian, la partie voisine des cordons postéro-externes, le cordon cérébelleux direct le cordon de Gowers. Névrite des racines au niveau de la compression.
45	1889 ? . *Spondylitis tuberculosa dorsalis. Compressions myelitis. Trepanation. Jahresbericht über die*	?	?	?	?	?	?

	D'Abbe. *A report of eight cases of spinal Surgery. New-York med. J.*, 1890, t. I, p. 131.		troubles sensitifs. Dès le 10e jour, elle était complète, et les fonctions vesico-rectales se faisaient mal.	corset plâtré.	ciseau et au maillet. Ablation de fongosités postérieures abondantes. Les apophyses transverses des 5e, 6e, 7e et 8e dorsales à droite, 5e, 6e et 7e à gauche nécrosées et les articulations costo-vertébrales correspondantes altérées furent enlevées. Plaie bourrée de gaze iodoformée.		puis en août 90, les fonctions des membres inférieurs reviennent en une dizaine de jours. En octobre, l'opéré pouvait marcher sans aide. En décembre, il partit avec une minime fistule dorsale et une gibbosité pas plus marquée que celle qu'il avait à l'entrée.
		II.			Fongosités suppurées préméningées.		Guérison rapide.
48	1889. W. Page. *Spinal caries. Pressure paraplegia; resection of laminæ. The Lancet*, 1890, t. II, p. 1210.	II. 30 ans.	Il y a 4 ans, chute sur le dos, deux mois après, début de douleurs. En décembre 1888, début de la paraplégie; en mars, incontinence d'urine. A partir du 20 avril, paraplégie spasmodique avec contractures. Retard des sensibilités à la douleur et au contact sur les membres inférieurs du reste, troubles de la sensibilité très variables. La gibbosité s'étend de la 5e à la 10e dorsale.	?	Le 30 juillet, incision en Z; ablation à la scie, puis au ciseau et au maillet des 7e et 8e arcs dorsaux; à droite de la dure-mère un point osseux paraît malade; son exploration donne issue à quelques gouttes de pus et conduit à travers un tunnel osseux jusque dans les corps vertébraux, sans qu'on puisse rien enlever de la masse tuberculeuse. Sutures profondes et superficielles. Pendant l'ablation des arcs, lors de l'emploi du maillet, spasmes des jambes.	Le 11 août corset plâtré jusqu'au 9 septembre.	Réunion aseptique de la plaie. Jusqu'au 6 août, cathétérisme; à partir du 6, incontinence. Dans les jours qui suivirent l'opération, douleurs et spasmes dans les membres inférieurs. A partir du 17, on assied le malade dans un fauteuil; la sensibilité s'améliore légèrement et quelques mouvements des jambes surtout de la droite, deviennent possibles. Légère activité vésicale. Le 29 octobre, l'opéré put marcher 1/4 de mille avec une canne; encore anesthésie notable à gauche; l'orifice opératoire est fermé par du tissu osseux.

NUMÉROS	INDICATION BIBLIOGRAPHIQUE	AGE ET SEXE	ÉTAT PRÉ-OPÉRATOIRE	TRAITEMENT PRÉ-OPÉRATOIRE	OPÉRATION	TRAITEMENT POST-OPÉRATOIRE	RÉSULTATS
49	1889. Thompson. *Caries of vertebræ. Angular curvature; recent paraplegia, resection of laminæ; recovery; remarks. The Lancet*, 1889, t. II, p. 315, et Willett. *Fracture dislocation of the spine. Paraplegia. Operation. Death from pneumonia. Pathological Society of London*, 1er april, 1890, *British med. J.*, 1890, t. I, p. 787.	H. 13 ans.	En 1883, paraplégie traumatique qui dura 13 mois, et laissa une courbure angulaire à la partie inférieure de la région cervicale. Le 15 janvier 1889, douleurs dans le dos, et paraplégie progressive. Le 8 janvier, la mobilité des jambes disparaît complètement. Le 28 janvier, les bras sont partiellement paralysés, surtout au niveau des épaules, la respiration presque uniquement diaphragmatique la paraplégie complète. Zone d'hyperesthésie au-dessus de la 3e côte. La sensibilité dans les parties paralysées est retardée.	Immobilisation.	Le 13 février, ablation à la scie des arcs 7e cervical, 1er et 2e dorsal. La dure-mère était sans battements, mais ceux-ci reparurent bientôt. Les corps vertébraux paraissaient refoulés en arrière et comprimer la moelle. Drainage. Réunion.	?	Le tympanisme disparut presque de suite. Le malade sortit de l'hôpital à peu près guéri. Il y rentra le 25 septembre pour une pneumonie, dont il mourut le 28 octobre. Willett en présentant la pièce à la société pathologique de Londres constata que la moelle avait été libérée de sa compression et émit des doutes sur la nature tuberculeuse de l'affection.
50	1889. Bullard et Burrell. *Surgical operations for the relief of pressure paralysis in caries of the spine. Transaction of the American Orthopædic Society*, 1889, p. 244.	H. 46 ans.	En octobre 1888, douleurs dans le dos, les côtes, l'abdomen; au début de décembre, les douleurs s'étendent aux membres inférieurs qui s'affaiblissent. Le 30 décembre, on constate une gibbosité comprenant les 4e, 5e et 6e dorsales; la marche n'est possible qu'avec une canne; la sensibilité est diminuée au-dessous des 6e espaces intercostaux. Réflexes peu marqués.	Gouttière pendant quelques jours; elle n'est pas supportée.	Incision en H. Division des lames 3e, 4e, 5e et 6e dorsales à la scie, puis à l'osteotome; la masse osseuse est basculée en haut, d'un seul bloc. Au niveau de la 5e dorsale le fourreau méningé paraît aplati et ne bat pas. Remise en place du fragment osteo-ligamenteux. Suture au catgut. Durée de l'opération 1 h. 45.	?	A la fin de l'opération, le malade était cyanosé et respirait difficilement; on le mit en pronation dans le lit, et il y eut une légère amélioration. Mort la 34e heure.

			ceinture extrêmement pénibles; ulcérations sacrées, péronières et talonnières. Cystite intense.				
51	1889. Wyeth. *Some recent surgical cases. Read before the New-York surgical Society*, 22 janv. 1890. *The International J. of Surgery*, 1890, p. 75. Renseignements complémentaires *in* : Wyeth. *Operative treatment in diseases and injuries of the spinal cord and Spine. New-York surgical Society*, 11 may 1892. *New-York medical Journal*, 1892, t. II, p. 273.	H. 9 ans.	Le 20 mai 1889, au moment de se lever du lit, s'aperçut qu'il ne pouvait se tenir debout. Pas de douleurs. Le 28, à l'admission, on constate une gibbosité au niveau des 4e 5e et 6e dorsales avec paraplégie complète. Paralysie vésico-rectale. Pas de troubles de la sensibilité.	Corset plâtré. Le 5 oct. cystotomie suspubienne pour cystite.	Le 3 déc,, résection des 4e, 5e et 6e arcs. Au niveau de la 5e lame droite, la dure-mère qui paraît très tendue est incisée, et l'on découvre une petite masse occupant le côté droit de la face postérieure de la moelle, sur la hauteur d'un demi pouce. On la vide du pus qu'elle contient et on l'extirpe autant que possible. Sutures de la dure-mère au catgut.	?	Aucune amélioration (mars 90). Le 11 mai 1892, l'opéré peut marcher, courir et faire tous les mouvements des membres inférieurs. Les fonctions de la vessie et du rectum sont normales.
52 à 62	1889-1891. Lane. Obs. I, *in* Lane. *Angular curvature, paraplegia, resection of laminæ; recovery. British M. J.*, 1889, t. I, p. 884. — Obs. II *in* Lane. *Angular curvature, rapidly developing paraplegia; lamnectomy, recovery. The Lancet*, 1890, t. II, p. 11. — Obs. III et IV *in* Lane. *Two cases of angular curvature with paraplegia. British M. J.*, 1891, t. I, p. 1227. — Obs. V, VI, VII, VIII, IX, X, XI. *Clinical Society of London*, 25 octobre 1891. *Lancet*, 1891, t. II, p. 989, Sur l'ensemble des observations : *The later result of lamnectomy for paraplegia due to angular curvature. British med. Journ.*, 1892, t. II, p. 1423, et renseignements fournis par l'auteur.	I. H. 7 ans et demi.	A 4 ans, scarlatine, et faiblesse passagère des jambes. En janvier 1888, saillie dans le dos; en mars, paraplégie complète, plus tard avec contracture en extension. Parfois incontinence par regorgement. En février 1889, gibbosité très marquée au niveau de la 5e dorsale; les jambes sont complètement paralysées, froides, et s'immobilisent, contracturées lorsqu'on les étend. Réflexe rotulien exagéré, pas de trépidation épileptoïde; diminution des sensibilités sur les membres inférieurs et la partie inférieure du tronc. Symptômes pulmonaires.	Position horizontale à partir de février 1888, puis extension.	Le 15 février 1889, section à la pince à os des 4e, 5e et 6e arcs dorsaux. Absence de la graisse retro-méningée normale; le fourreau dural ne bat qu'au bout d'un certain temps; le corps de la 5e dorsale semble refouler la moelle en arrière. Sutures, drains.	?	Guérison de la plaie par première intention. Pendant 3 jours, l'opéré ne peut vider sa vessie spontanément; le 4e jour, légers mouvements des orteils, au bout d'un mois 1/2, la motilité des membres inférieurs était redevenue complète. Elle a persisté depuis.

NUMÉROS	INDICATION BIBLIOGRAPHIQUE	AGE ET SEXE	ÉTAT PRÉ-OPÉRATOIRE	TRAITEMENT PRÉ-OPÉRATOIRE	OPÉRATION	TRAITEMENT POST-OPÉRATOIRE	RÉSULTATS
	Id.	II. H. 32 ans.	Pleurésie en 1887; depuis début 1888, douleurs en ceinture; depuis fin 1888, gibbosité 10e dorsale. En février 1890, faiblesse et légère insensibilité de la jambe droite. En mars, paralysie spasmodique de la jambe droite. Le 9 avril, analgésie et anesthésie complète à droite; de ce côté, le seul mouvement resté possible est de remettre la cuisse en adduction lorsqu'elle a été portée en abduction; à gauche sont possibles, l'adduction de la cuisse et l'extension du genou préalablement fléchi. Le 10 il ne persiste qu'une légère adduction de la cuisse gauche. Des deux côtés analgésie et anesthésie. Réflexes exagérés. Le 2 mai, paraplégie complète.	?	Le 13 mai, ablation des arcs 9e, 10e et 11e dorsaux. Hernie de fongosités qui sont extirpées ainsi qu'un petit prolongement plongeant à droite de la dure-mère. Réunion, drainage.	Corset.	Le 16, le malade pouvait mouvoir légèrement la jambe gauche, les sensibilités s'amélioraient. Le 12 juin, les réflexes ne sont plus exagérés, la sensibilité est complètement revenue; les mouvements des jambes sont faciles et vigoureux. A la fin de 1892, la guérison persiste ; c'est seulement après une très longue marche que l'opéré éprouve dans le dos une sensation de faiblesse.
		III. H. 16 ans.	A 13 ans chute sur le dos. En août 1889, douleurs dans le dos. En novembre, gibbosité. En mars 1890, affaiblissement des jambes, surtout de la gauche,	Corset de Sayre, de nov. 1889 à janvier 1890,	Le 1er septembre, ablation des arcs 4e, 5e et 6e dorsaux. La moelle était refoulée à droite par une poche d'abcès qui s'étendait dans les	Nouvelle opération.	48 heures après l'opération, la sensibilité et la motilité s'étaient très améliorées, et au bout d'un certain temps le malade put remuer ses jambes avec facilité

		ques troubles vésico-rectaux. En août, paralysie des membres inférieurs et de l'abdomen, avec exagération de la plupart des réflexes de ces régions. Sensibilité très altérée jusqu'à la 6e côte.	août.	nage.		tissus rétro-méningés infiltrés de matière tuberculeuse dont l'extirpation n'amena aucune amélioration. En juin 91, légère amélioration ; mort de pneumonie, suite d'influenza.
	IV. F. 21 ans.	En 1886, chute sur le dos ; en fin 1887, gibbosité 10e dorsale. A Noël, le membre inférieur gauche s'affaiblit, s'insensibilise, puis les mêmes phénomènes se montrent à droite. Entrée à l'hôpital le 28 octobre 1890, la paraplégie est complète, de même que l'anesthésie des membres inférieurs, sauf à la plante des pieds. Réflexes atténués.	Immobilisation pendant 7 semaines, sans succès, avant l'entrée à l'hôpital.	Le 5 novembre, ablation des 9e, 10e et 11e arcs dorsaux. La moelle était très comprimée entre le corps de la 10e, et l'arc de la 11e. Drainage.	Nouvelle opération, le 4e mois.	Le 12 novembre, l'opéré distingue aux jambes le chaud et le froid. Spasmes douloureux dans les membres inférieurs. Le 20, mouvements des muscles de la jambe gauche, sensibilité améliorée des deux côtés. Le 30, mobilité et sensibilité normales des deux jambes. Résection du genou droit tuberculeux. 4 mois après la 1re opération une paraplégie complète se développa de nouveau avec une grande rapidité. La moelle fut mise à nu et trouvée refoulée latéralement par un abcès qui fut largement ouvert. Beaucoup de pus, de matières caséeuses, de fragments osseux nécrosés furent enlevés du corps de 3 vertèbres. Injections journalières de glycérine iodoformée avec un tube métallique à drainage enlevé au bout de plusieurs

NUMÉROS	INDICATION BIBLIOGRAPHIQUE	AGE ET SEXE	ÉTAT PRÉ-OPÉRATOIRE	TRAITEMENT PRÉ-OPÉRATOIRE	OPÉRATION	TRAITEMENT POST-OPÉRATOIRE	RÉSULTATS
	Id.						semaines. Retour complet de la motilité des membres inférieurs. 8 mois après le départ de l'hôpital, mort d'influenza, sans retour des accidents paraplégiques.
		V. F. 4 ans 1/2	Paraplégie ayant débuté un mois avant l'admission à l'hôpital, et devenue complète en 4 jours. Cyphose avec sommet au niveau de la 4e dorsale. 4 mois plus tard, incontinence d'urine. Sensibilité légèrement altérée.	?	Ablation des 4e, 5e et 6e lames. La moelle était comprimée par un vaste abcès qui semblait partir des corps vertébraux et s'étendre dans le thorax. Il est cureté, arrosé de glycérine iodoformée, et un trajet fait entre deux apophyses transverses pour placer un drain.	Lavages à la glycérine iodoformée.	Amélioration très satisfaisante des symptômes médullaires. Le 4e jour, une purgation détermine une hémorragie due à un polype rectal et la mort.
		VI. H. 23 ans.	Paraplégie depuis 4 ans. Après un séjour au lit de 14 mois les jambes peuvent se mouvoir à nouveau. Depuis cette époque, douleurs profondes dans le thorax. Retour partiel de la paraplégie trois mois avant l'entrée à l'hôpital. Mauvais état général.	Séjour au lit prolongé.	Opération en juillet 1891. La moelle était comprimée par un abcès qui s'étendait du côté du thorax et avait à peu près le volume d'une orange. Drainage de l'abcès.	Lavages à la glycérine iodoformée.	Retour de la motilité permettant la marche, mais la fatigue arrive promptement. A la fin de 1892, il est survenu dans les lombes un abcès avec une petite fistule. Sommets douteux.
		VII. H. 7 ans.	Déformation depuis trois mois. Depuis six semaines, paraplégie qui devient rapidement à peu près complète. Sensibilité très altérée.	?	Opération en février 1891. La 6e dorsale était le centre de la déformation. Ses lames furent enlevées et un vaste abcès com-	Lavages de l'abcès à la glycérine iodoformée.	Guérison rapide et complète, persistante à la fin de 1892.

			ilicate.		Ablation de nombreux fragments osseux nécrosés. Destruction vertébrale très étendue.		
		IX. H. 8 ans.	Déformation depuis trois ans et paraplégie depuis trois semaines, à peu près complète au moment de l'opération. Enfant très délicate.	?	Opération le 2 mai 1891. Vaste abcès comprimant la moelle et s'étendant dans le thorax. Grattage et lavage à la glycérine iodoformée. Respiration difficile pendant l'opération.	Lavages à la glycérine iodoformée.	Retour rapide et complet de la motilité. En mars 1892, une petite fistule s'était formée au niveau de la gibbosité sans retour de la paraplégie. A la fin de 1892, cette fistule s'améliorait rapidement.
		X. H. 7 ans.	Affection remontant à deux ans. Paraplégie depuis 4 semaines; incontinence d'urine et des fèces. Le sommet de la gibbosité est formé par la 5e dorsale.	?	Opération en avril 1891. Lésions étendues de deux ou trois vertèbres.	?	Retour complet et rapide des fonctions. A la fin de 1892, le petit malade peut mener une vie active et la paraplégie n'a pas récidivé.
		XI. H. 17 ans.	Paraplégie depuis un mois. Sensibilité altérée.	?	On trouve des fongosités comprimant la moelle et probablement limitées à la face médullaire des corps vertébraux atteints, au nombre de 3 ou 4.	?	Amélioration de la paraplégie, puis rechute. Une 2e opération montre que les corps vertébraux étaient profondément atteints et qu'un abcès froid s'étendait dans le thorax. Amélioration très passagère, puis mort.
63 à 65	1890, Davies Colley. Obs. I *in Discussion de la « London Clinical Society » à la suite de la communication de Lane*, et Lloyd *Lamnectomy for Pott's paraplegia. Statistic*, n° 68. Obs, II *in* Lloyd, n° 69.	I. F. 7 ans.	Paraplégie partielle. Pas de réflexe rotulien.	?	Ablation des 4e, 5e 6e arcs dorsaux et de produits caséeux venant des corps vertébraux. Six semaines après, ablation, au dessous, de deux nouveaux arcs, et ouverture d'un abcès situé en avant du fourreau méningé. Lavage à l'huile iodoformée, drainage.	?	Aucune amélioration.

NUMÉROS	INDICATION BIBLIOGRAPHIQUE	AGE ET SEXE	ÉTAT PRÉ-OPÉRATOIRE	TRAITEMENT PRÉ-OPÉRATOIRE	OPÉRATION	TRAITEMENT POST-OPÉRATOIRE	RÉSULTATS
	Id.	II. H. 7 ans.	Depuis 3 ans 1/2, paraplégie partielle. Incontinence d'urine.	?	Ablation de trois arcs dorsaux moyens.	?	La paraplégie devient complète. Mort en trois mois de tuberculose pulmonaire.
		III. F. 4 ans.	Depuis deux ans, paraplégie croissante devenue, il y a six mois, paraplégie flasque complète.	?	Ablation des arcs 2e, 3e, 4e, 5e dorsaux.	?	Guérison par première intention. Dès la première semaine, retour d'une légère sensibilité. Guérison en 4 mois.
66	1890. Wheaton. *Description of an operation on the spine, for the relief of paraplegia. Northwestern Lancet*, 1890, t. I, p. 288.	H. 24 ans.	Paraplégie motrice, avec une saillie de la 8e dorsale.	Corset plâtré.	Résection des arcs 6e, 7e, 8e, 9e et 10e dorsaux. Le fourreau méningé paraissait refoulé en arrière.	?	L'opéré alla bien quelques heures, puis tomba dans le collapsus et mourut. A l'autopsie on trouva une masse fongueuse enveloppant les racines motrices sur une grande étendue.
67 à 71	1890. Eiselsberg. *Beiträge zür Therapie der tuberkulösen Spondylitis. Gesellschaft der Ærzte in Wien*, 12 déc. 1890. *Wiener medicinische Wochenschrift*, 1890, col. 2219.	I	Paraplégie complète.	?	Trépanation; tous les muscles vertébraux sont parsemés de granulations tuberculeuses.	?	Mort rapide.
		II	Paraplégie et paralysie vésicale.	?	Extirpation large des fongosités pachyméningitiques.	?	Mort rapide.
		III	Saillie cervico-dorsale. Paralysie des membres supérieurs.	?	Opération analogue.	?	Résultat bon d'abord, puis au bout de 6 mois, nouveaux accidents paralytiques.
		IV G. 10 ans.	Paraplégie complète et paralysie cervicale.	Immobilisation et extension sans résultat.	Extirpation des arcs 8e et 11e dorsaux et 8 jours plus tard d'une épaisse couche de fongosités pachyméningitiques.	?	Quelques jours après, retour complet de la motilité des membres inférieurs; au bout de 2 mois, retour de toutes les fonctions.
		V	Cyphose cervicale et	?	Résection des 3e, 4e,	?	Retour rapide des

77			Obs. III, v. texte, p. 254. Obs. IV, v. texte, p. 267. Obs. V, v. texte, p. 269. Obs. VI, v. texte, p. 285.				
78 à 80	1890-1891. Roux, de Lausanne. Obs. inédites, dues à l'obligeance de l'auteur.		Obs. I, v. texte, p. 246. Obs. II, v. texte, p. 264. Obs. III, v. texte, p. 265.				
81 à 84	1890-1893. Obs. dues à M. Zavaleta de Buenos-Ayres.		Obs. I, v. texte, p. 273. Obs. II, v. texte, p. 274. Obs. III, v. texte, p. 275. Obs. IV, v. texte, p. 276.				
85	1891. Gross. de Nancy. Obs. inédite, due à l'obligeance de l'auteur.		V. texte, p. 259.				
86	1891. Jalaguier. Obs. inédite, due à l'obligeance de l'auteur.		V. texte, p. 262.				
87	1891. Picqué. Obs. inédite, recueillie dans le service de M. Picqué.		V. texte, p. 272.				
88	1891. Gardner *in Discussions of the medical Society of Victoria*, 1er mars 1893. *Australian medical Journal*, 1893, p. 121.	Jeune fille.	Pendant longtemps carie vertébrale, puis paraplégie brusque.	?	Ablation de deux arcs; il s'échappe du pus, venant d'un abcès froid d'où l'on enlève un séquestre formé de presque tout un corps vertébral.	?	Quelques jours après l'opération, léger retour de la motilité dans les membres inférieurs, mais l'amélioration s'arrêta là. Plus tard elle continua et l'enfant put se tenir debout sans aide.
89	1891. W. Jones. *Extradural tumor of spine. Paraplegia; operation, recovery. Medical Record*, 1892. t. I, p. 290-291.	F. 31 ans.	Depuis 5 ans, douleurs dans les épaules, plus intenses à droite. Entre les omoplates, depuis trois ans, gibbosité. En août 90, la malade dut garder le lit une semaine à cause de l'intensité des douleurs. En septembre, les jambes s'affaiblirent. A partir du 1er	?	Le 13 juin, incision latérale droite, parallèle aux apophyses épineuses s'étendant de la 6e à la 9e dorsale. Section des épines 6e, 7e, 8e et 9e et résection des lames 8e et 9e. Le corps de la 7e dorsale était déplacé en arrière d'environ 1/4 de pouce. Au ni-	?	L'état général fut très mauvais pendant 48 heures. Plaie guérie le 5 juillet. A partir du 22 juin, léger retour de la sensibilité dans le membre inférieur droit; le 3 juillet, une piqûre d'épingle était partout sentie de ce côté; à gauche la sensibilité était revenue sur le

NUMÉROS	INDICATION BIBLIOGRAPHIQUE	AGE ET SEXE	ÉTAT PRÉ-OPÉRATOIRE	TRAITEMENT PRÉ-OPÉRATOIRE	OPÉRATION	TRAITEMENT POST-OPÉRATOIRE	RÉSULTATS
	Id.		décembre, paraplégie complète ; contractions involontaires dans les membres inférieurs. Anesthésie complète à partir du pli de l'aine. En juin 91 (entrée à l'hôpital), on constate que le point saillant de la gibbosité est à la 7e dorsale. A droite, anesthésie complète depuis la 9e côte, sauf une zone commençant à la région sacrée avec une largeur de un pouce et descendant à la face postérieure de la cuisse, jusqu'au dessus du genou où elle atteint trois pouces. Sur cette zone, les piqûres sont senties. Tous les muscles de la zone paralysée se contractent par irritation périphérique. Les réflexes rotulien et du cou-de-pied sont très exagérés. Le chatouillement de la plante des pieds provoque la flexion des orteils ; celui de la peau fessière, les contractions du sphincter anal. Tous les muscles paralysés réagissent au courant faradique.		veau du 8e arc, la dure-mère était recouverte d'une membrane molle, ne lui adhérant pas, et insuffisamment épaisse pour comprimer la moelle ; plus haut, sous les 6e et 7e arcs qui furent alors enlevés, elle devenait adhérente et plongeait en avant et à droite du fourreau méningé vers le corps vertébral creusé d'une vaste cavité. L'état du patient devenant mauvais, l'opération fut rapidement terminée. Plusieurs points de suture au catgut.		dos et les côtés de la cuisse. Le 6 août, sensibilité revenue partout. Le malade peut mouvoir les deux premiers orteils du pied droit, et le premier du gauche. Le 12 octobre, quelques mouvements du pied gauche. Le 8 déc., l'opéré peut se tenir debout sans aide. Le 5 janv. 92, la marche est tout à fait satisfaisante.
90	1891. Boiffin. *Chirurgie rachidienne. Congrès de Chirurgie*, 1892, 22 avril. *Bulletins*	H. 17 ans.	Le 25 mars 91, chute du haut d'une échelle. Mouvements de la tête	?	10 déc. Chloroforme. Hémorragie abondante. Ablation des	?	17 déc, contractures moins énergiques. 26, le malade soulève tout

	leuse, paralysie des quatre membres. Résection des lames vertébrales des 3e, 4e et 5e cervicales.		membres, surtout des bras. Réflexes patellaires exagérés, trépidation épileptoïde. Au bout de plusieurs mois, contractures dans les mains qui s'amaigrissent. Tuberculose ganglionnaire. Pas d'hystérie.				17, extension possible des doigts de la main gauche. Les pieds se soulèvent facilement. 31 janv, le malade peut se lever.
91 et 92	1891-1892. Urban. *Ueber Operative Engriffe bei Compression des Rückenmarks durch Verschiebung der Wirbelkörper. Verhandlungen der Deutschen Gesellschaft für Chirurgie*, 1892, p. 211. Obs. p. 216.	I. F. 19 ans.	Depuis 4 ans, paraplégie spasmodique avec gibbosité allant de la 5e à la 12e dorsale et présentant son maximum au niveau de la 8e.	?	Résection temporaire des 5e, 6e, 7e, 8e, 9e 10e arcs dorsaux. Au niveau de la 7e dorsale, le canal faisait un coude en arrière, au-dessous duquel les battements du fourreau méningé manquaient. Après section des 7e et 8e racines, ablation de la saillie antérieure et retour des battements. Réunion sans drainage.	?	Mort le 3e jour, de syncope sans que l'autopsie ait révélé la cause de la mort.
		II. F. 34 ans.	En oct. 91 doit garder le lit, avec des douleurs dans le dos et de la parésie des membres inférieurs et du tronc. Sensibilité à la pression de la 8e apophyse épineuse dorsale.	?	Le 3 juillet 1892, résection 3e, 4e, 5e, 6e, 7e, 8e, 9e arcs. Saillie en arrière du corps de la 8e, avec battements au-dessus, mais pas au dessous, cette dernière partie restant sans battements même après ablation des arcs. Ils revinrent après résection de l'angle des corps.	?	Mort en 24 heures, de syncope. Tuberculose des corps vertébraux et du péritoine.
93	1891. Israel. *Discussion id.* p. 111.	?	Paraplégie spasmodique complète depuis un an avec diminution de la sensibilité.	?	Lamnectomie.	?	Amélioration très notable. La malade peut soulever la jambe du lit et la mouvoir dans toutes ses articulations; elle fait quelques pas dans sa chambre en s'appuyant sur deux cannes.

NUMÉROS	INDICATION BIBLIOGRAPHIQUE	AGE ET SEXE	ÉTAT PRÉ-OPÉRATOIRE	TRAITEMENT PRÉ-OPÉRATOIRE	OPÉRATION	TRAITEMENT POST-OPÉRATOIRE	RÉSULTATS
94	1891. Guelliot et Moret. *Trépanation de la colonne vertébrale (Lamnectomie) dans la paraplégie du mal de Pott.* Union médicale du Nord-Est, 1891, p. 361. Mal de Pott dorsal, paraplégie complète. Lamnectomie, décompression de la moelle, amélioration considérable.	F. 37 ans	Depuis 1879, le dos se courbe peu à peu, depuis 1887, avec douleurs dans les reins; en avril 1890, après une nuit passée à la pluie, la faiblesse des jambes apparue depuis peu, augmenta rapidement. Le 21 avril 1891 on constate : cypho-scoliose dorso-lombaire, paraplégie flasque complète avec atrophie très légère, atténuation de la sensibilité à la douleur au niveau des pieds réflexes normaux.	?	Le 24 avril, ablation du 12e arc dorsal; mise à nu sur une hauteur de 2 cent. de la dure-mère qui vient bomber par l'ouverture, tendue et nacrée. A droite et en bas, il sort un peu de sérosité purulente, venant sans doute des corps vertébraux sans que le stylet permette d'arriver sur de l'os dénudé. Bourrage à la gaze iodoformée.	Le 28, la gaze est remplacée par un drain.	En juin, il ne reste plus de la plaie qu'une petite fistule. Pendant les quelques jours qui suivent l'opération, sensations pénibles dans les membres inférieurs. Le 26, la malade peut remuer légèrement les jambes sur le lit; le 28, les mouvements de flexion et d'extension des pieds sont tout à fait satisfaisants; on assied la malade sur le bord du lit et elle soulève les jambes jusqu'à l'horizontale. En septembre, l'opérée commence à se lever; La marche est possible avec un bâton.
95	1892. R. Park. *Intradural hemorrhage with undiscovered compression. Medical News*, 1892, I, 546, obs. II.	H. 37 ans.	Mal de Pott dorsal supérieur, guéri depuis longtemps. Flexion par un train; à la suite de l'accident, paraplégie d'abord partielle, puis complète au bout d'une heure. L'anesthésie reste limitée à la peau, « D'après son niveau supérieur la lésion, paraît être au niveau de la 11e dorsale. »	?	Le 2e jour, ouverture du rachis, à la pince coupante, sur une hauteur de 6 à 7 centimètres, au bas de la région dorsale. La dure-mère bleuâtre, sans changement de consistance, est incisée, de sang et de caillots. La moelle ne paraît pas très altérée. Sutures de la dure-mère.	?	Aucune amélioration médullaire. Aggravation des accidents pulmonaires et mort le 8e jour. On ne trouva ni fracture, ni sérieuse lésion médullaire au niveau de l'opération mais plus haut au niveau du mal de Pott guéri, une fracture avec déplacement et compression.

96	? Lloyd *in* Lloyd. *Lamnectomy for Pott's paraplegia. Annals of Surgery*, 1892, II, 288. Stat. n° 74.		Paraplégie spasmodique totale, anesthésie. Incontinence d'urine et des fèces. Abcès prévertébral. Fistule communiquant avec la plèvre.	Traitement orthopédique prolongé.	Ablation des 8e, 9e, 10e, 11e et 12e arcs dorsaux. Pas de battements du fourreau jusqu'à l'ablation d'une couche épaisse fibreuse placée au niveau des ligaments interépineux.	?	Amélioration progressive de la motilité et de la sensibilité; moindre incontinence. Mort la 3e semaine d'épuisement. Large cyphose occupant toutes les vertèbres dorsales.
97	? Porrett *id.*, n° 71.	F. 41 ans.	Depuis 18 mois, violentes douleurs nocturnes entre les épaules, s'irradiant dans les bras et les jambes. Élancements dans les pieds. Paraplégie spasmodique; ulcération de décubitus. Gibbosité cervico-dorsale.	?	Ablation des arcs 7e cervical, 1er et 2e dorsal, et ouverture d'un abcès situé en avant du fourreau méningé.	?	Mort avec hyperthermie 18 heures après l'opération. Carie des corps dernier dorsal et 1er cervical, limitée à leur face vertébrale. Ankylose des deux premières dorsales. Pas d'abcès.
98	? Phelps *id.* n° 67.	F. 4 ans.	Paraplégie complète datant de 3 ans.	?	?	?	Mort de pneumonie un mois après l'opération.
99	? Briddon, *in* Lloyd. *Lamnectomy a review of hundred and three cases of spinal surgery. Int. J. of med. Sc.*, 1891, II, p. 40.	?	?	?	?	?	A l'autopsie, on constate que la compression médullaire s'étendait au delà des arcs réséqués.
100	1802. Beatson. *Case of Pott's disease of the spine. Trephinig. Death. Tr. Glasgow. path. and clinic. Society*, 1892, p. 180.	?	?	?	?	?	?
101	1892. Delorme. *Obs. due à l'obligeance de l'auteur.*		V. texte, p. 276.				
102 et 103	1892. Fowler *in New-York surgical Society*, 1892, 10 fév. / *New-York medical Journal*, 1892, t. I, p. 722.	I. ?	?	?	?	?	Mort.
		II. ?	?	?	?	?	Mort.

STATISTIQUE VII. — **Interventions diverses sans lamnectomie pour paraplégie du mal de Pott.**

NUMÉRO	INDICATION BIBLIOGRAPHIQUE	AGE ET SEXE	ÉTAT PRÉ-OPÉRATOIRE	TRAITEMENT PRÉ-OPÉRATOIRE	OPÉRATION	TRAITEMENT POST-OPÉRATOIRE	RÉSULTATS
1	1882. Israel. *Operative Eröffnung eines Abscess in Rückgratscanal mit Resection eines halben Wirbelkorpers. Berliner Klinische Wochenschrift*, 1882, p.	H. 34 ans.	Mal de Pott dorso-lombaire. Paraplégie flasque avec perte complète des réflexes, intégrité de la sensibilité et des sphincters.	?	L'ouverture d'un abcès par congestion mène sur la partie moyenne de la 12e côte qui est réséquée. La partie articulaire correspondante du 12e corps vertébral est cariée et présente une cavité pleine de détritus et de pus. Israel la racle et pratique dans sa partie postérieure un orifice ouvrant le canal rachidien. La dure-mère était refoulée à gauche et aplatie.	?	Pas de modification de la paraplégie. Mort le 31e jour, avec une pleurésie droite, fibrino-purulente, due à une perforation de la plèvre, au voisinage de la carie costale.
2	1890. Eiselsberg. *Beiträge zur Therapie der tuberculosen Spondylitis. Gesellshaft der Ærtze in Wien*, 12 déc. 90. *Wiener medicinische Wochenschrift*, 1890, col. 2219.	?	Cyphose de la 7e dorsale avec fistule. Gêne extrême de la marche.	?	Rugination des vertèbres malades.	?	Guérison rapide.
3	1891. Vincent. *Contribution à la chirurgie rachidienne du drainage vertébral dans le mal de Pott. Revue de chirurgie*, 1892, p. 273. Obs. I, p. 284. La même observation se trouve incomplète dans Capillery : *Contribution à l'étude du traitement chirurgical du mal de Pott*. Th. Lyon, 1892, p. 166.	F. 7 ans.	Gibbosité des 6e 7e et 8e dorsales; à droite, fongosités. Pas d'abcès froid actuel. Parésie des membres inférieurs progressive, sans anesthésie.	Corset de Sayre.	Le 13 nov. 1891, trépanation et drainage transvertébral du corps de la 7e ou 8e dorsale. Gouttière de Bonnet.	Suppression, le 17e jour de la gouttière de Bonnet. Par le drain, injections créosotées puis au chlorure de zinc.	Dès le réveil, l'opérée remue manifestement mieux ses membres inférieurs. Incontinence fécale pendant quelques jours. (?) Légère suppuration. Le 1er février, la malade, présentée à la Société de médecine de Lyon, se tient debout, marche. Pas d'altérations pleurales ou pulmonaires.

III

TUMEURS

Plusieurs chirurgiens ont ouvert des kystes hydatiques croyant avoir affaire à un abcès froid d'origine vertébrale, d'autres ont excisé des apophyses épineuses ou transverses en connexion avec une tumeur, d'ordinaire fibreuse ou sarcomateuse, dont ils pratiquaient l'extirpation. Il ne s'agit pas là de chirurgie vertébrale vraie, et nous ne saurions y insister.

En dehors de quelques interventions involontairement rachidiennes, où le chirurgien s'aperçut avec frayeur qu'il avait mis la moelle à nu, interventions incomplètes et irrégulières; en dehors des conseils purement théoriques de Cruveilhier, Leyden, Bramwell, nous ne trouvons aucune opération pour tumeur des vertèbres ou des méninges, avant le fait tout à fait typique et régulier de Bazy (octobre 1887) et le mémoire capital de Gowers et Horsley (juin 1888). Ce dernier travail donna l'élan nécessaire si bien que nous pouvons réunir aujourd'hui vingt-deux interventions chirurgicales pour tumeurs médullaires ou extramédullaires comprimant la moelle. Ces faits, joints à l'étude des observations seulement cliniques ou anatomo-pathologiques, vont nous permettre de préciser les cas où l'intervention chirurgicale est indiquée.

A. — TUMEURS INTRAMÉDULLAIRES

D'ordinaire, dans les tumeurs intramédullaires, les éléments néoplasiques « se substituent lentement aux éléments nerveux plutôt qu'ils ne les compriment mécaniquement ». Leur ablation ne pourrait donc qu'aggraver les symptômes.

Très exceptionnellement, la tumeur s'encapsule et agit par simple refoulement : Adamkiewicz en a noté un cas dans la corne anté-

rieure gauche, à la région cervicale inférieure ; il s'agissait d'un sarcome à cellules jeunes. Fenger, croyant intervenir pour une tumeur méningée, tomba sur un sarcome fuso-cellulaire encapsulé siégeant dans les cordons postérieurs, sarcome qu'il enleva. « Après ablation, dit-il, des quatrième et cinquième arcs dorsaux, la dure-mère s'était montrée tout à fait normale. Son incision permit de constater un élargissement considérable de la moitié postérieure de la moelle : je la fendis sur la ligne médiane et tombai sur une tumeur d'environ deux pouces de long, fusiforme, qui, divisée en deux, fut énucléée facilement, presque sans hémorragie. » L'opération fut suivie d'une paraplégie complète, alors qu'il n'y avait avant que de la parésie et de légers troubles sensitifs, puis le malade fit de la méningo-myélite septique et mourut le quatrième jour. On constata que la loge de la tumeur était occupée par un caillot, qu'elle siégeait presque à la surface des cordons postérieurs, et que ni la substance grise ni les deux tiers antérieurs de la moelle n'étaient déformés. Au-dessous de l'incision médullaire, il y avait une hémorragie transversale complète et récente.

Il est difficile de dire ce qui serait advenu si le malade avait survécu.

La chirurgie des tumeurs intramédullaires encapsulées ne nous fournit donc pas encore de fait probant, pour ou contre. Il en faut dire autant de la ponction des tumeurs intramédullaires liquides : kystes hydatiques, kystes dermoïdes, abcès.

B. — TUMEURS EXTRAMÉDULLAIRES

Les tumeurs extramédullaires, beaucoup moins rares que les précédentes, peuvent être d'origine extra-rachidienne, avec envahissement secondaire du canal ; d'origine rachidienne ou osseuse ; d'origine intra-rachidienne, celles-ci les unes extra, les autres intra-durales.

a) *Tumeurs non opérables.* — Certaines tumeurs extramédullaires ne sont absolument pas justiciables d'une intervention : nous n'avons même pas besoin de citer *les anévrysmes et le cancer des corps vertébraux*, du reste ordinairement secondaire.

Il en est de même des *tumeurs malignes des arcs*, qui cependant, contre toute règle chirurgicale, ont été opérées plusieurs fois, du reste avec des résultats déplorables. Le malade de Lecat (1755), à qui fut partiellement extirpée une tumeur carcinomateuse des quatre premiers arcs lombaires, mourut en deux jours ; celui de Gerster

(1878) fut enlevé par la récidive rapide d'un sarcome des arcs dorsaux. L'opéré d'Abbe (1889; sarcome extradural dorsal inférieur avec prolongements extrarachidiens postérieur et antérieur) mourut en neuf jours; celui de Sonnenburg (1889; sarcome des arcs dorsaux inférieurs avec prolongement intrarachidien), en six semaines; celui de Bardeleben (1889; enchondrome lobulé secondairement adhérent aux arcs dorsaux moyens, avec noyau isolé intrarachidien), en six semaines. Seul le malade de Davies Colley, opéré pour un sarcome encore très limité, paraît avoir été guéri par l'intervention. On le voit, qu'il s'agisse de tumeur primitive (Lecat, Gerster, Sonnenburg) ou secondaire (point de départ extrarachidien : Bardeleben; intrarachidien : Abbe), les tumeurs malignes des arcs sont, sauf tout à fait au début, réfractaires aux tentatives chirurgicales.

Il en est de même pour un certain nombre de *tumeurs restées intrarachidiennes, très étendues, ou disséminées sur une hauteur plus ou moins grande du fourreau méningé*. Tels : ce curieux cas de Chapelle qu'on ne saurait désigner que d'un nom, hypertrophie généralisée du tissu graisseux rétroméningé; quelques rares faits de kystes hydatiques multiples, semés de haut en bas du canal rachidien, ou de cysticerques qu'on retrouve non seulement dans la loge médullaire mais dans la loge crânienne; le cas de petits fibromes multiples fixés à la face interne de la dure-mère, cas publié par Vast: les sarcomes (angiolithiques : Blondet; encéphaloïdes : Lancereaux) semés sur le feuillet viscéral de l'arachnoïde et la pie-mère, ou bien appendus comme les grains d'une grappe aux racines de la queue de cheval. Le sarcome encéphaloïde peut aussi se développer sous forme d'une plaque ou même d'un fourreau néoplasique pie-mérien parfois fort étendu, ainsi que W. Pasteur en a récemment publié deux exemples. Dans tous ces cas, aussi bien que dans ceux où la lésion intradurale, soit disséminée soit localisée et très étendue est du tubercule ou de la syphilis, l'intervention, si, après erreur de diagnostic, on la commence, ne peut que rester exploratrice.

b) Tumeurs opérables. — Plus fréquents, du reste, sont les cas de tumeur extra-médullaire où l'opération, plus ou moins facilement menée à terme, donnera les plus heureux résultats :

1° *Tumeurs avec ou par propagation extra-rachidienne.* — Quelquefois il s'agit de tumeurs avec ou par propagation extra-rachidienne.

Parmi elles, les lipomes, ayant sans doute leur point de départ dans le tissu graisseux rétroméningé, ont donné depuis long-

temps d'importants succès. Dès 1856, Athol Johnson opérait un enfant de dix mois pour une tumeur graisseuse de la région sacrée allant se fixer à la dure-mère par un orifice assez grand pour y passer le doigt. Les mouvements convulsifs des membres inférieurs cessèrent à peu près immédiatement et, quinze jours plus tard, la plaie était en bonne voie de guérison. Notons encore le fait de Holmes (1885) dont le résultat opératoire n'est pas connu, et celui de Témoin (1892) suivi de succès : dans le premier, il s'agissait d'un lipome dorsal; dans le second, d'un lipome sacré, l'un et l'autre allant se fixer à la face postérieure de la dure-mère par un orifice rachidien.

Moins heureuse fut l'intervention suivante où l'insertion intra-rachidienne de la tumeur se faisait à l'arachnoïde :

Observation LVII (due à MM. Zavaleta et Masi). — *Lipome de l'arachnoïde rachidienne. Extirpation. Mort de méningo-myélite.* — J. F..., Espagnol, âgé de six mois, présente depuis l'âge de deux mois, dans la région lombaire, une tumeur qui a peu à peu acquis le volume actuel, 10 centimètres de diamètre, et qui est actuellement stationnaire. La peau qui la recouvre est épaisse. La tumeur est rénitente, irréductible et siège au niveau de la 4e lombaire. Elle est indolore, et sa base est circonscrite par une ouverture du canal rachidien. Le développement de l'enfant est normal. A onze mois il a commencé à marcher, et n'est actuellement gêné que par de l'incontinence d'urine. A cinq ans, il a eu la fièvre typhoïde.

Le 7 mai 1892, opération. En incisant la peau, on reconnaît la nature lipomateuse de la tumeur. Elle est en forme de champignon, et son pédicule, qui a 3 centimètres de long, pénètre dans le canal entre les 4e et 5e arcs. Ce dernier est réduit à une languette osseuse mobile sur le corps. Le pédicule adipeux pénètre jusqu'à l'arachnoïde où il s'insère et la dure-mère le recouvre jusqu'à l'orifice osseux. Le corps même de la tumeur est divisé en deux lobules. Pour couper le pédicule, on sectionne une des attaches fibreuses du 5e arc, on le fait basculer sur l'autre et l'on met ainsi largement à découvert l'orifice par lequel passe le pédicule, et qui mesure 3 cent. 1/2 de diamètre. On dissèque la dure-mère, et pour la séparer du pédicule, on forme avec elle un lambeau supérieur et un autre inférieur. On coupe le pédicule à son insertion arachnoïdienne, en disséquant celle-ci, ce qui provoque un minime écoulement de liquide céphalo-rachidien. Suture en gaine, au catgut, des deux languettes de dure-mère. Pour mieux fermer l'orifice rachidien, deux incisions libératrices sont faites, à sa droite et à sa gauche, sur la forte aponévrose sacro-lombaire, on rabat l'arc en place et on le suture au niveau de son articulation sectionnée. Enfin, les deux lobules de la tumeur sont séparés de la peau. Suture, pansement iodoformé.

Après l'opération survinrent de la paraplégie, de la contracture des membres inférieurs, des eschares, de la paralysie du sphincter anal, du bras droit, de l'opistothonos. Grandes oscillations de température, entre 36 et 40.

Mort le 18 juillet.

Wright a, dans un cas de fibro-sarcome encapsulé de la nuque, cureté un prolongement gros comme le doigt, pénétrant par le troisième trou intervertébral et obtenu le retour des mouvements dans les membres inférieurs et le supérieur droit; le gauche resta stationnaire. L'intervention avait été évidemment incomplète, et le succès, incomplet aussi, ne fut sans doute que provisoire.

Les kystes hydatiques avec tumeur extra-rachidienne n'ont pas donné non plus ce qu'on pouvait attendre et ce qu'on obtiendra certainement plus tard dans des cas analogues. En effet, c'est de « suppuration » que mourut le malade de Reydellet (1819), incisé d'un kyste hydatique lombaire au fond duquel la moelle était immédiatement à nu; de cystite, le malade de Bazy (1887), opéré pour hydatides extra et intra-rachidiennes avec destruction de la lame vertébrale quatrième lombaire droite, et perforation de la dure-mère : toutes causes contingentes et ne tenant pas à la disposition ou à la nature de la lésion principale.

2° *Tumeurs limitées intra-rachidiennes.* — A l'infection septique par des eschares préopératoires, cause de même ordre, doit être attribuée la mort du malade à qui Anderson trouva, sous le dixième arc dorsal, et refoulant la dure-mère, un kyste hydatique intrarachidien pédiculé, du volume d'un marron d'Inde.

En dehors de ce cas, d'un autre, où le malade, vieux, épuisé, mourut de choc (Sonnenburg) les interventions pour tumeurs limitées intra-rachidiennes, soit extra, soit intra-durales, ont donné de brillants succès, dont le premier eut un retentissement considérable. Le 9 juin 1887, Horsley, conduit par un diagnostic remarquablement précis de Gowers, enlevait, après résection des 2e, 3e, 4e, 5e, 6e et 7e arcs dorsaux, puis incision longitudinale de la dure-mère, un fibro-myxome adhérent à la face postéro-latérale gauche de la moelle, et guérissait son malade d'accidents médullaires datant de trois ans, et devenus, depuis plusieurs mois, paraplégie complète sensitivo-motrice et spasmodique. L'amélioration post-opératoire fut régulièrement progressive : les contractures musculaires, toniques et cloniques, disparurent d'abord, puis la sensibilité du contact revint de bas en haut, enfin la motilité s'améliora de haut en bas, en même temps que la contractilité

vésicale, puis anale, se rétablissait. 15 mois après l'intervention, l'opéré pouvait se livrer à un travail journalier de seize heures qui exigeait de longues stations debout et des marches fréquentes. Deux ans après Horsley, Roy, par ablation d'une tumeur rétro-médullaire ayant provoqué, depuis plus d'un an, des accidents paraplégiques à débuts brusques, obtenait également la guérison fonctionnelle complète de son opéré; les douleurs en ceinture disparurent d'abord, comme chez le malade d'Horsley, puis la sensibilité revint, les sphincters reprirent leurs fonctions : lors de la publication du fait, la marche était possible avec une canne, sans fatigue. Aussi heureux, Laquer, ayant enlevé le 14 octobre 1890 un lymphangiome extra-dural postérieur, allant du milieu du sacrum à l'arc cinquième lombaire, pouvait, trois mois plus tard, présenter à la Société médicale de Francfort, son opéré délivré d'une parésie des membres inférieurs avec troubles vésico-rectaux et douleurs atroces et travaillant sans fatigue pendant six heures de suite dans un atelier de serrurerie.

Tous succès d'autant plus frappants que ces tumeurs intra-rachidiennes conduisent toujours par leur évolution naturelle à la mort certaine par cachexie médullaire ou par infections escharotiques, vésico-rénale, pulmonaire.

Or, les cent cinquante autopsies publiées le prouvent, ces tumeurs se présentent souvent dans d'excellentes conditions pour l'opérateur : ordinairement postérieures ou postéro-latérales, de petit volume, fixées soit sur la pie-mère ou l'arachnoïde viscérale, soit sur l'enveloppe des nerfs, soit sur la face interne ou la face externe de la dure-mère, par un pédicule assez grêle ou par une insertion plus large, mais alors constituée par du tissu connectif lâche, elles n'ont que peu ou pas d'adhérences secondaires et sont nettement séparées des parties voisines par un épaississement périphérique de leur stroma. D'où qu'elles soient, extra ou intra-durales, une extirpation facile, une récidive peu probable, jusqu'à présent non constatée, et pas de destruction de la moelle, mais une compression lente n'entraînant que tard des lésions médullaires du reste analogues à celles du mal de Pott, et, comme elles, susceptibles de guérir une fois la cause de compression enlevée.

Il ne faudrait du reste pas compter à coup sûr sur cette guérison après une compression trop longtemps prolongée; témoin le cas de Pescarolo où l'ablation d'un sarcome méningé dorsal, faite douze ans après le début d'une paraplégie complète, ne donna pas de résultats fonctionnels.

Conclusions. — L'ancienneté et l'intensité maxima des compres-

sions curables par tumeur extra-médullaire restent en somme peut-être le seul point tout à fait obscur de leur étude chirurgicale. Nous avons pu en effet, presque mathématiquement, en préciser en dehors de lui les indications opératoires anatomo-pathologiques : insuccès certains dans les tumeurs malignes des vertèbres et dans les tumeurs méningées étendues ou disséminées ; succès certain ou à peu près dans les kystes hydatiques, les lipomes avec propagation extra-rachidienne et dans toutes les tumeurs intra-rachidiennes bien limitées : nous verrons dans un autre volume de ces études ce que les connaissances cliniques, moins précises que les constatations anatomo-pathologiques, permettent de retenir de ces conclusions.

STATISTIQUE VIII. — **Tumeurs du rachis, des méninges et de la moelle, traitées chirurgicalement.**

NUMÉROS	INDICATION BIBLIOGRAPHIQUE	AGE ET SEXE	SYMPTÔMES AVANT L'OPÉRATION	OPÉRATION	MARCHE POST-OPÉRATOIRE RÉSULTAT	NATURE ET SIÈGE DE LA TUMEUR
1	1731. Lecat. *Traité de l'existence, de la nature et des propriétés du fluide des nerfs.* 1765, p. 53.	H.	A la suite d'un traumatisme, tumeur carcinomateuse qui détruit les apophyses épineuses des 4 premières vertèbres lombaires et une partie de la gaine de la moelle épinière.	Extirpation. Aucune hémorragie.	Il se fit un suintement séro-lymphatique si prodigieux que les appareils les plus épais en étaient traversés. Mort d'épuisement en deux jours.	Cancer des apophyses et des lames lombaires.
2	1819. Reydellet. *Dictionnaire des sciences médicales.* T. XXXIII, p. 564. Art. MOELLE.	F. 26 ans.	A 22 ans, pleurésie. Plus tard douleurs très vives le long de la colonne vertébrale. Pas de paraplégie, mais insensibilité complète des membres inférieurs. Extrême difficulté de la défécation. Le membre inférieur droit se paralyse, par la cuisse d'abord. Formation, à la fesse droite, d'une tumeur qui s'ouvre, donne issue à de la sérosité, puis se referme. Apparition, au bas de la région lombaire, d'une tumeur.	Ouverture de la tumeur d'où s'échappent des hydatides. Le doigt porté à l'intérieur fit reconnaître que le canal vertébral était ouvert et la moelle immédiatement à nu.	Pendant plusieurs jours, il s'échappa encore du canal un certain nombre d'hydatides; il ne se développa d'abord aucun symptôme alarmant et ce n'est que longtemps après que la malade succomba à l'abondance de la suppuration et au délabrement qu'avait amené dans sa constitution une maladie si longue et si douloureuse.	Kyste hydatique lombaire.
3	1856. Athol Johnson. *Fatty tumor from the sacrum of a child connected with spinal membranes. Transactions of the pathological Society of London.* 1856-7, p. 16.	H. 10 mois.	Enfant né avec un trou au niveau du sacrum mais sans grosseur dans la région. A 3 semaines ulcère sacré, situé sur une petite tumeur et à côté duquel se trouve une excroissance graisseuse couverte de téguments. L'ulcère se cicatrise, mais la tumeur augmente, et bientôt apparurent des mouvements convulsifs de la jambe droite.	A 10 mois, opération; la tumeur, située sur le sacrum un peu à droite de la ligne médiane, est grosse comme une petite orange, sans pédicule. Enucléation d'une première masse granuleuse, puis d'une seconde encapsulée, pénétrant dans le rachis par une ouverture assez grande pour y passer le doigt, et attirant à cette ouverture un diverticule de dure-mère.	Les mouvements convulsifs cessèrent et le petit malade fut amené chez lui à la fin de la quinzaine, la plaie en bonne voie de guérison.	Lipome encapsuléadhérent aux méninges au niveau du sacrum.

	demy of medecine » *du cas de fracture présenté par Pinkerton*. — *Medical News*. 1885, t. II, p. 17.			moyenne du dos. On trouva un trou dans le rachis par lequel les méninges firent saillie. Mouvements isochrones à la respiration, très nets.		un trou dans le rachis dorsal.
6-7	Nov. 1886-91. Bazy. Obs. I *in* : De l'intervention chirurgicale dans les cas de compression de la moelle et de l'ouverture exploratrice du canal rachidien. *Congrès français de chirurgie*, 1891. 31 mars. *Mémoires et Discussions*, p. 149. — Obs. II. *in* Oustaniol. *Contribution à l'étude des tumeurs des méninges rachidiennes. Th. Paris*, 1892, p. 143.	I F. 45 ans.	Depuis 18 mois affaiblissement progressif des membres inférieurs avec douleurs; douleurs lombaires. Bientôt incontinence d'urine et constipation. Paraplégie incomplète, plus marquée à droite, avec zone d'insensibilité à la partie postérieure de la cuisse, surtout à gauche, de la région sacrée à la plante du pied droit, y compris les orteils sauf le droit. A droite, réflexe rotulien diminué, à gauche exagéré. Motilité conservée dans le droit interne des deux côtés et le jambier antérieur gauche; contractilité faradique dans le jambier antérieur et l'extenseur commun; galvanique dans le jambier antérieur, l'extenseur propre du gros orteil, et l'extenseur commun des orteils, surtout à gauche. Eschare rétro-trochantérienne gauche. Saillie dans la région lombaire gauche régulière et fluctuante.	Le 9 nov. 86, incision de 12 cent. à 2 cent. à droite des apophyses épineuses lombaires. Issue d'une grande quantité d'hydatides; le doigt sent des os rugueux et des parcelles osseuses libres; la lame droite 4e lombaire est détruite; on pénètre dans une petite cavité dépendant du corps vertébral correspondant. Ablation à la cisaille de l'apophyse épineuse. Des hydatides comblant le canal sont enlevées par un jet d'eau boriquée: alors se découvre la face postérieure de la dure-mère, qui présente une perforation de 1 cent. de diamètre, à travers laquelle on voit deux nerfs de la queue de cheval. Le doigt introduit par l'orifice sent en haut et en bas dans le canal des hydatides qui sont expulsées par des injections vigoureuses d'eau boriquée tiède faites par un drain en caoutchouc. Drainage définitif par un tube qui pénètre dans la cavité dépendant du corps vertébral.	Au réveil, douleurs dans les cuisses. Ecoulement très abondant de liquide céphalo-rachidien; soif vive. Hypothermie pendant 4 jours. Mort le 30 par cystite.	Hydatides extra et intra rachidiennes, avec usure de la lame vertébrale 4e lombaire droite, et perforation de la dure-mère.
		II H. Adulte.	L'atrophie des muscles scapulaires fait porter le diagnostic de compression médullaire au niveau de la 4e cervicale.	Le 30 déc. 91, après ablation des lames 4e et 5e cervicales, et ouverture de la dure-mère, on arrive sur un kyste refoulant la moelle vers la paroi antérieure du canal. Ce kyste, qui mesure 1 cent. sur 3 de long est situé sous la pie-mère et fait saillie en arrière. Contenu à peine opalescent.	?	Kyste sous pie-mérien postérieur au niveau de la 4e cervicale.

NUMÉROS	INDICATION BIBLIOGRAPHIQUE	AGE ET SEXE	SYMPTÔMES AVANT L'OPÉRATION	OPÉRATION	MARCHE POST-OPÉRATOIRE RÉSULTAT	NATURE ET SIÈGE DE LA TUMEUR
8-9	9 juin 1887-1890. Horsley. Obs. I *in* Gowers and Horsley. *A case of tumor of the spinal cord. Removal. Recovery. Medico-chirurgical Transactions.* 1888, p. 407. — Obs. II. Observation présentée au Congrès de Berlin 1890 et communiquée par l'auteur.	H. 42 ans.	En 84 à la suite d'une chute sur le dos, vives douleurs qui disparurent en quelques semaines, et revinrent en juin, au-dessous de l'omoplate; un médecin de Londres porta le diagnostic de névralgie intercostale. Voyage en Chine, où plusieurs médecins, croyant à un anévrysme, lui donnèrent de l'opium et de la digitale à haute dose, le pouls était très irrégulier; 120 le matin, 75 le soir. Crises épileptiformes, amélioration. Voyage dans le midi de la France. En mars 87, faiblesses dans les jambes gauche puis droite; en avril la marche n'était plus possible et la sensibilité des membres inférieurs s'émoussa; rétention d'urine. Il revint à Londres. Son état indiquait alors une grave lésion médullaire dorsale : paraplégie complète avec disparition de tous les modes de sensibilité cutanée jusqu'à l'appendice xyphoïde; douleurs en ceinture au niveau des 6e et 7e nerfs intercostaux, s'exagérant à chaque mouvement; crampes toniques et cloniques des jambes et des cuisses auxquelles prenaient part les muscles du tronc. Paralysie vésicale. Rien du côté du rachis, viscères thoraciques normaux. Le 9 juin 87, Horsley, ap-	Le 9 juin 87, incision de la 3e à la 7e épine dorsale; ouverture de l'arc 5e avec une trèphine de 3/4 de pouce, puis ablation des 3e, 4e, 5e et 6e; incision sur la ligne médiane et reclinaison du tissu graisseux rétro-méningé. La dure-mère est normale, cependant un peu épaissie à gauche. Après son incision au bistouri sur la ligne médiane la moelle apparut normale, sur une étendue de deux pouces, ainsi que les vaisseaux qui la recouvrent, la partie supérieure des 6e racines et la totalité des 7es. L'exploration de la partie latérale de la moelle ne montra non plus rien de pathologique; l'ablation de deux autres arcs, l'un en haut, l'autre en bas, ne fit rien découvrir encore. Mais alors, l'ablation, à la partie supérieure, d'un nouvel arc, et l'ouverture, à ce niveau, de la dure-mère, montra, dans la partie gauche de l'espace intradural, une masse ronde, foncée, de 3 millimètres de diamètre, accolée à la moelle et aux racines; c'était la partie inférieure d'un néoplasme que l'ablation d'un autre arc et la prolongation de l'incision durale mirent complètement à nu. Il commençait en bas au niveau des radicules supérieures de la quatrième racine dorsale, et remontait	10 juin, 1 heure du matin. Agitation, douleurs vives dans les cuisses et la vessie; l'urine s'écoule par le cathéter comme d'une vessie complètement paralysée. Neuf heures du matin, pansement; les drains, étant bouchés avec un caillot, sont lavés et replacés. Il s'écoule une assez grande quantité de liquide céphalo-rachidien; tache rouge, étendue surtout à gauche, au niveau du sacrum; trois jours après, une partie de cette tache prit une couleur livide, mais le tout disparut rapidement. 11 juin, le patient se plaint de douleurs très vives dans l'abdomen, la vessie, les membres inférieurs, surtout le gauche. Celui-ci est perpétuellement fléchi par des crampes, le droit moins souvent; urine 1024, très acide, sans albumine ni sucre. 12 juin, pansement, plaie réunie malgré que ses bords soient notablement rouges, ainsi que les points de suture. Disons, à ce propos, que la température, de 36°4 le lendemain de l'opération, n'a jamais dépassé 37°7. Le pouls, à 112 pulsations pendant les premiers jours, est rapidement revenu entre 90 et 100 pulsations; le petit drain est enlevé. 13 juin, une piqûre de morphine n'amenant de soulagement que pendant une demi-heure, on donne une	Fibro-myxome kystique intradural siégeant sur le côté gauche de la moelle, de la 4e à la 3e racine dorsales postérieures.

			de douleur à ce niveau. Anesthésie remontait à gauche jusqu'au 5e, peut-être jusqu'au 4e nerf intercostal; à droite jusqu'au 5e espace intercostal.	mant une sorte de capsule. Après incision de celle-ci, elle se laissa facilement séparer des parties profondes, sauf en bas, où on dut enlever une petite partie de la quatrième racine. Pendant l'extirpation elle se creva, il en sortit de la sérosité trouble, ce qui lui fit perdre les deux cinquièmes de son volume. La moelle avait évidemment beaucoup souffert de la compression, et pendant tout le temps où on l'eut sous les yeux, ne montra aucune tendance à reprendre sa place. L'hémorragie par les adhérences déchirées, assez abondante, s'arrêta après quelques minutes de compression avec une éponge. Lavage à l'acide phénique à 5 p. 100; rapprochement sans suture des bords de la dure-mère. Après quelques ligatures, suture à deux étages de la plaie au catgut, puis au crin; petit drain superficiel en bas; un profond en haut jusqu'à la dure-mère.	ment diminuée, fut maintenue jusqu'à la fin de septembre. Le cathétérisme, répété toutes les six heures, amène une crampe des muscles abdominaux; ce phénomène continua dans les mêmes conditions les jours suivants. 14 juin, pansement; le malade rend pour la première fois, à deux reprises, un peu d'urine, non pas volontairement, mais spontanément. 15 juin, la sensibilité au contact revient, sauf du côté du pied gauche; cathétérisme pour la dernière fois le soir; à partir de ce jour le patient urine seul, à peu près dix fois en vingt-quatre heures, et chaque fois quatre onces en moyenne; le drain supérieur est enlevé. 16 juin, les crampes commencent à diminuer, surtout du côté gauche. Une assez grande quantité de liquide céphalo-rachidien s'est écoulée par le trajet fistuleux du drain supérieur. 22 juin, mouvement volontaire de la hanche droite. 20 juillet, la motilité est revenue de haut en bas d'abord dans le membre droit, puis dans le gauche. L'écoulement de liquide céphalo-rachidien s'est arrêté à peu près six semaines après l'opération. 13 août, le patient peut se tourner sur les côtés; il urine et va à la selle volontairement; la motilité et la sensibilité des extrémités paralysées s'améliorent de plus en plus; les douleurs diminuent; cyphose légère; corset plâtré. 17 no-	

NUMÉROS	INDICATION BIBLIOGRAPHIQUE	AGE ET SEXE	SYMPTÔMES AVANT L'OPÉRATION	OPÉRATION	MARCHE POST-OPÉRATOIRE RÉSULTAT	NATURE ET SIÈGE DE LA TUMEUR
	Id.				vembre, il peut se promener dans son jardin à l'aide de deux cannes et rester chaque jour une heure dehors. Les jambes et le dos sont encore faibles; quelques douleurs légères pendant la nuit; massage. 24 janvier 1888, la seule trace que l'opéré garde de sa maladie est une démarche un peu gênée. Il peut se promener pendant trois milles sans difficulté. La cicatrice est solide, et à la place du cinquième arc on sent une résistance presque osseuse. 6 juin. L'opéré peut se livrer à un travail journalier de seize heures qui exige de longues stations debout et des marches fréquentes.	
		II. H. 52 ans.	Paraplégie complète, et crises douloureuses datant de 6 mois.	Ablation d'une tumeur recouvrant la dure-mère sur l'étendue de 4 arcs.	Mort de shock.	Tumeur subdurale.
10	1888. Wright *in* Thornburn. *A Contribution to the surgery of the spinal cord.* 1889, p. 168. Case 49: *Fibro-sarcoma of Neck, involving brachial plexus and invading spinal canal. Removal, Cure of spinal symptoms.*	H. 38 ans.	Depuis une vingtaine d'années, tumeur grossissant lentement au côté gauche du cou. En avril 87 tiraillements et faiblesse du bras gauche; en juin de la jambe gauche, puis du bras et de la jambe droite. En août 88 la tumeur, à peu près du volume d'une orange, légèrement mobile, produit, lorsqu'on la comprime, des douleurs dans la sphère du cubital gauche, qui est anesthésiée. Paralysie	Le 21 août 88, première tumeur nettement encapsulée. Un prolongement pénètrant par le 3e trou intervertébral, fut lié à sa base, et la masse enlevée. Puis ablation d'une seconde, du volume d'un œuf, siégeant au-dessus de la première. Les deux étaient en contact avec le plexus brachial; grattage à la cuvette de Volkmann du prolongement vertébral. Pas d'hémorragie.	Le 20e jour, la plaie était guérie. Le lendemain de l'opération, les contractures des membres inférieurs étaient beaucoup plus faibles, et peu après cessèrent complètement. En même temps leur contractilité revenait. Le bras droit reprit de la force, surtout au niveau de l'avant-bras. Au bout de six semaines, le bras droit allait tout à fait bien, le gauche était stationnaire.	Fibro-sarcome encapsulé de la nuque avec prolongement intra-vertébral.

			trinsèques de la main ; mêmes symptômes de parésie à droite, moins marqués. Paralysie du membre inférieur droit. Exagération des réflexes. Légère protusion de l'œil droit.			
11	1889. Abbe. *Spinal surgery : a report of eight cases. New-York medical Record.* 1870, p. 85, case 6 : *Pressure paraplegia from extra-dural sarcoma. Operation after eight months. Resection of arches of the eight, ninth and tenth dorsal vertebræ. Complete removal of tumor. Death on ninth day.*	H. 42 ans.	A plusieurs reprises craquements vertébraux à la suite d'efforts ou de faux mouvements. En juillet 89, première douleur nette, sans cause, au bas de la région dorsale; les défécations deviennent difficiles ainsi que les mictions; sensation de démangeaison au niveau de la ligne où s'arrête aujourd'hui la paralysie. Cinq semaines plus tard, les membres inférieurs s'affaiblirent, et le 23 août, à la suite d'une chute, la paraplégie sensitivo-motrice devint brusquement complète, ainsi que la rétention d'urine. Le 15 janvier 90, on constate un léger empâtement au niveau de la 8e apophyse épineuse dorsale; traitement orthopédique pendant 6 semaines, sans résultat ; poussée aiguë de néphrite. Le 13 mars, la ligne d'anesthésie passe à l'ombilic et au niveau de la 2e épine lombaire. Contractures et réflexes exagérés aux membres inférieurs. Les 8e 9e et 10e apophyses dorsales sont légèrement saillantes et la pression à leur droite un peu douloureuse. Pendant la seconde quinzaine de mars, poussée fébrile due probablement à de l'infection par un ulcère sacré.	Le 16 avril, incision de la 7e à la 11e dorsale. Les arcs 8e et 9e dorsaux et l'apophyse épineuse de la 8e sont couverts par une tumeur molle. Ablation des arcs 8e, 9e, 10e ; la moelle est refoulée à gauche et en avant par une masse qui fut séparée attentivement de la dure-mère restée normale. La tumeur passait entre les arcs, et d'autre part plongeait en avant jusqu'au corps de la 8e vertèbre, et dans l'espace sous-pleural voisin. Ces prolongements furent grattés à la curette de Volkmann. Bourrage iodoformé.	La plaie fut débourrée le 2e jour, et ses bords rapprochés. L'état général fut excellent pendant quatre jours puis survinrent du hoquet et des vomissements sanglants, avec une température à peu près normale. Mort le 9e jour. Les muscles des jambes avaient commencé à réagir à l'électricité le 5e jour.	On constata, en écartant les bords de la plaie et incisant la dure-mère que la moelle avait repris sa forme et sa couleur normales. Sarcome extradural de la région dorsale inférieure avec prolongements extrarachidiens postérieur et antérieur.

NUMÉROS	INDICATION BIBLIOGRAPHIQUE	AGE ET SEXE	SYMPTÔMES AVANT L'OPÉRATION	OPÉRATION	MARCHE POST-OPÉRATOIRE RÉSULTAT	NATURE ET SIÈGE DE LA TUMEUR
12	1889. Sonnenburg. *Verhandlungen der deutschen Gesellschaft für Chirurgie. Achtzehnter Congress in Berlin*, 22-27 avril 1889, p. 86.	?	Tumeur dorsale inférieure rachidienne, ayant produit une paralysie subite des jambes, de la vessie et du rectum.	Ablation des arcs des trois dernières dorsales ; on reconnaît qu'il est impossible d'enlever complètement la tumeur, qui présente des prolongements multiples dans les muscles.	Le surlendemain, les très vives douleurs étaient améliorées ; la paralysie diminua un peu. Guérison rapide de la plaie opératoire. Mort en six semaines.	Sarcomedes arcs dorsaux inférieurs, avec prolongement intra-rachidien.
13	1889. Bardeleben in Wirchow : *Enchondrome der Wirbelsäule. Berliner. med. Gesellschaft*, 16 et 30 oct. 89 in *Berlin. klin-Wochenschrift*. 1889, p. 946 et 1004.	H. 65 ans.	A 58 ans, tumeur grosse comme une noix placée à 7 cent. du rachis à un travers de main au-dessous de l'omoplate. Augmentation lente. Dans les derniers mois, paraplégie, puis paralysie vésicale.	La tumeur qui avait 29 c. de long était adhérente au col des 7e et 8e côtes et aux arcs vertébraux et en fut séparée au couteau. On vit qu'elle pénétrait entre les arcs.	Mort en quelques heures.	Enchondrome lobulé. A l'autopsie, on trouve dans le canal un noyau isolé, enconnexion avec la partie postérieure de la dure-mère et comprimant la moelle.
14	1889. Knie. *Extirpation of malignant tumour of canal vertebral. Question as to the localisation of the brachial plexus. Laitop. Chirurg. Obst. Mosch.* 1889, p. 18-29.	?	?	?		?
15	1890. Roy. *Trephining of the vertebral canal. Tumor of the Spine. New-York medical Record.* 1890, t. II, p. 564.		Le 27 juillet 89, en travaillant, le malade sent une vive douleur constrictive à la partie inférieure de l'abdomen et est brusquement paraplégié. Anesthésie remontant jusqu'à 2 pouces de l'ombilic. Paralysie complète de la vessie et du rectum. En	Ablation des arcs des 4 dernières dorsales ; incision de la dure-mère sur une hauteur de deux pouces. On aperçoit une tumeur qui repose sur la moelle, et dont l'ablation provoque une légère hémorragie. Sutures profondes et superficielles ; drain	Amélioration rapide : plus de douleurs en ceinture, la sensibilité revient, les sphincters reprennent leurs fonctions ; le malade peut marcher avec une canne dans sa chambre. Très bon état général.	Tumeur intra-durale postérieure, dorsale inférieure.

			jambe gauche. En juillet 90, les membres inférieurs sont contracturés en flexion, cependant quelques mouvements sont conservés dans la jambe gauche. Sensibilité normale de la jambe droite et anesthésie à gauche.			
16	1890. Laquer. *Ueber Compression der Cauda Equina. Compressions-Erscheinungen im Gebiete der Lumbal and Sacralwürzeln. Eröffnung des Canal sacralis. Extirpation eines Lymphangioma cavernosum. Beseitigung fast aller Beschwerden. Neurologisches Centralblatt*, 1891, p. 193. Obs. p. 195 — et Rehn. *Compression der Cauda Equina durch ein Lymphangioma cavernosum. Operation. Heilung. Verh. d. d. Gesellschaft für Chirurgie, XXe Congress.* 21-26 April 1891, p. 96.	H. 19 ans.	En sept. 88, douleurs dans la région sacrée, s'irradiant aux genoux, plus intenses la nuit. Après une accalmie de deux mois les douleurs reparurent en mars 90, pour s'atténuer encore, puis atteindre leur maximum en sept. 90. A ce moment, très vives douleurs par la pression sur le sacrum et par le toucher rectal; légère atrophie des deux quadriceps, diminution des réflexes tendineux, parésie vésico-rectale. Etat général mauvais.	Le 14 oct. 90, ouverture du canal, de l'hiatus sacré à la dernière vertèbre lombaire : ablation d'une tumeur allant d'à peu près le milieu du sacrum jusque dans le canal vertébral, extradurale, sans connexion avec les racines ni la dure-mère, repoussant fortement en avant le fourreau méningé.	Le 14 nov. 90, le malade sort ne souffrant plus. Le 9 janv. 91, il fut présenté à la société médicale de Francfort : il ne restait que quelques douleurs le long du sciatique gauche; les douleurs dans le dos ont complètement disparu, et presque complètement la déviation vertébrale. L'opéré peut travailler sans fatigue pendant une demi-journée dans un atelier de serrurerie.	Lymphangiome extradural postérieur, allant du milieu du sacrum à la 5e lombaire.
17	1890. Fenger *in* Church and Eisendrath. *A contribution to spinal cord Surgery. Am. J. of med. sciences.* 1892, I, p. 395, case VI, p. 403. *Sarcoma in substance of cord at level of fourth and fifth dorsal vertebræ; operation; enucleation; death on fifth day.*	H. 38 ans.	Un an avant, pendant la nuit, le sujet est pris d'une brusque douleur dans la région lombaire, qui reparut, les trois nuits suivantes, avec les mêmes caractères de violence, puis, depuis a continué, mais très atténuée. Trois mois après la première crise, le membre inférieur droit s'affaiblit et survint une douleur en ceinture siégeant	Le 5 juin 90, ablation des 3e, 4e et 5e apophyses épineuses dorsales et des 4e et 5e arcs. La dure-mère apparaît, tout à fait normale. Elle est incisée et l'on constate que la moitié postérieure de la moelle est très élargie; on la fend sur la ligne médiane, et l'on tombe sur une tumeur d'environ deux pouces de long, fusiforme. Elle fut faci-	Après l'opération paraplégie complète. Mort de septicémie le 4e jour.	Autopsie seulement partielle : la tumeur, sarcome fusocellulaire siégeait dans les cordons postérieurs, seulement recouverte par une mince

NUMÉROS	INDICATION BIBLIOGRAPHIQUE	AGE ET SEXE	SYMPTÔMES AVANT L'OPÉRATION	OPÉRATION	MARCHE POST-OPÉRATOIRE RESULTAT	NATURE ET SIÈGE DE LA TUMEUR
	Id.		à égale distance de l'ombilic et du pubis. Après une seconde période de trois mois, le membre inférieur gauche se prit à son tour. En janv. 90, la douleur en ceinture persiste, et sont apparues des douleurs lancinantes en avant et en dedans des membres inférieurs. Constipation, vessie distendue jusqu'à l'ombilic. Au-dessous de la 4e côte, disparition complète du sens de la température et grande diminution de la sensibilité tactile. Parésie des membres inférieurs, plus marquée à gauche; exagération de tous les réflexes des membres inférieurs.	lement énucléée, presque sans hémorragie, puis la dure-mère refermée. Léger drainage intradural.		couche de substance blanche, et n'avait déformé ni la substance grise, ni les deux tiers antérieurs de la moelle. Au-dessous de son niveau hémorragie à peu près complète transversalement, sans doute post-opératoire; caillot dans la poche d'énucléation. La douleur en ceinture reste inexpliquée.
18	1891. William B. Ramson and Anderson. *Case of echinococcus of spinal canal, with operation. British. M. J.* 1891, t. II, p. 1144-1146.	H. 42 ans.	En fév. 90, premières douleurs lombaires, parfois avec irradiation dans les jambes jusqu'à la plante des pieds. Elles cessèrent au bout de quatre mois, pour revenir en octobre; vers le milieu de décembre apparut la paraplégie, et la rétention d'urine. Le 4 janv. 91, l'état est le suivant : douleurs vives, constantes au niveau des vertèbres lombaires avec irradiation aux régions iliaques et le long des jambes.	Le 15 janv. 91, incision de la 10e dorsale à la 3e lombaire. Ablation par une couronne de trépan sur le 2e arc lombaire, puis à la pince à os, des arcs 2e, 1er lombaire, 12e, 11e dorsaux. Incision de la dure-mère, exploration de l'espace prémédullaire, sans découverte d'aucune lésion. La dure-mère fut replacée sur la moelle, mais non suturée; sutures profondes et superficielles partielles de la plaie.	Mort le 18 janvier d'affaiblissement progressif.	Al'autopsie, on trouva dans les muscles dorsaux deux hydatides. Sous le 10e arc, à lui rattaché par un pédicule et refoulant la dure-mère, apparut une tumeur blanchâtre molle, ayant à peu

			avant et en arrière, ainsi qu'aux mollets, et à la plante du pied droit. Impossibilité de soulever les jambes du lit. Parfois, écoulement involontaire d'urine par regorgement. Réflexes rotuliens absents; les autres, sur les membres inférieurs ou l'abdomen au-dessous de l'ombilic, soit absents, soit presque nuls. Dans les jours qui suivirent, la rétention d'urine devint complète, et il y eut des évacuations involontaires de fèces. Le 9 janv. la motricité était abolie dans les jambes, et l'anesthésie complète sur l'aire de distribution hypogastrique des nerfs lombaires; eschares au niveau des tubérosités ischiatiques. Fièvre. Le 12, zone d'hyperesthésie légère au-dessus de l'anesthésie. Les muscles des membres inférieurs ne réagissent plus qu'à un très fort courant faradique.			microscopique montra qu'il s'agissait d'un hyste hydatique. Au niveau de la compression, la moelle était très aplatie et de ce point à son extrémité très ramollie, ainsi que sur l'étendue d'un pouce au-dessus. Pas de dégénérescence ascendantes nettes. La mort sembla due à la continuation post opératoire de l'infection par les eschares.
19	1892. Témoin. *Lipome périméningé simulant un spina bifida. Archives provinciales de chirurgie*, 1892, p. 179.	F. 11 mois.	A la naissance, petite tumeur de la grosseur d'une noisette au niveau de la colonne lombaire. A 11 mois, elle a le volume d'une tête de fœtus à terme, la peau à son niveau est amincie, violacée, paraît nettement fluctuante, n'est pas transparente, ne se réduit pas par la pression et se déplace en masse dans les mouvements qu'on lui imprime.	Le 13 avril 92, ablation de la tumeur encapsulée, retenue à la colonne lombaire par un pédicule qui s'enfonce entre deux vertèbres mais cède à une légère traction, et s'échappe en laissant un petit orifice, qui est obturé par une suture au catgut des plans voisins. Suture superficielle aux crins de Florence. La tumeur pèse 900 gr. Cessation momentanée de la respiration pendant les tractions sur le pédicule.	Réunion par 1re intention.	Lipome parti probablement du tissu graisseux retro-méningé et développé à la région lombaire.

NUMÉROS	INDICATION BIBLIOGRAPHIQUE	AGE ET SEXE	SYMPTÔMES AVANT L'OPÉRATION	OPÉRATION	MARCHE POST-OPÉRATOIRE RÉSULTAT	NATURE ET SIÈGE DE LA TUMEUR
20	1892. Caponotto e Pescarolo. *Estirpazione di un tumore intradurale del canale rachideo. La Riforma medica*, 1892, IV, 543.	H. 33 ans.	A cinq ans et six mois, chute d'une hauteur de 6 pieds. A sept ans et demi, pendant quatre ou cinq minutes, impossibilité de remuer les jambes. A vingt ans, de temps en temps, douleurs allant du 3e au 7e espace intercostal, à mi-chemin, entre la ligne parasternale et la ligne axillaire. Elles devinrent rapidement plus intenses et continues. Quelques mois plus tard, hyperesthésie d'abord sur la cuisse droite, puis sur la gauche. Au bout d'un mois, zones d'anesthésie, et à la fin de 1878, légers troubles moteurs dans les membres inférieurs. Miction difficile. En août 1879, la marche n'était plus possible qu'avec deux cannes, la sensibilité des membres inférieurs continuait à diminuer : le rectum et la vessie se paralysèrent. Pendant onze ans, l'état général ne s'aggrava pas. En mai 1890, les symptômes étaient les suivants : Saillie considérable des apophyses épineuses 7e cervicale et 1re dorsale; membres inférieurs en légère flexion; muscles des cuisses atrophiés; pieds en léger équinisme. Réflexes patellaires et trépidation épileptoïde très intenses. Pas trace de motilité volontaire. Sensibilité abolie jusqu'à une ligne irrégulière passant par la 4e ver-	Le 28 juin incision médiane de la 7e cervicale à la 3e dorsale, décollement du périoste des 2e et 3e arcs dorsaux, section des deux apophyses épineuses et résection des arcs. L'incision de la dure-mère donne issue à du liquide céphalo-rachidien. La masse arrondie blanchâtre apparaît dans l'espace intradural. En haut, elle se terminait au niveau du bord supérieur du 3e arc, et en bas jusqu'au 6e; ce qu'on vit, après avoir réséqué les arcs 4e et 5e dorsaux. La tumeur fut aisément séparée avec les doigts de ses attaches à la dure-mère : A son niveau, on ne trouva pas trace de la moelle, vers l'extrémité supérieure de la masse, elle s'aplatissait brusquement. Les bords de l'incision durale furent rapprochés, mais non suturés, les muscles unis par une couche profonde et une couche superficielle de catgut. Sutures de la peau au fil d'argent, drain dans l'angle inférieur de la plaie. L'opération avait duré cinquante minutes.	La plaie malgré un léger écoulement de liquide céphalo-rachidien guérit très rapidement; en octobre la cicatrice était solide, la colonne vertébrale en bon état; les réflexes des membres inférieurs avaient un peu diminué; depuis pas d'autre changement.	Filio-myxosarcome intradural de la région dorsale supérieure.

			sphincters. Erections réflexes. Réaction aux courants faradique et galvanique réduite au quart ou au cinquième de son intensité normale, sur les membres inférieurs. Un peu d'albumine dans l'urine.			
21	1892. Davies Colley. *A case of fusiform saxoma of laminæ of dorsal vertebræ; pressure upon spinal cord; rachiotomy, cure. Transactions of the Clinical Society of London*, 1892, p. 163.	F. 23 ans.	A seize ans, chute dans laquelle on constata une déviation spinale. Séjour au lit de six mois. On applique alors un corset plâtré pendant quatre mois. Amélioration, puis retour des douleurs dans le thorax et le dos; affaiblissement des jambes et des pieds d'où chutes fréquentes. — Un mois avant l'entrée à l'hôpital, la malade commença à perdre la sensibilité de ses membres inférieurs et à avoir de l'incontinence de l'urine et des fèces. Pendant les deux dernières semaines impossibilité de la marche. A l'entrée on constate une tumeur hémisphérique de consistance osseuse siégeant au niveau des 4e et 5e dorsales, à droite. Pas de douleurs, paralysie presque complète, anesthésie partielle des membres inférieurs, sur une plus grande étendue à gauche qu'à droite. Les membres inférieurs sont bien musclés. Trépidation épileptoïde des deux côtés. Mictions fréquentes, mais tant que la malade reste au lit, pas de miction ou de défécation involontaires.	17 jours après l'admission, opération. Aussitôt l'incision longitudinale faite, on constate qu'une tumeur lisse blanchâtre et lobulée d'environ 4 pouces de haut sur deux de large, occupe le fosse vertébrale droite et dépasse de l'autre côté de la ligne médiane les apophyses épineuses. Elle fut aisément séparée avec une sonde mousse des muscles vertébraux et l'on s'aperçut alors qu'elle était adhérente aux lames droites des 5e et 6e vertèbres dorsales. Ces lames étaient si ramollies qu'elles furent aisément coupées avec une pince coupante. On enleva du reste la totalité des arcs de ces vertèbres, ce qui donna un orifice de un pouce de long sur 3/4 de pouce de large. La dure-mère était saine et non adhérente au néoplasme; la moelle était aplatie et ramollie. Un prolongement de la tumeur de 3/4 de pouce de diamètre dut être soigneusement poursuivi entre deux apophyses transverses, jusque sur les côtés des corps vertébraux. Une assez abondante hémorragie venant des veines du canal vertébral fut arrêtée par compression.	Réunion de la plaie par 1re intention. Dès le jour qui suivit l'opération, les symptômes fonctionnels commencèrent à s'améliorer, la malade put retenir son urine. Six semaines plus tard, elle marchait sans aide. En même temps, la sensibilité était revenue. En février 1892 pas de récidive.	Sarcome à petites cellules d'origine périostique.
22	1892. Zavaleta, *Obs. due à l'auteur.*		V. texte p. 346.			

IV

INDICATIONS DIVERSES

En dehors des fractures, du mal de Pott, des tumeurs, l'intervention chirurgicale [1] a été tentée ou proposée dans toute une série

1. NOTE SUR LE TRAITEMENT CHIRURGICAL DES AFFECTIONS COCCYODYNIQUES DU COCCYX. — Les affections de coccyx sont trop différentes des affections rachidiennes d'un niveau plus élevé pour que nous ayons pu leur donner une place dans le cours même de notre travail. Elles méritent cependant d'être ici brièvement étudiées. Nous laisserons, bien entendu, de côté les tumeurs dites coccygiennes et la pathologie de la dépression congénitale rétro-coccygienne pour nous limiter aux affections proprement dites du coccyx, affections qu'on pourrait grouper sous le nom d'affections coccyodyniques parce qu'elles s'accompagnent toutes du syndrome désigné sous le nom de coccyodynie : douleurs spontanées rétro-anales, intermittentes ou permanentes avec crises, les attaques ou les crises étant provoquées par la défécation, la palpation de la face postérieure du coccyx, la marche prolongée, la pression d'un siège dur.

Les affections du coccyx qui font partie de ce groupe sont les suivantes :

a) *Les affections traumatiques :* fractures, le plus souvent transversales et séparant du reste de l'os les deux pièces inférieures du coccyx; entorses et luxations, beaucoup plus fréquentes que les fractures; légères hyperostoses consécutives à un ancien traumatisme mal défini, aux traumatismes répétés des constipations prolongées. Toutes ces lésions se rencontrent plus souvent chez la femme que chez l'homme, et sont dans un bon nombre de cas, consécutives aux accouchements difficiles. — Aux symptômes coccyodyniques s'ajoutent, lors de fracture non consolidée, la mobilité du fragment; lors de fracture consolidée en fausse position ou de luxation irréductible, un déplacement permanent, d'ordinaire en avant et à angle plus ou moins obtus de la partie fracturée ou de l'os en entier; lors de luxation récidivante, une réductibilité possible de l'os à sa place normale, puis une reproduction immédiate de la difformité, variété que je désignerais volontiers sous le nom de « coccyx à ressort »; lors d'entorse, un empâtement localisé au niveau de l'articulation sacro-coccygienne; lors d'hyperostose la constation de l'augmentation de volume de l'os.

b) *Les caries du coccyx*, de nature diverse sans doute, mais très probablement presque toujours tuberculeuse, quelquefois par ostéite simple ou traumatique avec infection venue du rectum voisin : les observations ne permettent pas de préciser ce point de pathogénie qui serait intéressant. — Toutes

d'affections rachidiennes ou médullaires. Nous allons jeter un coup

ces caries, presque jamais aiguës, ordinairement plus ou moins chroniques se distinguent des autres affections coccyodyniques par la moindre intensité des phénomènes douloureux, par l'existence au niveau du coccyx, de phénomènes inflammatoires, par les fistules rétro-anales qui peuvent conduire un stylet au séquestre causal, par l'œdème ou l'induration fessières d'une étendue souvent considérable et trompeuse.

c) *Les coccyodynies sine materia*, véritables névralgies, auxquelles on peut parfois attribuer une cause certaine, telle qu'une affection uréthro-vésicale ou utérine (plus souvent du col), et qui se rapprochent alors des hyperesthésies réflexes observées à d'autres niveaux entre paires rachidiennes voisines; parfois supposer comme origine une diathèse rhumatismale ou névropathique; auxquelles dans d'autres faits il est impossible de trouver une raison pathogénique quelconque. — Ces variétés se caractérisent par l'absence de tout autre symptôme local coccygien que les symptômes douloureux.

A peu près toujours, les traitements médicaux ne donnent dans les affections coccyodyniques, même les plus médicales en apparence, que des résultats nuls ou passagers; aussi, depuis une cinquantaine d'années, a-t-on cherché à les traiter chirurgicalement.

Nous ne ferons que signaler la « *suspension* » *du coccyx*, employée par Skey (Notes of cases in Surgery. *The Lancet*, 1861, t. II, p. 326) dans un cas de luxation récidivante obstétricale et que l'auteur décrit de la façon suivante. « Après incision, j'enfonçai dans le coccyx, à 3/4 de pouce de son extrémité une vrille d'argent, à laquelle j'attachai du fil d'argent qui attirait le coccyx en arrière en allant se fixer à un emplâtre placé dans le dos de la malade. » Il est inutile de dire que le procédé, au moins original, de Skey, ne réussit pas et n'a pas été employé depuis.

La « *pericoccytomie* » ou isolement sous-cutané au ténotome du coccyx, a été proposée pour la première fois par Simpson (Clinical Lectures of the diseases of Women, lecture XVII : on Coccyodynia, the diseases, and deformities, of the coccyx. *Medical Times and Gazette*, 1859, t. II, p. 7, et Letters on removal of the coccyx in coccyodynia. *Medical Times and Gazette*, 1861, t. I, p. 317). Il eut deux succès sur trois cas. et dans nombre de cas, la péricoccytomie paraît avoir donné à plusieurs chirurgiens de réels résultats par un mécanisme qu'il est bien difficile de déterminer, et qu'on a supposé être la section des nerfs péricoccygiens. Citons parmi les succès publiés : Hicks and Bryant (Coccyodynia, operation, recovery, *Medical Times and Gazette*, 1860, t. I, p. 393); légère hypertrophie coccygienne d'origine traumatique; Godfrey (Case of coccyodynia cured, *American Journal of medical Sciences*, 1861, t. II, p. 576) coccyodynie sans cause appréciable datant de dix ans; Kidd (A case of coccyodynia cured by operation, *Dublin Quaterly medical Journal*, 1867, t. II, p. 477-481), guérison suivie pendant un an dans une entorse obstétricale. Dans nombre d'autres faits qui paraissaient cliniquement tout à fait analogues aux précédents, la péricoccytomie n'a pas réussi : Simpson (*loco citato*, obs. I), coccyodynie, suite de métrite; Gosselin (Coccyodynie, traitement palliatif par les coussins à air, *Gazette hebdomadaire de Paris*, 1861. p. 522), entorse suite d'accouchement; Amann (Zur Behandlung der Coccyodynie, *Bayerisches Ærtztliche Intelligenzblatt*, 1870, p. 384), névralgie; Mac Donald (Report of cases treated in Ward XXVIII, Royal infirmary from may to november 1884. Coccygectomy. Backward projection of coccyx, with anchylosis of sacro-coccygeal joint, *Edinburgh medical Journal*, 1885, t. II, p. 318, obs. I), entorse; Swiecicki (Zür operativen Behandlung der Coccygodynie, *Wiener medicinische Presse*, 1887, p. 1135-6). Entorse suite d'accouchement.

La péricoccytomie est, en somme, un moyen infidèle, même dans les cas où elle paraît spécialement applicable, c'est-à-dire dans les cas sans lésion matérielle appréciable du coccyx.

d'œil sur ce groupe composé d'éléments très disparates que nous

Dans ces faits par conséquent, et bien entendu dans ceux où existe une lésion matérielle du coccyx (fracture, luxation, carie) il est indiqué de recourir à un moyen tout aussi simple au point de vue opératoire, et qui paraît donner des résultats plus fréquemment heureux : la *coccygectomie* ou extirpation du coccyx.

Dans les faits de carie, la coccygectomie totale et typique n'est bien entendu pas nécessaire : on enlève les séquestres et les parties d'os malade, en laissant ce qui est sain, et la guérison survient d'ordinaire assez vite. Citons : Van Onsenood (*in* Velpeau, *Nouveaux éléments de médecine opératoire*, 2e édition, 1839, t. II, p. 641), ostéite traumatique (?); Verneuil (*in* Denucé, Des fistules ossifluentes de la région anale; de la résection du coccyx et de ses indications. *Th. Paris*, 1874, n° 15, obs. VIII. Fistules multiples à l'anus, symptomatiques d'une carie du coccyx. Rétrécissement rectal consécutif. Résection du coccyx. Section du rétrécissement, p. 61), ostéite traumatique (?); Post, Caries of the coccyx, (*New-York medical Journal*, 1879, p. 517), ostéite traumatique; Davies Colley (*in* Dunn, Necrosis of the coccyx, *Guys-hospital Reports*, London, 1889, p. 195), tuberculose; Dunn (id. p. 192), tuberculose, guérison partielle; Imlach (Caries of the coccyx; removed, *British Gynecologycal Journal*, London, 1885, I, p. 319); Witherhead (Excision of the coccyx, *Lancet*, 1886, t. II, p. 112), tuberculose; Evans (Necrosis of the coccyx, with mental symptoms treated by operation, *Philadelphia medical Times*, t. XIII, 1887-8, p. 351), ostéite traumatique (?); Darrah (A report of three cases of caries of the coccyx, *Boston medical and surgical Journal*, 1893, t. I, p. 36), trois cas de tuberculose.

On ne fait, dans ces cas, qu'activer le processus naturel d'élimination des sequestres noté avec grande admiration par les anciens chirurgiens dans quelques faits de carie coccygienne. Cloquet et Bérard (Art. Carie des os du bassin, *Dictionnaire de médecine*, t. V, p. 93) en citent deux cas dans lesquels l'issue du séquestre fut suivie de guérison de tous les symptômes. Une fois l'élimination se fit par une fistule rétro-anale; une autre fois le coccyx presque tout entier fut rendu par l'anus. Kerst en cite un autre cas. Simpson (*loco citato*) un autre encore.

Dans les fractures du coccyx, il est, aussi bien que dans les caries, inutile de faire une coccygectomie complète, et l'on se contentera d'enlever le fragment mobile ou consolidé en fausse position. Cette résection partielle a parfaitement réussi à Nott (Extirpation of two lower bones of coccyx, *American Journal of Obstetrics*, 1868, t. I, p. 243, 254) : Deux fractures suite d'accouchement consolidées en fausse position; Plum (Et Tilfœlde af coccygodyni helbredet ved Operation. *Kiobent*, 1870, t. XIII, p. 33-35) : Fracture suite d'accouchement avec fragment inférieur dévié en avant et ankylosé; accident datant de cinq ans; Murseck (Two cases of excision of the coccygeal bones for coccygodynia, *American Journal of the medical Sciences*, 1876, t. I, p. 122-124); Deux cas de fractures par chute sur le coccyx : dans l'un, ankylose; dans l'autre, mobilité; Irish (Excision of the coccyx, *Boston medical and surgical Journal*, 1875, t. I, p. 613) : Chute sur le coccyx, avec déviation et ankylose en avant des deux derniers segments.

La coccygectomie partielle a même été employée avec succès dans un cas de coccyodynie névralgique par Stafford (Coccygodynia, Removal of coccyx, followed by entire relief, *New-York medical Journal*, 1879, p. 400).

Mais il est bien évident que dans ces derniers cas, et surtout dans ceux où la lésion est au niveau de l'articulation sacro-coccygienne, la coccygectomie totale est plus logique et plus sûre. C'est alors dans son intégrité, l'intervention décrite dès 1844 par Nott : « Incision longitudinale de 7 à 8 centimètres, croisée au niveau de l'articulation sacro-coccygienne par une seconde incision transversale. Section soit au bistouri, soit à la pince cou-

classerons pour la facilité de la description, en lésions osseuses, lésions méningées, lésions radiculo-médullaires.

pante de l'articulation sacro-coccygienne, et séparation du coccyx d'avec les tissus environnants. » Avec grande raison, le professeur Tillaux (Coccyodynie, résection du coccyx, *le Praticien*, 1885, p. 293) recommande dans ce dernier temps de l'opération d'enlever abondamment les parties molles pour détruire les filets nerveux. L'opération, quoi qu'en disent Hegar et Kaltenbach, est absolument ou à peu près exsangue, sauf une artériole précoccygienne. Il est même inutile, en allant avec précaution, lorsque la pointe de l'os est déviée en avant, de mettre dans le rectum un doigt indiquant au bistouri sa place.

L'opération de Nott n'a donné, dans tous les cas publiés, que des succès; on peut donc, sans trop s'avancer, dire que toutes les fois qu'on se trouve en présence d'une coccyodynie par entorse, par luxation, par névralgie simple, il sera beaucoup plus simple de recourir de suite à cette petite opération que de perdre son temps avec les moyens médicaux ou même, dans les cas de coccyodynie réflexe de traiter l'affection supposée causale (urèthre postérieur ou col de l'utérus) et de laisser souffrir le malade.

Il nous suffit, pour appuyer ces conclusions, de jeter un coup d'œil sur la littérature médicale : Nott (Extirpation of the os coccyx for neuralgia, *New-Orléans medical Journal*, 1844-45, t. I, p. 58) : Fracture; guérison. — Svenson (Coccyodynia. Operation, helsa, *Upsala Lækaref. Förh.*, 1875-76, t. XI, p. 337-339). Névralgie; guérison. — Todd (Neuralgia of the coccyx and pelvic viscera. Extirpation of the coccyx and cure, *Kansas city medical Journal*, 1874, t. IV, p. 138). — Walter Whitehead (Excision of the coccyx, *The Lancet*, 1886, t. II, p. 112) : Un cas de coccyodynie par constipation, guérison; quatre cas d'entorse par accouchement, guérison. — Broca (Sur un traumatisme grave du coccyx ayant nécessité la résection, *Tribune médicale*, 1879, p. 112) : Luxation ankylosée avec saillie dans le rectum; guérison. — Blackwood (Necessity of accurate diagnosis; coccyx fractured at the sacro-coccygeal junction, and drawn unward; excision. *Philadelphia medical Times*, 1879-80, p. 295). Luxation avec ankylose et saillie dans le rectum; guérison. — Macdonald (*loco citato*, obs. II) : Ankylose avec déviation en arrière à la suite d'un accouchement, guérison. — Browne (Coccyx removed for coccyodynia, *Maryland medical Journal*, t. XIII, 1885, p. 26) : Névralgie; guérison. — Welch (Extirpation of the os coccyx for neuralgia, *Trans. medical Society of New Jersey*, 1886, p. 228) : Névralgie; guérison. — Urban Kuczova (Ueber Coccygodynie und Ihre Behandlungsweise, *Inaug. Dissert. zü Würtzburg*, 1888, p. 29) : Entorse, suite d'accouchement; guérison. — Odell (A case of removal of the coccyx, *The Lancet*, 1887, t. I, p. 1088) : Luxation ankylosée et fracture mobile; guérison. — Post (A case of coccygodynia removal of coccyx, recovery, *Boston medical and surgical Journal*, 1890, t. I, p. 301) : Fracture mobile; guérison. — Moore (Coccygodynia, *The British medical Journal*, 1890, t. I, p. 301) : Coccyodynie par constipation; guérison. — Phocas (Contribution à l'étude de la coccyodinie, *Archives provinciales de chirurgie*, 1892, p. 407) : Entorse (?) guérison.

A ces faits heureux nous pourrions joindre tous ceux où la péricoccytomie a été suivie d'insuccès; dans tous, en effet, sauf un, celui de Guerin, le chirurgien a eu recours ultérieurement à la coccygectomie qui réussit. Nous pourrions y joindre encore le fait de Sayre (Congenital malformation of os coccyx. Operation, *Med. Record.* New-York, 1874, t. IX, p. 242) où le malade fut opéré pour une déviation congénitale (?) du coccyx, et guérit parfaitement; et celui de Burt (Coccygodynia, removal of coccyx and two lower bones of sacrum; complete relief, *Mississipi Valley medical Monthly. Memphis*, 1881, t. I, p. 1 à 4) où le chirurgien crut nécessaire d'enlever non seulement le coccyx mais une partie du sacrum.

A. — LÉSIONS OSSEUSES

Les lésions osseuses pour lesquelles en dehors de l'ostéite tuberculeuse et des tumeurs on a tenté, de temps en temps, d'intervenir, sont des ostéites de nature diverse, généralement mal précisée, et peu connue.

L'ostéite traumatique vertébrale (en dehors des plaies par balle où nous l'avons déjà étudiée) est peu commune. Cependant Champeaux a ruginé un sacrum atteint d'ostéite par fracture ouverte; M. Ollier a réséqué les apophyses épineuses de la septième cervicale et des trois premières dorsales dénudées et nécrosées au fond d'une plaie; une autre fois, il a, dans les mêmes conditions, enlevé plusieurs apophyses épineuses lombaires.

Certainement distincte de l'ostéite traumatique et de toutes les autres variétés d'ostéite vertébrale est *l'ostéomyélite du rachis*. Le cas de Lloyd et Deaver à marche chronique siégeant sur les derniers arcs cervicaux et qui fut traité par la résection de ces arcs, doit peut-être s'y rapporter; beaucoup plus sûrement, un fait, observé par nous chez un enfant de quatre ans qui était, lorsque nous le vîmes pour la première fois, dans l'état général le plus grave. L'affection, à marche aiguë, avait pour point de départ les corps verté-

Dans tous les faits de coccyodynie par fracture, entorse, luxation, ou de coccyodynie névralgique, où la coccygectomie, soit simple, soit totale, suivant le cas, est employée, le soulagement est presque immédiat. Le malade, qu'on a d'ordinaire constipé pour l'opération, ne souffre plus lorsqu'il retourne à la selle, et lorsqu'il quitte le lit au bout d'une huitaine, après guérison de sa plaie opératoire, il marche, s'assied sans douleur. Il est guéri et sa guérison paraît être définitive. La plupart des cas précités ont été suivis, soit plusieurs mois, soit même plusieurs années, ou plus vaguement, ainsi que disent d'ordinaire les auteurs « suffisamment longtemps pour affirmer le succès définitif ».

Les conclusions suivantes nous paraissent donc très nettement ressortir de cette étude :

1° La coccygectomie est l'opération de choix dans toutes les affections coccyodyniques du coccyx;

2° Dans les caries, elle n'est que l'application à un cas particulier du précepte chirurgical qui veut qu'on supprime toute lésion osseuse entretenant une suppuration prolongée; la coccygectomie sera du reste, dans ces conditions à peu près toujours partielle et atypique;

3° Dans les fractures, entorses, luxations, et névralgies *sine materia*, c'est-à-dire dans des lésions encore plus purement coccyodyniques que les précédentes, la coccygectomie donne des résultats encore meilleurs et qui paraissent, d'après les observations publiées, décidément durables. Elle sera partielle lors de fracture coccygienne; totale et typique lors d'entorse, de luxation et de névralgie simple.

braux lombaires et fut traité eavec un succès complet par l'ouverture para-vertébrale de l'abcès et la rugination des os malades.

Observation LVIII (personnelle). *Ostéo-myélite des corps vertébraux lombaires. Incision, rugination des vertèbres dénudées. Guérison complète et durable.* — L. B... est reçu dans le service de M. d'Heilly, pour des accidents généraux graves, caractérisés par un pouls à 160, une température de 40° le soir, et une endocardite infectieuse. L'enfant était mourant et aucun signe n'avait permis de localiser son affection lorsqu'apparut une tuméfaction à la fesse.

M. d'Heilly fit passer le malade dans le service de M. de Saint-Germain, où je constatai une fluctuation profonde au niveau de l'échancrure

Fig. 65. — Cicatrice après incision d'une ostéomyélite vertébrale lombaire.

sciatique et un peu d'œdème remontant à droite de la colonne vertébrale jusqu'au niveau de la 12e côte.

Une incision allant de cette côte au pli fessier ouvrit deux collections, l'une superficielle, siégeant sur les apophyses transverses et articulaires droites de la région lombaire, l'autre pointant par l'échancrure sciatique.

Celle-ci était énorme; il s'écoula par l'orifice plus de deux litres de pus; tout le petit bassin qu'on pouvait explorer avec facilité était envahi, le doigt allait en avant jusqu'à la vessie et en arrière, sentait la face antérieure du sacrum dénudée. Cette dénudation s'étendait également sur les corps vertébraux lombaires, surtout à droite.

La fusée superficielle que nous avons signalée le long des apophyses articulaires droites n'était qu'un diverticule de la collection profonde et communiquait avec elle entre l'apophyse transverse de la cinquième lombaire et le bord supérieur du sacrum.

Il s'agissait, en somme, d'une vaste collection sous-périostée ouverte dans le tissu cellulaire.

Les os à nu furent énergiquement ruginés à la curette tranchante, la poche lavée et relavée à l'eau bouillante. Toute la plaie, longue de près de 25 centimètres, fut suturée, et deux drains introduits par ses extrémités l'un superficiel par l'extrémité supérieure et passant derrière les apophyses transverses, l'autre profond par l'extrémité inférieure et remontant devant la colonne vertébrale.

L'amélioration fut excessivement rapide. La quantité de pus qui s'écoula par les drains fut très minime, et tout le reste de la plaie se réunit par première intention.

Le petit malade, deux mois après l'opération, quittait l'hôpital complètement guéri.

Nous l'avons revu, il y a quelques jours, la guérison s'est maintenue complète, la cicatrice est saine, souple, étroite (fig. 65).

Il n'y a plus aucun symptôme d'endocardite. L'enfant est retourné à l'école et fait de la gymnastique tous les jours.

Le pus recueilli au moment de l'opération avec les précautions voulues a donné des cultures pures de staphylocoques.

Les ostéites et autre lésions syphilitiques des vertèbres auraient également, s'il fallait en croire les auteurs, provoqué quelques interventions. Laissant de côté celle où Bazy croyait avoir affaire à une exostose intrarachidienne comprimante qu'il ne trouva pas, nous aurions encore à citer le cas de Mercogliano : ablation par les parties latérales du cou de séquestres spécifiques dépendant de corps cervicaux ; les cas d'Auffret : ouverture par le pharynx, forage et guérison dans deux cas de gommes suppurées vertébrales ; le fait où Paillard réséqua deux arcs cervicaux pour remédier à la compression médullaire résultant de la coudure du rachis par ostéite des corps correspondants. Mais la nature syphilitique des lésions trouvées et traitées par ces opérateurs, n'est, à cause de l'absence de détails anatomopathologiques probants, nullement prouvée. L'existence des ostéites vertébrales syphilitiques, n'en est pas moins certaine : il est plus que probable qu'un jour ou l'autre elles seront l'objet d'interventions peu différentes de celles que nous avons décrites pour le mal de Pott tuberculeux.

B. — LÉSIONS MÉNINGÉES

Plus rares, surtout bien moins connues encore des chirurgiens que les lésions osseuses précédentes, sont la plupart des lésions méningées dont nous allons passer en revue la thérapeutique opératoire. Aussi trouverons-nous plus de conseils que de faits, et réellement bien peu de résultats intéressants.

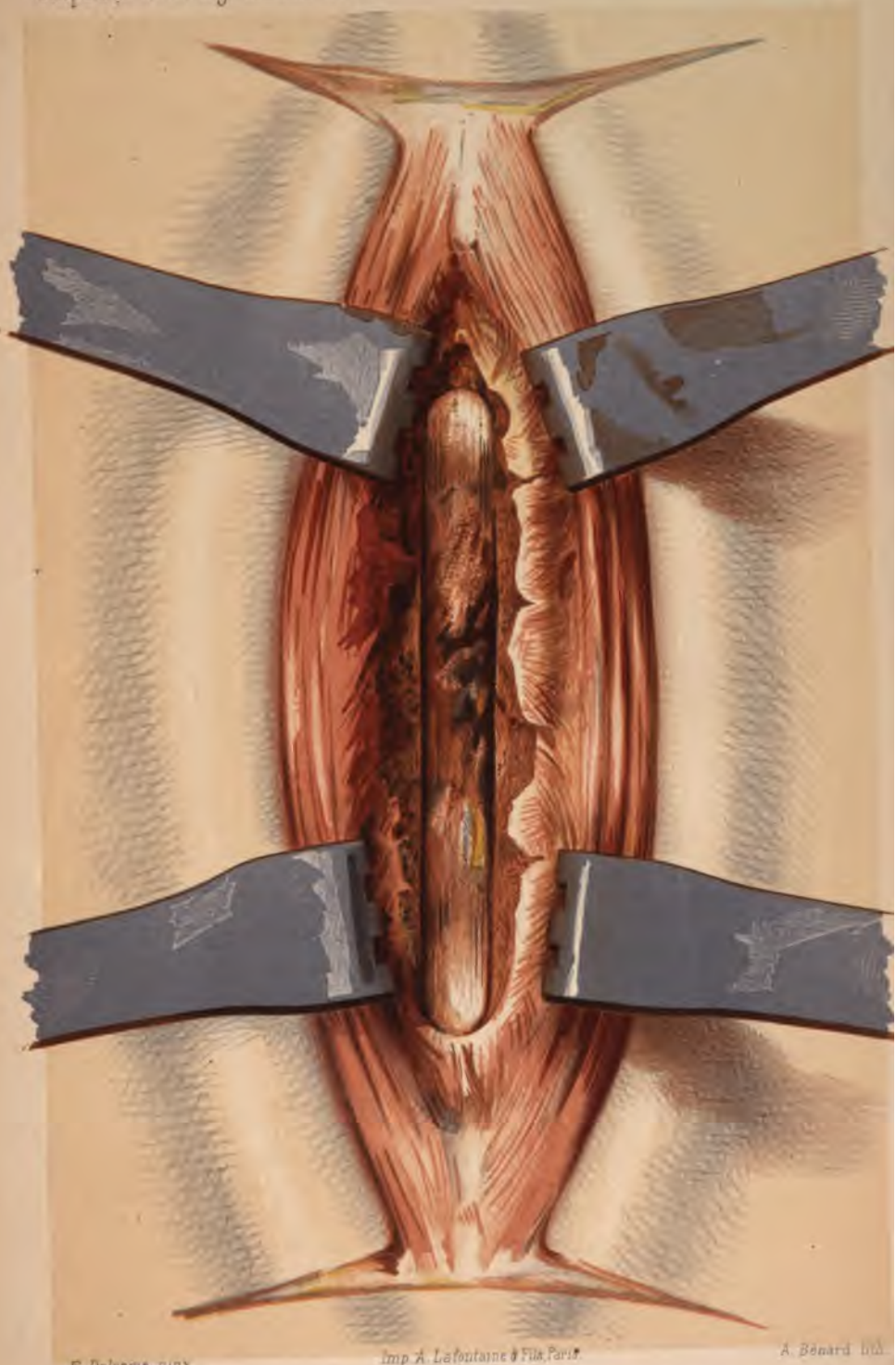

E. Delorme pinx. Imp. A. Lafontaine & Fils, Paris. A. Bénard lith.

Lamnectomie pour perimeningite suppurée à staphylocoques: (d'après une aquarelle du Pr Delorme; Observation LX, p. 369)

La *pachyméningite cervicale hypertrophique* « constituant une tumeur méningée à marche lente et fatale, bien limitée », pourrait, disent Wyeth et Mills, donner des succès. Nous ne connaissons aucune tentative chirurgicale faite contre cette maladie qui, du reste, perdra probablement bientôt son autonomie anatomique pour n'être qu'un type clinique relevant d'affections très diverses : hystérie, scléroses médullaires, tuberculose méningée, pas beaucoup plus justiciables les unes que les autres d'une intervention.

C'est Mills encore qui conseille d'intervenir dans les *hémorragies rachidiennes non traumatiques*, extra ou intra-durales, où, l'écoulement sanguin terminé, le caillot comprime la moelle absolument comme une tumeur. Exemples : Jackson rapporte l'histoire d'une fillette de quatorze ans dont sans cause apparente, les doigts, puis les mains se parésièrent, puis se paralysèrent complètement, en vingt-quatre heures. Bientôt les muscles intercostaux se prirent, puis le diaphragme, et six jours après le début de l'affection la malade mourait d'insuffisance respiratoire. Toute la moelle cervicale était entourée, surtout en avant et à gauche, d'un volumineux caillot intra-dural. Autre exemple : un cas d'Arlidge où le caillot, également intra-dural, englobait la moelle dorsale supérieure. « Dans les cas de ce genre, il serait indiqué, dit Mills, de trépaner, non seulement au niveau présumé de la lésion vasculaire, mais encore à la partie tout à fait inférieure du rachis lombaire, point où se collecte la plus grande quantité du sang et des caillots, qu'il s'agisse d'hémorragie extra ou intra-durale. »

Mais tout ceci n'est qu'hypothèses basées sur de bien rares constatations anatomo-pathologiques, encore plus rarement prévues pendant la vie, jamais traitées opératoirement. Avec le fait suivant de « *péri-méningite suppurée à staphylocoques* » traité par trépanation et dû à l'obligeance de M. Delorme nous rentrons dans les faits chirurgicaux précis.

Observation LIX (due à M. Delorme). *Paraplégie complète. Paralysie de la vessie et du rectum. Perte de la sensibilité de la paroi abdominale et de la base du thorax, rachialgie dorsale vive; contractures intermitentes du membre supérieur droit, état fébrile. Lamnectomie portant successivement sur les 11e, 10e, 9e, 8e, 7e dorsales. Foyer de pachyméningite très étendu, ablation des fongosités, curage très attentif de la dure-mère, décompression de la moelle. Mort quelques heures après l'opération. Autopsie. Méningo-myélite étendue, lésions cérébrales et cardiaques.*

Le malade qui fait l'objet de cette observation entra au Val-de-Grâce dans le service de M. le professeur agrégé Antony, le 18 novembre 1892

avec le diagnostic de rhumatisme articulaire aigu. Cet homme, dans les antécédents duquel on note des rhumatismes, une blennorragie guérie depuis quelques mois, des adénites tuberculeuses, se plaignait au moment de son entrée à l'hôpital de courbature générale, de fatigues douloureuses dans les jambes et les bras, de douleurs, même localisées dans les genoux et de rachialgie lombo-dorsale.

Moins d'un mois plus tard, le 15 décembre 1892, au moment où M. Antony nous fit voir son malade, ce dernier était paralysé complètement des deux membres inférieurs, de la vessie, du rectum; sa paroi abdominale et les téguments du tronc jusqu'au-dessous du mamelon étaient insensibles; il se plaignait d'une rachialgie dorsale vive, d'une sensation de constriction vers la moitié inférieure du thorax, de contractures intermittentes dans le membre inférieur gauche; la température oscillait journellement entre 38° et 39°.

Il présentait un volumineux ganglion dans une région sus-claviculaire. Comme l'examen du sang pratiqué chez ce malade par notre collègue M. Antony lui avait démontré la présence de staphylocoques il s'arrêta à l'idée que les accidents observés étaient dus à une compression probable de la moelle par un abcès intra-rachidien.

Je partageai son opinion et une intervention fut décidée; cette opération suivant l'état des parties constaté *de visu* pouvait rester exploratrice ou devenir curative.

Cette intervention fut pratiquée le 16 décembre 1892. Elle fut faite sans chloroforme, la région sur laquelle je croyais porter mon incision étant insensible. L'état de dépression du blessé, des lésions cardiaques constatées antérieurement paraissaient en outre des contrindications à l'emploi du chloroforme; à mon regret je fus dans l'obligation, pour poursuivre les lésions plus étendues qu'il n'était permis de le supposer au premier abord, de dépasser les limites de la zone d'insensibilité et d'atteindre la région hyperesthésiée.

Incision en H renversé de 107 millimètres portée progressivement jusqu'à 120 millimètres. Le milieu de l'incision répondait à la 8e dorsale.

Dénudation des apophyses et des lames; hémorragie abondante, résection des apophyses épineuses avec la pince-gouge.

En continuant l'abrasion sur les lames de la 8e dorsale au niveau desquelles pendant le dégagement des parties molles, j'avais déjà constaté nettement des traces d'inflammation, je remarquai l'infiltration de cette lame par du pus jaune filtré que je retrouvai d'ailleurs lors de l'abrasion d'autres lames.

L'excision de cette lame faite, une surface bleuâtre sanglante vint faire saillie à travers la perte de substance. Cette masse dont l'aspect à mesure que je la dégageai davantage ressemblait de plus en plus soit à un caillot, soit à des fongosités très épaisses, à certains endroits à des plaques diphtéroïdes, était en tension dans le canal rachidien, à en juger par la voussure de la saillie qu'elle faisait à l'extérieur après l'excision de la lame vertébrale correspondante, au point de gêner pour l'ablation de

cette dernière. Cette membrane fongueuse devait évidemment exercer une compression sur la moelle.

Je poursuivis l'excision des lames vertébrales au-dessus et au-dessous de la 8e jusqu'à ce que j'eusse atteint les limites du mal. Je fus ainsi entraîné à exciser les arcs des 11e, 10e, 9e, 8e, 7e vertèbres dorsales (fig. 66 et Pl. II).

A la limite supérieure surtout de la brèche rachidienne de 14 centimètres d'étendue environ, il semblait évident qu'au tissu fongueux et

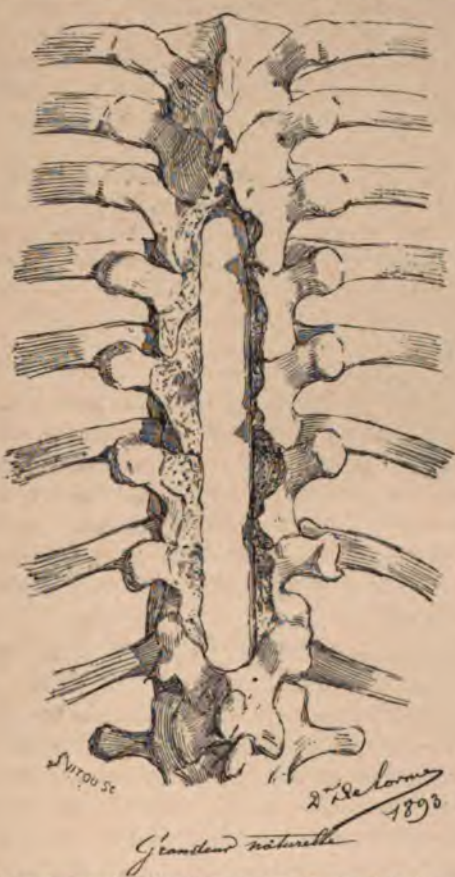

Fig. 66. — Ouverture rachidienne dans un cas de périméningite suppurée traitée par lamnectomie. Dessin dû à M. Delorme.

sanglant succédait du tissu cellulaire jaune infiltré ; en bas les limites des lésions étaient moins nettes, mais je crus utile d'arrêter là mon intervention.

Cette rachiectomie s'était opérée, sans la moindre échappée d'instrument, avec lenteur, sans la moindre compression exercée sur la moelle.

Cela fait, j'abrasai avec une attention toute minutieuse la membrane fongueuse qui recouvrait la dure-mère et à laquelle elle n'adhérait qu'en certains points, encore pas assez pour rendre la séparation difficile et après avoir attouché celle-ci avec de la solution phéniquée, l'avoir saupoudrée d'iodoforme, je suturai la plaie en étages, la drainai et appliquai un pansement compressif très immobilisant.

Vers la fin de l'opération qui avait duré deux heures, le pouls était filiforme, le malade affaibli ; l'intelligence était cependant vive car l'opéré n'avait cessé de causer avec un de mes collègues qui cherchait à détourner son attention.

Quelques heures après, son pouls s'était relevé avec sa température et je me félicitais de ce résultat, quand on vint bientôt m'apprendre qu'après avoir causé à l'infirmier de garde il était mort subitement sans cris, sans secousse.

A l'autopsie faite en commun avec mon collègue M. Antony, la dure-mère rachidienne fût trouvée saine, les autres membranes épaissies infiltrées dans toute la région lombo-dorsale et la moelle qui, à l'œil me paraissait saine comme coloration et consistance, se présenta cependant sur des coupes microscopiques fortement altérée; méningite cérébrale, endocardite infectieuse.

Ce malade fut évidemment opéré un peu tard ; mais ici, comme souvent en chirurgie médullaire, c'est le diagnostic et non l'opération qui est difficile. Dans les cas de ce genre nous préférerions du reste, à la longue et malgré tout insuffisamment longue ouverture de M. Delorme, une double lamnectomie, l'une à la région sacro-lombaire, l'autre à la limite supérieure probable des lésions rachidiennes ; on pourrait ainsi faire de l'une à l'autre des lavages répétés, et un double drainage. Réussirait-on à guérir le malade? cela n'est pas certain, car dans les faits de ce genre il s'agit de fausses membranes adhérentes plutôt que de pus, ou du moins il y a l'un et l'autre ; les tissus péri-rachidiens, point de départ fréquent de l'infection intra-rachidienne, sont souvent le siège d'abcès ou de phlegmons multiples et étendus ; les lésions secondaires, du côté des os du rachis, de la pie-mère rachidienne, des méninges cérébrales sont la règle.

Il s'agit donc d'une affection très complexe dont la suppuration péri-méningée n'est qu'un élément, mais comme jusqu'à présent, la mort en a toujours été la conséquence rapide, on ne devrait pas, malgré ces conditions défavorables, reculer devant une opération qui, dans les cas traités au début, alors que l'état général n'est point trop gravement atteint, donnera peut-être quelques brillants succès.

L'intervention a été plus simple et plus fructueuse dans un

cas d'*adhérences méningo-médullaires, peut-être d'origine rhumatismale*, que White et Dercum allèrent sectionner. Leur malade qui était devenu en moins de deux ans paraplégique complet, avec anesthésie et thermanesthésie remontant jusqu'à la 2e côte et paralysie des sphincters, fut opéré le 17 octobre 1888. L'ablation des cinq premiers arcs dorsaux et l'incision de la dure-mère firent constater, sur la face interne de celle-ci, des adhérences l'unissant à la pie-mère et à la moelle. Elles furent difficilement détachées, puis l'incision durale suturée. Malgré quelques symptômes passagers d'irritation médullaire, l'amélioration se fit, lente et régulière. Deux ans après l'intervention, White et Dercum pouvaient considérer leur malade comme complètement guéri : la section des adhérences méningo-médullaires avait sans doute permis à la circulation de la moelle gênée par elles, de redevenir normale.

Les lésions méningées dont nous venons de parler sont plus qu'exceptionnelles : on n'en peut dire autant de *l'augmentation de pression du liquide céphalo-rachidien*, survenant dans des affections très diverses, et que récemment deux chirurgiens ont essayé de traiter par des interventions tout à fait spéciales : Le drainage lombaire avec évacuation permanente que Winter a employé 4 fois, ou de préférence la ponction lombaire avec évacuation intermittente, que Quincke a mise en pratique chez 20 malades et que Von Ziemssen, Ewald, Sahli, Naunyn ont essayée après lui.

Le résultat de celle-ci est très satisfaisant dans les cas où les accidents résultent d'une augmentation brusque de pression : soit dans le cours d'une affection chronique, méningite tuberculeuse, hydrocéphalie; soit par l'évolution d'une méningite séreuse aiguë. La ponction pare alors en effet aux accidents qui menacent directement la vie et peut, dans les cas où l'affection causale n'est pas mortelle par elle-même, conduire à la guérison. S'il s'agit d'une lésion incurable : méningite tuberculeuse, hydrocéphalie, elle est naturellement purement palliative.

Les observations publiées ne paraissent point en effet permettre de lui attribuer dans l'hydrocéphalie, contrairement à ce qu'avait espéré Quincke, la moindre valeur comme moyen curatif. Pour cette affection nous dirons même que l'évacuation lombaire, permanente ou intermittente, pas plus que le drainage des ventricules latéraux, ne nous semble constituer un traitement suffisant et logique. L'un et l'autre diminuent en effet le contenu cranien sans s'occuper du contenant; or, après extraction plus ou moins abondante du liquide céphalo-rachidien, la boîte cranienne, même celle d'un hydrocéphale, ne rétracte ses parois, et ne plisse ses

fontanelles suffisamment pour suppléer au vide qui se fait. Il en résulte une congestion sanguine considérable du cerveau, même des hémorragies méningées, corticales ou ventriculaires, et peut-être à cause de la quantité considérable de sang qui afflue dans les centres nerveux et le plexus pie-mérien qui les entoure, un véritable trouble de la circulation générale. Ces congestions, ces hémorragies cérébrales sont certainement la cause des accidents graves, des catastrophes qui, parfois, ont suivi dans ces cas les ponctions évacuatrices. Il paraît donc indiqué de les faire alors précéder de larges craniotomies, dirigées de manière à permettre à la boîte cranienne de s'affaisser largement, sous une compression élastique graduée, lorsque plus tard on évacuera le liquide de préférence par des ponctions lombaires. Reste à savoir si les hydrocéphales supporteraient ces opérations multiples et graves, et s'ils en retireraient quelque bénéfice. Nous voulions seulement prouver que les tentatives faites jusqu'ici pour les traiter l'avaient été dans une voie fausse, ou mieux incomplète.

C. — AFFECTIONS RADICULO-MÉDULLAIRES

Encore moins que les précédentes, les affections médicales de la moelle ou des racines [1] paraissent susceptibles d'être traitées par une intervention rachidienne.

1. NOTE SUR LE TRAITEMENT CHIRURGICAL INDIRECT DES AFFECTIONS MÉDICALES DE LA MOELLE ET DES RACINES. — Beaucoup d'opérateurs ont tenté de modifier l'évolution des affections médullaires médicales par des interventions indirectes, mais, pensaient-ils, capables d'arrêter ou même de faire rétrocéder le processus anatomique de ces affections; ces tentatives ont été de deux ordres : 1° la ligature de l'artère vertébrale; 2° l'élongation des nerfs dont le territoire était le siège des principaux accidents d'origine médullaire.

a) Ligature des artères vertébrales. — La ligature de l'artère vertébrale n'a été employée, à notre connaissance, dans les affections médullaires que par Alexander, de Liverpool, et son travail (Observations on the effect of ligature of the vertebral arteries in certain diseases of the spinal cord. *The Liverpool medico-chirurgical Journal*, 1882, p. 232-242) publié dans un journal de province anglais, qui n'eut que trois numéros et est à peu près introuvable, resta sans retentissement.

Déjà quelques mois avant, le même auteur (Alexander, On the cure of epilepsy by ligature of the vertebral arteries. *Medical Times and Gazette*, 1882, t. I, p. 250), avait fait prévoir qu'il dirigerait ses recherches de ce côté. « Un malade que j'avais opéré, dit-il, pour épilepsie grave avec paralysie partielle du bras droit, déformation et immobilisation de la main, avait présenté, quelques jours après ligature des vertébrales pour épilepsie, une amélioration considérable de la mobilité de ce membre, et je me demandai si l'on ne

Ziemssen, après avoir vu que sur le cadavre une injection de

pourrait pas étendre le bénéfice de cette opération aux affections médullaires chroniques. »

Les interventions de cet ordre faites par Alexander, sont les suivantes : I. Ligatures dans l'ataxie locomotrice. « Deux cas où l'amélioration fut paraît-il, considérable. Cas 1. — L. Jones, veuf, trente-quatre ans, admis à l'hôpital le 27 janvier 1882; pas de syphilis; dix-sept mois avant son admission, faiblesse du genou gauche, avec, pendant deux mois, des crises gastriques. Le 31 janvier 1881, exagération des réflexes patellaires, ataxie excessive qui après un séjour de quatre mois à l'hôpital, s'améliorait au point que le malade pouvait descendre un escalier avec une canne. Puis elle s'aggrave de nouveau, et le 27 janvier 1882, il est absolument incapable de se tenir debout; au bout d'un mois, légère amélioration. Le 28 février, ligature de la vertébrale droite; réunion par première intention. Un mois après, pour la première fois, douleurs constrictives commençant dans la cuisse droite, traversant l'abdomen puis descendant dans la cuisse gauche; elles étaient légères, survenaient pendant la marche, et ne duraient que deux à trois minutes. Elles étaient souvent accompagnées de miction involontaire. 3 juin, l'opéré est en bien meilleur état, les réflexes ont diminué d'intensité, les crises sont plus rares et ne sont plus accompagnées de miction. La marche en ligne droite est possible avec une canne, ainsi que la station debout les yeux fermés. Cas 2. — H..., trente-quatre ans. En 1876, sans autres antécédents qu'une chute avec fracture du bras gauche, et une attaque rhumatismale, remontant à sept ans, survint sans perte de connaissance, une hémiplégie gauche qui, au bout de quatre mois, se limita presque complètement à la face; mais alors apparurent et s'aggravèrent peu à peu des accidents ataxiques, avec améliorations transitoires. 25 mars 1882, la marche n'est possible qu'avec une canne, et tout le côté gauche est affaibli. Ligature des deux vertébrales. 3 juin, la force a beaucoup augmenté; la marche est possible sans soutien, depuis deux semaines, mictions très fréquentes; légère douleur dans l'hypogastre droit; douleurs des membres inférieurs non modifiées. — II. Ligatures dans la paralysie infantile. Cas 1. — Garçon, neuf ans, paralysie spasmodique datant de plusieurs années. Emploi sans succès de l'électricité, de frictions, de toniques du système nerveux. Le 19 avril 1882, ligature des deux vertébrales. Le 31 mai, l'enfant peut marcher en n'étant soutenu que par le bout des doigts, et les contractures ont tellement diminué, qu'il peut largement poser à plat la plante du pied. Cas 2. — Garçon, onze ans : 4 semaines avant son entrée à l'hôpital, a commencé à souffrir de douleurs dans l'estomac et le dos; en une semaine il était paraplégié et avait des attaques épileptiformes au nombre de 16 à 18 par jour. A l'admission, état d'abrutissement complet; pendant les premières vingt-quatre heures, 22 attaques semi-choréiques, semi-épileptiformes. Une semaine après, ces attaques cessèrent et peu à peu l'état mental redevint meilleur. Au bout de 25 jours, persistait une paraplégie spasmodique intense. Le 19 avril, un mois et demi après l'admission, la vertébrale droite fut liée, et la gauche laissée à cause des difficultés du chloroforme. Le lendemain, les spasmes des membres inférieurs avaient complètement cessé à droite, même lorsque l'enfant appuyait à plat sur le sol la plante du pied; à gauche, ils étaient à peine appréciables. Le 31 mai, l'enfant put faire le tour de son lit en marchant, mais la jambe gauche pliait encore sous lui. — III. Ligature des vertébrales dans un cas de contractures choréiques datant de seize ans. Dans ce cas que, nous ne savons trop pourquoi, Alexander place dans son travail sur « les affections chroniques de la moelle », on ne put lier la vertébrale gauche qui présentait une anomalie mais seulement une toute petite artère qui occupait sa place; il y eut une amélioration considérable, mais la mort survint par hémorragie secondaire.

Nous avons rapporté longuement les observations d'Alexander pour prouver,

méthylène dans l'espace sous-arachnoïdien colorait la moelle, se

que, surtout dans les cas de paralysie infantile, il a obtenu de curieux résultats. Ils encourageraient à tenter à nouveau la double ligature des vertébrales, au moins dans les cas où l'affection médullaire est limitée à sa partie cervicale, mais n'autorisent certes pas à dire comme l'auteur anglais : « I Hope that ligature of the vertebral may cure a great many of disease of the cord. » Nous ne le suivrons pas non plus dans les conclusions anatomo-pathologiques qu'il croit pouvoir tirer de ses observations et qu'on peut à peu près résumer ainsi : les scléroses systématiques ou non de la moelle ont pour point de départ, soit de la congestion, soit de l'œdème, d'où la théorie qu'on prévoit sur les effets produits par la ligature des vertébrales.

b) Élongation des nerfs. — L'élongation des nerfs dans les affections médullaires chroniques a eu meilleure fortune que la tentative précédente, et quoiqu'on ne l'ait guère employée que pendant quatre ans, de 1879 à 1883, elle a été discutée dans de nombreuses sociétés savantes, pratiquée plusieurs centaines de fois, en même temps que de nombreux physiologistes recherchaient la réalité et la nature de son action sur les centres nerveux.

Il est bien évident que l'élongation d'un petit nerf périphérique ne peut exercer aucune action mécanique sur la moelle. En est-il de même de l'élongation des nerfs du plexus brachial ou des sciatiques? — P. Vogt (Die Nervendehnung als Operation in der chirurgischen Praxis, *Eine experimentelle und klinische Studie*, in-8°, Leipzig, 1877); Marshall et Horsley (Neurectasy, or nerve stetching for the relief of pain, *Lecture delivered at the royal college of surgeons of England*, on the 6 dèc. 1883, with an appendix by the author dated march 1887 and 12 Illustr. by V. A. Horsley, London, 1887) conclurent de leurs expériences que l'action mécanique était nulle dans un cas comme dans l'autre, tandis que Gussenbauer (in Weltinsky Ueber Nervendehnung, *Prager med. Wochenschrift*, 1882, t. VII, p. 1, 13, 24) par l'élongation du sciatique, constatait des mouvements soit du fourreau méningé, soit de la moelle elle-même. — Braun (Ueber den mechanischen Effect der centrifugalen Nervendehnung auf das Rückenmark, *Prager med. Woch.* 1882, t. VII, 162, 174, 185) affirmait même que la moelle par cette élongation, se déplaçait de 1/12 de pouce à la région lombaire, 1/16 au niveau de la première dorsale : elle serait par conséquent elle-même élongée. Dana (The mechanical effect of nerve stretching upon the spinal cord, *Medical Record*, 1882, t. XXII, 113-115), soit par flexion forcée de la cuisse avec extension du genou, c'est-à-dire par élongation sous-cutanée du sciatique, soit par tractions directes sur le nerf, variant de 20 à 50 livres, a obtenu sur le cadavre des résultats presque identiques à ceux de Braun : 1/12 de pouce d'allongement à la région lombaire et 1/20 à la région dorsale. Citons encore comme concluant dans le même sens, les travaux de Cattani (Studio sperimentale intorno alla distensione dei nervi, *Arch. per le sc. med. Torino*, 1884-85, t. VIII, p. 365-416, 1 pl. Sulla distensione incinenta dei nervi. Ricerche sperimentale *Arch. per le sc. med. Torino*, 1885-86, t. IX, p. 261-281, 1 pl.). Conrad (Experimentelle Untersüchungen über Nerven-Dehnung, *Inaug. Diss. zü Greifswald*, 1876). — Bowlby, dans un excellent chapitre de son volume sur la chirurgie des nerfs (Injuries and diseases of nerves 1890, ch. xxi, *Nerve Stretchnig*, p. 338), pense que pour produire un déplacement médullaire, il faut une traction considérable, possible seulement sur des nerfs sciatiques particulièrement solides, mais que d'autre part, sur le cadavre, la rigidité des muscles et l'induration du tissu cellulaire doivent rendre moins facile la propagation de l'action mécanique.

Les recherches microscopiques sur les moelles d'animaux à qui on a élongé le sciatique, semblent du reste, prouver la réalité de cette action, et si les recherches de Hayem (*Archives de physiologie*, 1873, t. I, p. 504), ne sont pas absolument probantes au point de vue qui nous occupe — cet auteur ne

demande si ce fait ne pourrait être utilisée au point de vue théra-

s'étant pas contenté d'élonger le sciatique mais l'ayant arraché, on n'en peut dire autant des recherches très étendues de Mme Tarnowski (Ob izmenenijach spinnago morzga pri vityajenü siedalishnago nerva. *Vestnich. Klin. i sudebnoï psichiatri i nevropat*, Saint-Pétersbourg, 1884, t. II, p. 98-164, 2 pl.) faites sur des lapins chez qui le sciatique avait été soumis à une traction variant de 500 grammes à 5 kilos, et sacrifiés de quarante-huit heures à six mois après l'opération. Avec une traction de 500 grammes, Mme Tarnowski a constaté une simple et passagère hyperhémie médullaire, tandis qu'avec les poids de 4 à 5 kilos, il y avait constamment des hémorragies puis une sclérose commençant par les cordons de Goll et s'attaquant ensuite aux cordons de Burdach, et à la portion intra-médullaire des racines postérieures. En même temps apparaissait dans la substance grise une atrophie des cellules plus marquée dans les cornes postérieures. Ces lésions toujours limitées au côté où avait été faite l'élongation, étaient beaucoup plus marquées dans les cornes postérieures et à la région lombaire.

Ces faits, plus que les observations des troubles anesthésiques sur le membre opposé après élongation d'un sciatique et les expériences de Brown-Séquard, [On certain physiological effects of stretching of the sciatic nerve, *Lancet*, 1881, t. I, p. 506; Nouveaux faits relatifs à l'élongation du nerf sciatique, *Comptes rendus Société biologie*, 1881, 7e s. t. III, p. 54. Recherches sur les effets de l'élongation du nerf sciatique chez les animaux ayant eu une hémisection de la moelle épinière, *Comptes rendus Société biol.*, 1884, pt. 2, p. 1, 3) qui provoquait, par élongation du nerf le retour de la sensibilité dans le membre anesthésié après hémisection de la moelle, expériences du reste contestées par Prévost (Expériences relatives à l'élongation des nerfs et aux névrites, *Revue médicale de la Suisse romande*, 1881, p. 469); Wiet (Contribution à l'étude de l'élongation des nerfs. *Th. Paris*, 1881); Stinzing (Ueber Nervendehnung, *Eine Experimentelle und klinische Studie*, in-8, Leipzig, 1883] semblaient prouver une réelle action de l'élongation des gros troncs sur la moelle.

Mais cette action, sur l'homme, dans les cas d'affection médullaire, serait-elle modificatrice, dans un sens curateur ou produirait-elle au moins des améliorations? Les nombreuses observations publiées répondent à la première de ces questions par une négative certaine sauf pour quelques cas discutables, et à la seconde par une affirmative, du reste précaire, partielle et peu encourageante.

Les faits notés comme guéris sont les suivants : Riedel (Zur Nervendehnung bei Wirbelcaries, *Deutsche med. Woch.*, 1882, t. VIII, p. 3) : névralgie crurale par fracture vertébrale datant de six mois. Crural. — (Schussler, Zur Dehnung der Ischiadici bei Rückenmarks Krankheiten, *Berlin. Klin. Wochen.*, 1881, t. XVIII, p. 433-435) : ataxie datant de un an, sciatiques; voir sur ce même cas Erb (Die Heilung des Tabes dorsalis dürch Nervendehnung. Kritische Bemerkungen zü dem Aufsatz des Herrn Schüssler, *Centr. für Nervenheilkunde*, 1884, p. 269) et réponse de Schussler Zür Dehnung der Ischiadici bei Tabes dorsalis, *Id.*, p. 289). — Trendelenburg (*Ver. des d. Ges. für Chir.*, t. X, pt 1, p. 32, 1880) : lésion de la colonne vertébrale; névralgie des sciatiques et cruraux; extrême sensibilité de la hanche; après l'élongation, guérison complète. Il ne reste qu'un peu de sensibilité de l'articulation.

Infiniment plus nombreux sont les faits où n'a été notée qu'une amélioration légère, ou bien où l'état est resté stationnaire, s'est même aggravé. Pour juger la valeur relative de ces trois nouvelles catégories, nous examinerons successivement les élongations faites pour tabes, celles beaucoup moins nombreuses tentées contre d'autres affections médullaires médicales, enfin les exceptionnelles pratiquées dans des myélites traumatiques ou pottiques. — Nous avons pensé qu'il était nécessaire, pour apprécier la valeur de faits si

peutique. Nous croyons qu'il est inutile d'insister sur cette hypothèse au moins fantaisiste.

discutables, de recourir aux documents originaux, en laissant de côté les travaux d'ensemble, les revues et statistiques déjà faites.

Voici du reste l'indication bibliographique de quelques-unes de celles-ci : Artaud et Gilson (De l'élongation des nerfs, *Revue de chirurgie*, 1882, t. II, p. 134-207). — Bey (On nervstrœckning, *Hygiea*, 1883, t. XIV, p. 176-189). — Blum (De l'élongation des nerfs, *Arch. gén. de médecine*, 1878, 7e s. t. I, p. 22 et 196). — Chandler (Nerve stretching, *Medical Record*, 1882, t. XXII, p. 253 et 282). — Chauvel (De l'élongation des nerfs, *Arch. gén. médecine*, 1885, t. I, p. 711, 723). — Hessler (Zür Casuistik der Nervendehnung, *I. D. zü Berlin*, 1881). — Homberg (Nervstrœckningars anvœndning vid synkdomar uti det inre nervsystemet, *Eira*, 1882, t. VI, p. 2-18). — Jacquemin (De l'élongation nerveuse dans l'ataxie et les affections médullaires, *Th. Paris*, 1882). — Laborde (De l'élongation des nerfs dans les névralgies et dans les douleurs fulgurantes de l'ataxie locomotrice, *Tribune médicale*, 1881, t. XIV, p. 3 et 16). — Lagrange (Valeur thérapeutique de l'élongation des nerfs, *Th. Paris*, 1886). — Mischi (Sul valore terapeutico dell allongamento dei nervi, *Raccoglitore medico*, 1890, t. I, p. 444, 453, 500, 531). — Muller und Ebner (Ueber Nervendehnung bei peripheren und centralen Leider, ünbesondere bei Tabes dorsalis, *Wiener klinik* 1881, t. VII, p. 151-184). — Nocht (Ueber die Erfolge der Nervendehnung, *I. D. Berlin*, 1881). — Omboni (Nuovo contribuzione allo stiramento dei nervi nella terapeutica, *Annali universali di med. e chir.*, 1883, t. CCLXIII, p. 62). — Pooley (On nerve Stretching, *The medical Record*, 1880, t. II, p. 172). — Schevino (De l'élongation des nerfs, *Th. Paris*, 1881). — Schuller (Over Zennwrekking, *I. D. Groningen*, 1880, t. X). — (Sur l'élongation des nerfs dans les maladies de la moelle et en particulier dans le tabes dorsalis) *Revue de médecine*, 1882, p. 886 et 980).

a) Élongation dans le tabes. — Nous avons réuni 84 cas d'élongation pour tabes : 32 fois l'opérateur a élongé un seul sciatique; 37 fois les deux sciatiques en deux ou en une séance. Dans 8 faits seulement, on a élongé d'autres nerfs que le sciatique : crural, plexus brachial, médian. Les résultats ont été les suivants : 63 améliorations portant toujours ou presque toujours sur les douleurs et sur les zones anesthésiques, améliorations bien rarement notées comme définitives, c'est-à-dire comme ayant été suivies huit, dix mois, un an, d'ordinaire signalées comme absolument passagères et n'ayant duré que quelques jours ou quelques semaines. Il est assez rare que le résultat soit absolument nul (4 cas) mais dans quelques faits l'élongation a été suivie d'une aggravation notable des accidents sensitifs ou moteurs. Nous avons noté 16 de ces aggravations presque toutes caractérisées par l'apparition d'une parésie des muscles péroniers et des troubles vésico-rectaux.

Voici les faits d'élongation dans le tabes que nous avons réunis :

Benedikt (Ueber Nervendehnung, *Wiener med. Presse*, 1881, t. XXII, p. 941-945; — Weitere vorläufige Mittheilungen über Nervendehnung. *Wiener med. Presse*, 1881, p. 1216, 1245, 1277, 1309, 1409, 1477 et 1882, p. 230; — Ein Wort zür Frage der Nervendehnung bei Spinalen Affectionen, *Wiener med. Presse*, 1882, t. XXIII, p. 396-425) 6 cas; dans 3, amélioration des douleurs; dans 3, amélioration de l'ataxie, des anesthésies, une fois de la vue; dans tous les cas les deux sciatiques, sauf, une fois le sciatique droit, le crural gauche et le radial droit. — Billroth (Ueber Nervendehnung, *Archiv. für klinische Chirurgie*, bd. XIII, 1872) 2 cas; une fois un sciatique, une fois les deux; amélioration des douleurs, paralysie des péroniers. — Boldt (Six cases of nerve stretching *in* Chandler, On nerve stretching, *The medical Record*, 1882, t. II, p. 293) 6 cas; 4, sciatiques, 2, crural; 6 fois, amélioration des douleurs. — Bastian (Locomotor ataxy treated by nerve stretching, *British. med.*

MM. Abadie et Routier ont trépané le rachis cervical chez un

J., 1881, t. II, p. 1) 2 cas; sciatiques; 1 amélioration). — Davidson (Cases of nerve stretching, *Lancet*, 1882, p. 142) 2 cas; sciatique; améliorations. — Debove et Gillette (Note sur l'élongation des nerfs dans le traitement de l'ataxie locomotrice, *Soc. Chirurgie*, 22 déc. 1880; *Bull. et Mém.*, 1880, p. 717) 3 cas; deux fois sciatique gauche, une fois le plexus brachial droit; trois améliorations. — Elias (Ueber eine Doppelseitige Dehnung des Nervus ischiadicus bei vorgeschrittener Tabes, *Breslau Ærtzl. Zeitsch.*, 1881, t. III, p. 254-256). 1 sciatique; amélioration des douleurs. — Erlenmeyer (Zur Dehnung grosser Nervenstämme bei Tabes dorsalis, *Centralblatt für Nervenheilkunde*, 1880, p. 441) 1 sciatiques; amélioration. — Esmarch (*Verh. der. d. Ges. für Chirurgie*, t. X, pt 1, p. 30, 1880) 1 plexus brachial; cessation des douleurs. Fischer und Schweininger (Nervendehnùng bei Tabes dorsalis, *Centralblatt f. Nervenheilkunde*, 1881, p. 241) 1 sciatique; amélioration. — Gersler (A case of nerve stretching in locomotor ataxia, *Medical Record*, 1882, t. I, p. 242), 1 sciatique; amélioration. — Gillette (De l'élongation des nerfs dans l'ataxie; *Archiv. gén. médecine*, 1881. t, II, p. 80) 1 radial et médian à droite; Aggravation des douleurs dans le membre inférieur. — Gussenbauer (*in* Weltlinsky, Ueber Nervendehnung, *Prager med. Wochenschrift*, 1882, t. VII, p. 1, 13, 24) 8 cas sciatiques; améliorations. — Hahn (Ueber Nervendehnùng, *Berliner klinische Wochenschrift*, 1880, p. 531) 9 cas; 9 aggravations. — Hammond (A clinical lecture on the treatment of locomotor ataxia; operation for elongation of the sciatic nerve performed, *Saint-Louis Medical Record*, 1881-82, t. VIII, p. 193-195) 3 cas; deux fois le sciatique gauche, trois fois les deux sciatiques; deux améliorations durables, trois passagères. — Iseschmid (Tabes. Dehnung des Ischiadicus; neue methode der Nervendehnung, *Aerz. Int. Blat*, 1882, t. XXIX, p. 1) une amélioration. — Israel (Zùr Nervendehnung bei Tabes dorsalis, *Centr. für Nervenheilkunde*, 1881, p. 542) 3 cas; un seul sciatique; un insuccès, une amélioration durable, un accès épileptiforme. — Jewett (Nerve-Stretching, *New-York Medical Record*, 1882, t. I), 2 cas; un seul sciatique; amélioration. — Johnston (Nerve stretching in locomotor ataxy, *British. m. J.*, 1881, t. II, p. 11) un sciatique droit; amélioration de la sensibilité. — Langenbuch (Meine weiteren Erfahrùngen über die Wirkung der Nervendehnùngen bei Tabes und anderen Rückenmarksleiden, *Berlin. Klin. Woch.*, 1879, p. 709 et 1881, p. 337, 353, 370, 387) 5 cas; une fois les deux sciatiques et le médian droit, une fois un seul sciatique, une fois un sciatique et un crural, deux fois un sciatique et deux cruraux; améliorations. — Larger (Élongation dans un cas d'ataxie locomotrice progressive, *Soc. chir.*, 8 mars, 1882; *Bull. et Mém.*, p. 167) sciatiques; amélioration passagère. — Leyden (Ueber Nervendehnung bei Tabes dorsalis, *Deutsche med. Woch.*, 1881, p. 625) 2 cas; deux améliorations. — Marshall et Horsley (*loco citato*) 1 cas sciatiques; amélioration des douleurs. — Mac Cullosh (Cases of nerve stretching. Remarks, *Lancet*, 1885, t. II, p. 433) 2 cas; les deux sciatiques; améliorations des douleurs et de l'anesthésie. — Morius und Tillmann (Dehnùng beider n. Ischiadici bei Tabes. Geringe Besserùng, *Centralblatt. f. Nervenheilkunde*, 1881, p. 529) 1 cas; les deux sciatiques; amélioration passagère des douleurs. — Omboni (*loco citato*) sciatiques; amélioration durable. — Southam (On nerve stretching, with particulars of three cases, *The Lancet*, 1881, t. II, p. 369) 2 cas; un seul sciatique; amélioration durable. — Spencer (Case of locomotor ataxy: stretching of the sciatic nerve, *Brit. m. J.*, 1882, t. I, p. 116) 1 cas; seul sciatique; amélioration temporaire. — Strumpell (Notiz über vier Fälle von Nervendehnung bei Rückenmarks Krankheiten, *Neurol. Centralblatt*, 1882, p. 83) 2 cas; sciatiques; une amélioration des douleurs, une amélioration de la sensibité. — Tiersh (Four cases of nerve stretching for affections of the spinal cord, not beneficial results, *Boston m. and s. J.* 1882, t. CVI, p. 204) 2 cas; sciatiques; aucune amélioration. — Weiss und Mikulicz (Zùr Nerven-

tabétique avec névrite optique, dans le but de diminuer par incision

dehnung bei Erkrankungen des Rückenmarkes. (*Wien. med. Wochenschrift*, 1881, t. XXXI, p. 1013, 1045, 1070, 1150, 1200, 1258, 1312, 1397, 1477; 1882, t. XXXII, p. 96, 188, 357) 8 cas; trois fois un seul sciatique; cinq fois les deux; un résultat nul, trois améliorations très légères, quatre aggravations paralysie des péroniers, troubles vésicaux. — Wyeth (Sciatic stretching in a case of locomotor ataxia, *Medical Record*, 1882, t. I, p. 242; et Three case of nerve stretching for the relief of persistant fulgurating pains in the lower extremities (*Am. J. Neurol and Psych.*, 1882, t. I, p. 465-467) 3 cas; sciatiques; améliorations.

b) *Elongation dans les affections médullaires médicales autres que le tabes.* — Nous nous trouvons ici en présence de faits très différents les uns des autres, mais que les observations, souvent fort écourtées, ne permettent pas de diviser en groupes neurologiques bien précis. Du reste, les résultats de l'élongation paraissant les mêmes dans tous ces faits, cette classification perd à peu près toute l'importance qu'on aurait pu à priori lui supposer. Sur 28 cas, nous trouvons 8 améliorations, presque toutes très passagères et portant seulement sur les troubles sensitifs, quelques-unes, modifiant un peu et pour quelques semaines les symptômes moteurs. Souvent (18 cas), l'amélioration est nulle. Enfin parfois (2 cas), il y a aggravation. En somme, résultats identiques à ceux que nous avons notés pour le tabes, et dans une proportion relative très voisine.

Voici ces faits :

Auerbach (Zür Casuistik der Nervendehnung, *Deutsche med. Wochens.*, 1882, t. VIII, p. 37), tremblement du bras droit; median et cubital vives douleurs, puis cessation du tremblement. — Berridge (Nerve stretching, *British. med. J.*, 1881, t. I, p. 510), myélite chronique; un sciatique; cessation des douleurs pendant quelques jours. — Bolis (Ancora dello stiramento dei nervi nei malati di locomogione ataxica, *Raccoglitore medico di Forli*, 1881, t. II, p. 355), paraplégie spasmodique; sciatique; cessations des douleurs pendant quelques jours. — Callender (*in* Pooley, On nerve stretching, *The medical Record*, 1880, t. II, p. 172), paralysie infantile; sciatique, poplité externe; insuccès. — Chvostek, (Dehnung der N. Ischiadici bei Herderdweiser Sclerose, *Wien. med. Bl.*, 1881, t. IV, p. 1325-1356), sclérose; les sciatiques; amélioration. — Czerny (Beiträge zür Nervendehnung und Nervenresection, *Archiv. f. Psychiatrie*, t. X, p. 284, 1879), myélite par compression, les sciatiques, aggravation; contracture hémiplégique infantile, plexus brachial, résultat nul. — Doutrelepont (Ueber Nervendehnung, *Sitzungsb. d. Gesell f. Nat. und. Heilk. zu Bonn.*, 1881, p. 233-238), myélite chronique; sciatiques et cruraux; amélioration. — Fenger and Lee (Nervestretching, *J. of nervous and mental Diseases*, 1881), 7 cas de myélites diverses; 6 améliorations, 1 insuccès. — Hammond (*loco citato*), sclérose antérieure; sciatique; amélioration passagère. — Keen and Mills (Failure of sciatic stretching for a typical case of symmetrical lateral sclerosis, *J. nerv. and mental Diseases*, 1890, t. XVII, p. 838), 1 sclérose latérale; sciatique; insuccès. — Langenbuch (Zwei Fälle von Nervendehnung bei Rückenmarksleiden *Verlhs. d. Deuts. Ges. f. Chir.*, 1881, t. X, p. 41-44), myélite avec scoliose; sciatiques; insuccès. — Mac Cullosh (*loco citato*), 2 scléroses en plaque; sciatiques; 1 amélioration de la marche, 1 de la sensibilité et diminution des tremblements — Medini (Ultemore contributo allo stiramento dei nervi e raccolta di casi spettanti a chirurgi italiani, *Bolletino delle science mediche di Bologna*, t. II, 1883, p. 145), myélite transverse; sciatique; amélioration temporaire. — Moesing (Zür Kasüistik der Nervendehnung, *St-Petersb., med. Wochen*, bd III, p. 281, 1878), myélite chronique; cruraux et sciatiques; retour de la sensibilité. — Morton (A contribution to the subject of nerve stretching in : 1° lateral sclerosis; 2° paralysis agitans; 3° athetosis; 4° chronic transverse myelitis; 5° sciatica; 6° reflex epilepsy, *J. of nervous and mental Diseases*, 1882,

de la dure-mère, la pression céphalo-rachidienne; le résultat fut à peu près nul.

n. s VII, p. 133-163), 1 myélite latérale, sciatique, amélioration passagère; myélite transverse, sciatique, amélioration passagère). — Omboni (*loco citato*), myélite avec contractures; les deux sciatiques; état stationnaire. — Simon (Nerve stretching in infantile paralysis, *British, med. J. 1882*, t. I, p. 204), paralysie infantile; sciatique; amélioration. — Strümpell (*loco citato*), 1 myélite lombaire, les sciatiques, pas de résultat. 1 paraplégie spasmodique spinale plus intense à gauche, Disparition pendant huit jours du phénomène du pied. — Tiersh (*loco citato*), 1 myélite transverse; les sciatiques; pas d'amélioration.

c) Elongation dans les myélites chirurgicales. — L'élongation ne paraît avoir été guère plus heureuse dans les myélites chirurgicales. Nous avons déjà noté quelques guérisons pour myélites traumatiques. Ici, dans des cas analogues et dans des cas de maux de Pott nous trouvons 2 améliorations considérables, 2 améliorations notables, 4 états stationnaires. Voici ces faits :

Armstrong (Nerve stretching in case of spinal meningitis with ataxic symptoms due to injury, *St-Thomas, Hosp. Reports*, 1882, n. s. XI, p. 109-112). — Andrews (*Chicago Medical Journal*, t. XXVI, p. 130, 1878). Paraplégie spasmodique traumatique; cruraux et sciatiques; état stationnaire. — Blum (Deux cas d'élongation du sciatique pour névralgie rebelle, *Bull. et Mém. Soc. Chirurgie*, 1882, n. s. VIII, p. 162-169, rapport de Gillette), 1 névralgie probablement symptomatique d'un mal de Pott; état stationnaire. — Chauvel (Elongation des branches terminales du plexus brachial dans un cas de trépidation épileptoïde d'origine traumatique, par Poulet, *Bull. et Mém. Soc. Chir.*, 1884, n. s. X, p. 939-947), 1 amélioration. — Nussbaum (Nervendehnung bei centralen Leiden, *Ærz. Int. Blatt* München, 1876, p. 21-29), myélite traumatique datant de onze ans; cruraux et sciatiques; état stationnaire. — Omboni (*loco citato*), paraplégie traumatique datant de trois mois; amélioration durable. — Riedel (*loco citato*), 1 myélite traumatique datant de six mois; sciatiques et cruraux; il persiste seulement de la névralgie génito-crurale. — Rosenbach (Nervendehnung bei einer traumaticher Lesion der Wirbeln allmählich enstandenen diffusen Rückenmarks Erkrankung, *Centr. f. Chir.*, 1881, t. VIII, p. 401-403), myélite traumatique datant de neuf mois; sciatiques; amélioration de la sensibilité.

En somme, si nous laissons de côté les cas de guérison où il s'est agi certainement soit de névrites périphériques, simulant des affections médullaires (pseudo-tabes) soit de myélites traumatiques légères, et qui auraient guéri sans traitement, nous voyons que les modifications transitoires notées à la suite de l'élongation des gros troncs dans les affections médullaires ont été parfois fâcheuses et que les favorables n'ont pas différé en degré ou en nature des améliorations spontanées qui se présentent dans ces affections.

Ajoutons que l'élongation des gros troncs a été suivie de morts dans un certain nombre de cas :

Benedikt (*loco citato*), ataxie; sciatiques; mort par oblitération des coronaires. — Berger (Elongation du sciatique chez un hémiplégique, *Soc. Chirurgie*, 1884, 24 déc., *Bull. et Mém.*, 1884, p. 945), ataxie; sciatiques; mort deux jours après; phlegmon gangréneux au niveau de la région opératoire, Méningo-myélite suppurée avec petits foyers de pus concret remontant le long du sciatique. — Billroth (*loco citato*), sclérose en plaques; sciatiques; mort le 10e jour. — Carafy (A case of sciatic nerve stretching in locomotor ataxy, *Brit. m. J.*, 1881, t. II, p. 928-973), ataxie; sciatique gauche; deux mois après, mort dans le coma avec convulsions épileptiformes. — Fenger et Lee (*loco citato*), 4 morts, 3 dans des myélites médicales diverses, 1 dans une ataxie, par pyohémie due aux ulcérations de décubitus. — Gœrtner (*in* Nusbaum, Blosslegung und Dehnung der Rückenmarksnerven; eine erfol-

Observation LX (due à M. Routier). *Névrite optique chez un tabétique. Trépanation, incision de la dure-mère. État stationnaire.* — M. C..., quarante et un ans, entre le 18 septembre 1891 à Cochin. Son père est mort d'une attaque d'apoplexie. Sa mère est vivante, très nerveuse. Il y a dix ans, il eut, à la base du gland, une ulcération dont on voit encore la trace et qui fut suivie de bubon inguinal suppuré. Six mois plus tard, bouton à l'anus qualifié syphilitique par des médecins. A la même époque, mal de gorge et perte de cheveux. Traitement antisyphilitique pendant deux mois. Un an plus tard, pendant huit ans douleurs en éclairs dans les jambes.

En janvier 1891, le malade s'est aperçu pour la première fois que l'œil droit faiblissait. En deux mois, la cécité de ce côté devenait presque complète, et l'œil gauche se prit à son tour. En février 1891, le Dr Trousseau prescrivit de l'iodure de potassium. En mars, difficultés et douleurs pour uriner, douleurs à l'estomac et en ceinture.

greiche Operation, *Deutsche Zeitschrift für Chirurgie*, 1872, t. I, p. 450, obs. p. 462), hémiplégie avec crampes et douleurs dans le bras; plexus brachial; cessation des douleurs; mort en quinze jours d'hémorragie de la jugulaire. Güssenbauer (*in* Weltlinsky, *loco citato*), 1° ataxie; sciatique; augmentation de l'anesthésie, parésie et mort au bout d'un mois; 2° ataxie; sciatiques; mort rapide des progrès de l'affection. — Hahn (*loco citato*), 2 morts. — Heischfelder (*Nerve-Stretching*, *Pacific. med. and surg. Journal*, 1881, t. I, p. 510), ataxie; sciatiques; crises d'épilepsie le 2e jour et mort le 4e. — Külenkampf (Ein Fall von Nervendehnung bei Tabes, *Berliner klinische Woch.* 1881, p. 711), ataxie; sciatiques; le lendemain, catarrhe vésical intense, mort le 18e jour. — Lamarre (Contribution à l'étude de l'élongation des nerfs dans les affections médullaires, *Revue chirurgie*, 1881, t. I, 493-496), myélite; après deux élongations, mort de suppuration. — Langenbuch (*loco citato*), ataxie; sciatique gauche, puis droit et cruraux; amélioration. Au moment de commencer une élongation, mort de chloroforme; moelle normale. — Bibram (*in* Braun, *loco citato*), contractures rhumatismales; sciatiques: le lendemain, mort subite; petites hémorragies récentes le long des deux nerfs, sur la dure-mère, la pie-mère et la moelle. — Socin (*in* Sury Bies, Nervendehnung bei Tabes, *Correspond. Bl. f. Schweizer Ærzte*, 1880, p. 789), ataxie; sciatique; mort au bout de quinze jours d'embolie. — Weiss und Mikulicz (*loco citato*), sclérose multiple; sciatiques; mort le 9e jour. — Westphal (*loco citato*), paralysie spasmodique; élongation du plexus brachial; méningite et mort.

La plupart de ces morts, on le voit, ont été dues à des accidents septiques, qu'on saurait éviter aujourd'hui, mais quelques-unes ont eu pour cause la traumatisation médullaire, du fait de l'élongation. Il ne paraît pas que la violence de cette élongation, dans ces cas, ait été spécialement intense; il y a donc là un facteur de gravité qu'on ne saurait apprécier.

On trouvera tous les renseignements sur la technique de l'élongation dans les Revues que nous avons indiquées et surtout dans Artaud et Gilson (De l'élongation des nerfs, *Revue de chirurgie*, 1882, t. II, p. 124 et 207). — Gillette (Elongateur spécial pour les troncs nerveux, *Société de chirurgie*, 1881, *Bull. et Mém.*, p. 533. — Nicaise (Crochet pour l'élongation des nerfs, *Soc. Chirurgie*, 13 juillet 1881, *Bull. et Mémoires*, 1881, p. 539). — Lépine (Sur les effets de l'élongation très modérée du nerf sciatique par la méthode sous-cutanée chez les ataxiques, *Comptes rendus, Soc. biologie*, 1883, n. s. IV, p. 194-197).

A l'entrée à l'hôpital on constate : réflexes rotuliens abolis, plantaires conservés. Pas d'incoordination motrice. Pas de vision qualitative; vision quantitative nulle à droite; à gauche, légère sensation lumineuse. Pas de troubles de la sensibilité. Acuité auditive très diminuée à droite. Les douleurs des membres ont diminué, depuis que la vue a baissé.

19 *septembre*. — Je fais sauter les lames droites de la 7e cervicale et de la 1re dorsale. La dure-mère mise à nu est ouverte longitudinalement. Issue de la valeur d'un verre de liquide céphalo-rachidien. La plaie est refermée sans sutures de la dure-mère ni des muscles.

25 *septembre*. — Il se fait tous les jours, depuis l'opération, un écoulement considérable de liquide. Les points de suture placés provisoirement dans les couches superficielles sont serrés.

26 *septembre*. — Désunion de la suture. Suintement considérable mouillant l'oreiller.

2 *octobre*. — Le malade a compté ses doigts; mais une demi-heure après la visite de M. Abadie, il n'a plus rien vu.

3 *octobre*. — Deux ou trois accès de dyspnée. Langue sèche. Pas de température. Pouls bon 70. Sortie.

Décembre 1891. — L'opéré va bien, n'a plus de douleurs ataxiques; il a gagné quelque peu comme vision quantitative.

Le résultat fut nul aussi chez un *syringomyélique*, à qui Abbe, après trépanation rachidienne ponctionna la cavité gliômateuse intra-médullaire. Après résection des lames 7e cervicale et 1re dorsale, il tomba sur une large dilatation fusiforme du fourreau méningé, remplissant tout le canal. La dure-mère fut incisée sur une longueur de 2 pouces : il ne s'écoula pas de liquide céphalo-rachidien; la moelle, présentant à peu près deux fois son volume normal, paraissait contenir une cavité remplie de liquide et sa ponction donna un centimètre cube environ de liquide jaunâtre. Le malade ne mourut pas de l'intervention : on ne pouvait demander davantage.

La *section intra-rachidienne*, *extra ou intra-durale des racines* paraît d'une thérapeutique plus heureuse.

Le premier en date des faits de cet ordre appartient à Abbe. Son malade, sans antécédents spécifiques ou rhumatismaux avait senti tout à coup, en mai 1887, une douleur lancinante localisée à la partie postérieure de l'avant-bras droit, douleur qui devint au bout d'une huitaine de jours paroxystique, avec des tiraillements dans le pouce, l'index et le médius. Au printemps de 1888, la main se raidit en demi-flexion, les interosseux s'atrophièrent et l'avant-bras diminua légèrement de volume. Dana fit le diagnostic de névrite ascendante et Bull élongea sans succès le cubital. Les douleurs et les tiraillements dans le membre continuèrent sans

aucune amélioration. Le 16 juillet 1888, amputation intra-deltoïdienne, encore sans résultat. Les crises douloureuses augmentèrent même de fréquence et se répétèrent toutes les cinq ou dix minutes, en même temps que des spasmes violents secouaient le moignon; l'ablation d'un névrome que contenait celui-ci, sur le trajet du circonflexe, ne modifia en rien l'état du malade. Le 31 décembre, Abbe réséqua les lames droites des quatre dernières vertèbres cervicales, sectionna les 6e et 7e racines de ce côté. Les crises douloureuses continuant, quarante-huit heures après il incisa la dure-mère, réséqua un quart de pouce de la huitième racine sensitive et sectionna la septième. A partir de ce moment, les douleurs s'atténuèrent, le moignon s'atrophia, s'anesthésia, et le malade fut pendant plusieurs mois grandement soulagé. Au bout d'un an, les crises douloureuses reparurent presque aussi intenses qu'avant l'opération.

Chez un deuxième malade, Abbe obtint également un résultat satisfaisant, malheureusement aussi passager.

D'autre part, Bennett rapportait au début de 1889, à la Société médico-chirurgicale de Londres, un fait assez analogue. Il s'agissait d'un homme souffrant de douleurs violentes avec contractures dans la jambe gauche. Le tibia était très notablement hypertrophié ; rien n'avait réussi : anti-syphilitiques, trépanation et ostéotomie du tibia, amputation du genou, élongation, puis résection du sciatique. Bennett se décida à ouvrir le canal médullaire et, ne trouvant rien, sectionna près de la moelle les racines postérieures des 1e, 3e, 4e, 5e paires lombaires, 1re et 2e sacrées. Les spasmes continuèrent, mais les douleurs disparurent. Quinze jours après l'opéré mourut d'une hémorragie cérébrale; on trouva un léger épaisissement de l'arachnoïde au niveau des 7e et 8e vertèbres dorsales. Les racines sectionnées n'étaient pas réunies et cependant l'anesthésie, immédiatement consécutive à l'opération, avait rapidement disparu.

Au dernier Congrès de Berlin, Horsley a rapporté deux cas de même ordre : Son premier malade qui souffrait de spasmes et de douleurs localisées sur le trajet des 8e et 9e nerfs dorsaux droits, fut relativement soulagé, mais les névralgies reparurent sur le trajet d'autres nerfs. Le second, garçon de quinze ans, avait des douleurs vives, des troubles vaso-moteurs et de l'atrophie musculaire sur le territoire des racines de la moitié gauche du tiers inférieur du renflement cervical, Horsley sectionna, les 7e et 8e racines postérieures gauches, il y a eut une amélioration considérable.

Depuis les faits précédents aucune observation nouvelle n'est

venue confirmer ou infirmer les conclusions que nous en avions tiré sur le traitement intra-rachidien des névralgies rebelles, en 1890.

« Les interventions telles que les précédentes, appliquées et applicables aux névralgies très graves, ont les avantages suivants :

1° Barrer, plus sûrement qu'une section portant plus bas, la route à la névrite ascendante, dont on ignore la limite supérieure;

2° Permettre, dans les cas de diagnostic difficile, d'explorer le canal rachidien et s'il existe une tumeur, un processus inflammatoire producteur de compression radiculaire ou médullaire, de le supprimer;

3° Borner la section aux racines postérieures, ce qui évite la paralysie du territoire innervé par la racine antérieure correspondante.

L'ouverture de la dure-mère et la section intra-durale seront naturellement nécessaires pour obtenir ce dernier bénéfice. »

STATISTIQUE IX. — **Interventions pour lésions diverses du rachis, des méninges et de la moelle.**

NUMÉROS	INDICATION BIBLIOGRAPHIQUE	AGE ET SEXE	SYMPTÔMES	OPÉRATION	RÉSULTAT	LÉSIONS
	A. **Ostéites non tuberculeuses** (traumatiques, ostéomyélitiques, syphilitiques).					
1	1832. Mercogliano. Carie et détachement du corps de la 3e vertèbre cervicale. Guérison. *Gaz. méd. de Paris*, 1832, p. 589, d'après *Osservatore medico*.	H.	Syphilis. Destruction du voile du palais et de la luette, ainsi que du fond du pharynx. Le corps de la 3e cervicale, à nu, se mobilise peu à peu. Pas d'accident médullaire.	Il est saisi avec une pince et extrait non sans difficulté. Le fragment comprenait le corps avec une partie des apophyses transverses.	Guérison.	Carie syphilitique (?) du 3e corps cervical.
2-4	1861-1892. Ollier. Traité des résections, t. III, p. 835-857.	I.	?	Résection des apophyses épineuses de la 7e cervicale et des 3 premières cervicales.	?	Ostéite dans une plaie par brûlure.
		II.	?	Résection d'apophyses épineuses lombaires.	?	Ostéite par dénudation d'apophyses épineuses.
		III.	Chute sur la glace, fistules multiples conduisant sur les faces antérieure et postérieure du sacrum, et communiquant avec le rectum. Douleurs sourdes intra-pelviennes. En tirant sur le séquestre avec deux doigts placés, l'un dans le rectum, l'autre sur la face postérieure, on provoquait une douleur vague s'irradiant vers le rectum et la vessie.	Extirpation du séquestre, trois ans après le début de l'affection.	?	Ostéite traumatique du sacrum.
5	1888. Lloyd and Deaver. A case of tumor of the cervical region of the spine. Operation and death. *The American Journal of the medical sciences*,	F. 45 ans.	Douleurs vives dans la tête; affaiblissement de la jambe, puis du bras gauche, tuméfaction à gauche de la ligne médiane, au niveau de la 3e cervicale; nuque raide. Quatre	Le 17 juillet, incision médiane; on met à nu une tumeur osseuse englobant les apophyses épineuses et les lames gauches des 3e et 4e dorsales. A la section ces	Carbonate d'ammoniaque; sulfate d'atropine en injections hypodermiques. Electrisation du phrénique. Mort le 20 au matin, probablement par s	Ostéite des lames gauches 3e et 4e dorsales. Au niveau de la trépanation, dure-mère épaissie

			non modifiée. Réflexe rotulien exagéré des deux côtés. Pas de troubles de la sensibilité. Légère rétinite double.	opaque et épaissie. Figuré avec une aiguille exploratrice. Drain, suture des muscles. Pendant la seconde moitié de l'opération, la respiration avait été très pénible.		à gauche, saillie conique de la grosseur d'un grain de blé. Sur les coupes de la moelle, extravasation sanguine, surtout à gauche.
6	1889. Bazy. De l'intervention chirurgicale dans les cas de compression de la moelle et de l'ouverture exploratrice du canal rachidien. *Congrès français de chirurgie*, 1891, 31 mars matin, et Mémoires et discussions, p. 149, obs. II.	F. 29 ans.	Syphilitique et hystérique. Incontinence d'urine, paraplégie avec contracture en extension, atrophie musculaire, anesthésie plus marquée et plus élevée du côté droit que du gauche, point douloureux au niveau des apophyses épineuses 9e et 10e dorsales.	Incision de 12 cent. longitudinale; ablation de l'apophyse épineuse 10e dorsale, puis de l'arc 9e, incision de la dure-mère, qui fut suturée avec 5 fils de catgut fin.	Épanchement sous-cutané de liquide céphalo-rachidien. Résultat thérapeutique nul.	Exostose syphilitique (?) non trouvée à l'opération.
7	1890. Personnelle.		V. texte, p. 367.			Ostéomyélite.
8 et 9	1891. Auffret. De l'intervention chirurgicale dans les affections du rachis. *Arch. de méd. navale*, 1892, p. 379. Obs. IV. Ostéite suppurée du corps de la 4e vertèbre cervicale, d'origine spécifique, avec volumineux abcès rétropharyngien. Ostéite suppurée suivie de nécrose du frontal, p. 388, et obs. V. Gomme de la 4e vertèbre cervicale, lavage par la voie pharyngée, p. 392.	I. H. 22 ans.	Il y a quatre mois, chancre. Depuis quinze jours, douleurs dans le cou et la gorge, et abcès du frontal ouvert. Volumineux abcès rétropharyngien.	Incision au bistouri, les jours suivants, le stylet arrive par l'orifice jusqu'au corps de la 4e cervicale dénudé. Agrandissement de l'incision en haut et en bas, écartement des lèvres avec des érignes, curage des fongosités, cautérisation au thermo. Traitement mercuriel et ioduré. Immobilisation de la tête dans une gouttière de gutta-percha. Un mois plus tard, nouveaux grattages de la vertèbre atteinte à la curette de Volkmann, avec cocaïne; répétition de l'opération deux mois après. Cautérisation au thermo. Injection d'oxyde jaune dans la vaseline liquide.	Guérison définitive.	Ostéite syphilitique du corps de la 4e cervicale.
		II. H.	Syphilis. Abcès rétropharyngien.	Incision. Extraction de fongosités et de la moelle osseuse. Mercure IoP.	Guérison définitive.	Ostéite syphilitique du corps de la 4e cervicale.

NUMÉROS	INDICATION BIBLIOGRAPHIQUE	AGE ET SEXE	SYMPTÔMES	OPÉRATION	RÉSULTAT	LÉSIONS
			B. Périméningite suppurée.			
1	1892. Delorme. Obs. due à l'obligeance de l'auteur.		V. texte p. 369.			
			C. Méningite rhumatismale.			
1	1888. X. Dercum and J. White. Two cases of spinal surgery. *Annals of Surgery*, 1889, t. I, p. 424, case I et Further report of results obtained in a case of removal of the posterior wall of the spinal canal and opening of the duramater spinalis in the upper dorsal region for paraplegia. *Annals of Surgery*, 1890, t. II, p. 37.	H. 55 ans.	Fin décembre 1887, douleurs dans les bras et les épaules; trois ou quatre jours après, faiblesse des cuisses. En huit jours, paraplégie complète avec paralysie des sphincters, puis hyperesthésie remontant jusqu'aux seins. Le 1er octobre 1888, la paraplégie remonte jusqu'au 4e espace intercostal. Réflexes très exagérés. Contractilité faradique un peu diminuée. Anesthésie au toucher et à la température, remontant à peu près jusqu'à la 2e côte, avec une douleur en ceinture un peu au-dessous, exagérée par la pression sur la tête, la percussion sur les 3e, 4e et 5e apophyses dorsales. Sphincters paralysés. Ulcère au sommet du sacrum, pupille gauche un peu plus large que la droite.	17 oct. 88, incision médiane allant de la 7e cervicale à la 6e dorsale. A la pince coupante, ablation des 5e, 4e, 3e, 2e, 1er arcs dorsaux; section longitudinale de la dure-mère. Elle est libérée d'adhérences qui l'unissent à la pie-mère et à la moelle. Sutures au catgut de la dure-mère. Drainage.	L'écoulement du liquide céphalo-rachidien nécessita pendant plusieurs jours le changement quotidien du pansement. Ablation du drain le 10e jour. 5 heures après l'opération, vive douleur dans les genoux, plus de douleurs en ceinture. Le lendemain matin, retour de la sensibilité dans les pieds, dont le malade rapporte les sensations à un niveau plus élevé. Le 20, sensibilité sur toute la jambe, avec adduction des cuisses. Le 23, le malade remarque que la main qui le touche est chaude. Très léger mouvement des orteils droits. 1er nov. Les orteils des deux pieds sont facilement mobiles. En décembre, mouvements très nets des pieds, puis des jambes et des cuisses. Sensations de mieux en mieux locali-	Adhérences entre la dure-mère et la pie-mère au niveau de la région dorsale supérieure.

					augmente. Sensibilité presque complète. En juin 1890, guérison complète, l'opéré monte et descend les escaliers, se baisse et se relève sans aide. Le pied droit est un peu jeté en avant et les réflexes rotuliens très légèrement exagérés.	

D. Lésions produisant un excès de tension céphalo-rachidienne.

1-4	1890. Essex Wynter. Four cases of tubercular meningitis in which paracentesis of the theca vertebralis was performed for the relief of fluid pressure. *The Lancet*, 1891, t. I, p. 981.	I. G. 3 ans.	8 jours après le début d'une méningite tuberculeuse, coma.	Incision cutanée à côté de l'apophyse 2e lombaire; un trocart est enfoncé et après avoir butté contre une lame, s'enfonce dans le sac dural. Issue d'un liquide clair. Le tube du trocart est remplacé par un tube en caoutchouc.	Pendant les premières 24 heures on recueillit quatre drachmes de liquide. Mais le liquide cessa de couler et la mort survint.	Méningite tuberculeuse de la base. La piqûre de la dure-mère était invisible.
		II. F. 11 ans.	Depuis 2 ans, écoulement d'oreille. Depuis 9 jours, douleurs de tête, anorexie, vomissements, photophobie, délire, somnolence.	Ablation de l'apophyse épineuse et de la lame droite 2e lombaire. Ponction de la dure-mère avec un bistouri. Il s'écoule un peu de liquide clair. Drain dans le canal vertébral.	Le lendemain la température est normale. Augmentation de la somnolence et du strabisme. Mort le matin du 3e jour.	Méningite tuberculeuse. L'orifice de la dure-mère était fermé.
		III. G. 2 ans et 3 mois.	Depuis 8 jours, douleurs de tête avec vomissements et strabisme. Spasmes dans les bras, puis coma, pupilles dilatées ne réagissant pas à la lumière.	Ablation de l'arc 1er lombaire et incision de la dure-mère. Il s'écoule un flot de liquide augmentant à chaque expiration. Drain, et bords de la dure-mère fixés à ceux de la plaie.	Pendant l'opération, aussitôt le liquide écoulé, les pupilles jusque-là dilatées et inactives se contractèrent et reprirent leur activité réflexe. Mort 5 heures après l'opération.	Méningite tuberculeuse.
		IV	Malaise depuis une quinzaine, et depuis 4 jours, convulsions. Pouls 160, demi-coma, tache cérébrale.	Enfoncement d'un trocart entre deux arcs lombaires.	Mort au bout de 5 heures.	Méningite tuberculeuse. Petite extravasation sanguine à la face interne de la dure-mère.

NUMÉROS	INDICATION BIBLIOGRAPHIQUE	AGE ET SEXE	SYMPTÔMES	OPÉRATION	RÉSULTAT	LÉSIONS
5 à 23	1891-1892. Quincke. Obs. I. Ueber hydrocephalus. *Verh. des X congresses f. In medicin*, 1891, p. 322. Obs. II-X, Die Lumbalpunction der hydrocephalus. *Berliner klinische Wochenschrift*, 1891, p. 930 et 965. Obs. XI-XIX (en laissant de côté une ponction dans un sac de spina bifida). Ueber meningitis serosa. *Sammlung klinischer Vorträge*, n° 67, mars 1893, p. 655.	I. Adulte.	Symptômes cérébraux dans le cours d'une hydrocéphalie chronique. Injections de Koch, avec élévation de température.	Trois ponctions lombaires. Pression 150. Quantité évacuée, aux 3 ponctions lombaires, 3 cc., 10, puis 5.	Amélioration.	Hydrocéphalie chronique. Poussée aiguë puis méningite tuberculeuse.
		II. F. 7 ans.	Tête grosse, fontanelles fermées tard. Les fonctions cérébrales se sont bien développées, mais depuis un an rétrogradent. Une sœur de 8 ans est complètement paralysée et ne peut parler. Le 30 juin 1891, tête 54 c. de tour, fontanelles fermées, marche impossible sans aide. Contractures des membres inférieurs par les mouvements provoqués, avant-bras en pronation. Muscles de la face plus faibles à gauche. Langue pendante, parole lente et incompréhensible, réflexes exagérés sur les membres inférieurs.	3 juillet, 1re ponction au-dessous du 3e arc. Extraction en 20 minutes de 32 c. de liquide. Pression 400, puis 250. 7 juillet, ponction avec la canule lancette; sans évacuation de liquide, la pointe est retirée de 5 mm. 5 jours après empâtement tout autour du point piqué; de même le 15 juillet. Le 23, extraction de 14 cc. en 5 minutes avec pression de 400, puis 300. Le 30, de 8 cc. pression, 210; l'enfant qui était chloroformé se réveille et la pression remonte à 320. 6 août, ponction à peu près sans résultat et à la suite, pendant huit jours œdème autour de la piqûre.	Pas d'amélioration.	Hydrocéphalie.
		III. G. 2 ans.	Aucun symptôme d'activité cérébrale. Crâne 48 c. de tour. Fontanelles fermées.	Le 1er juillet, ponction au-dessous du 3e arc. Extraction de 28 cc. de liquide céphalo-rachidien. Pression de 100, puis 140, enfin 60 à 70.	Pas de résultat.	Hydrocéphalie.
		IV. G. 10 mois.	A 7 mois, crampes de l'avant-bras avec flexion de la tête, se reproduisant d'abord tous les deux jours, puis quatre à cinq fois par jour. L'enfant ne reconnaît pas les personnes de son entourage. Le 21 mai 1891, grande fontanelle encore ouverte. Stra-	Le 18 juin, ponction au-dessous du 3e arc. Issue seulement de 1 à 2 cc. de sérosité. Pression 70 mm.	Pas de résultat.	Foyers multiples d'encéphalite.

			qu'à vingt fois en 24 heures, avec des caractères et une durée variables; à la suite de traitement par le bromure, elles cessent.			
		V. F. 1 an 1/4.	Depuis 8 jours, l'enfant vomit, louche, et se plaint lorsqu'on touche sa tête. Le 21 août 1891, température 37°, pouls régulier; crâne volumineux (45), pas de connaissance, tête en extension forcée, grande fontanelle de 5 c. sur 4, saillante, avec des battements.	22 août, ponction au-dessous du 4e arc, extraction de 66 cc. de liquide; la fontanelle est affaissée, ne bat plus, l'extension de la tête est moindre. Le soir l'enfant est tranquille, somnolente, la fontanelle et la contracture de la nuque sont redevenues ce qu'elles étaient avant. 23. Sommeil bon. Pas de vomissement. Une ponction au-dessous du 3e arc fait sortir 20 cc.; une autre à la lancette, avec canule placée dans l'orifice, au-dessous du 4e donne 15 cc. Même rémission des symptômes qu'après la 1re ponction. 27, la ponction au-dessous du 3e arc ne donne que 10 cc. 29, ponction dans le 3e arc, en tout 43 cc.	30 août, vomissements plus fréquents, pouls 120e, l'enfant boit mal. Crampes toniques dans les membres inférieurs. Mort le 1er septembre, avec une température de 41°.	La quantité du liquide céphalo-rachidien est de 148 c.c. Hydrocéphalie restée latente, et révélée par une méningite tuberculeuse.
		VI. H. 25 ans.	Depuis décembre 1889, douleurs de tête; depuis le printemps 1890, vertiges. Le 7 novembre 1890, les douleurs de tête et les vertiges persistent, œdème des paupières, paralysie des muscles de l'œil. Stase papillaire, pupille moyenne, lenteur de la parole. Les vessies de glace, les purgatifs, l'iodure de potassium, le mercure, ne donnent aucun résultat. Torpeur qui, pendant plusieurs heures, va jusqu'à la perte complète de connaissance. Fin février 1891, début d'amaurose et d'atrophie du nerf optique.	3 avril, ponction au-dessous du 3e arc pr. 500; en une heure, 100 cc. Amélioration des vertiges, puis retour des symptômes. 6 mai. Ponction de 63 cc.; pr. 680. Pas de changements. 9 mai, violentes douleurs de tête, frisson; sensation d'engourdissement dans les bras et les jambes. 10 mai, tout à coup, mort. Une ponction lombaire faite sur-le-champ donne 35 cc.	Mort.	Ventricules cérébraux très agrandis. Au côté gauche du pont et de la moelle allongée, tumeur grosse comme un œuf, cysto-sarcomateuse, siégeant dans la pie-mère et indépendante de la substance cérébrale, elle refoule le pont à droite et en avant, la moelle allongée vers la

NUMÉROS	INDICATION BIBLIOGRAPHIQUE	AGE ET SEXE	SYMPTÔMES	OPÉRATION	RÉSULTAT	LÉSIONS
	Id.					ligne médiane, l'hémisphère gauche du cervelet en partie en arrière, en partie vers la ligne médiane. Elle reste éloignée de 1 c. 1/2 de la veine de Galien.
		VII. H. 39 ans.	Le 22 juillet 1891, subitement, douleur à la nuque, vertiges, diarrhée. Le 23, délire, coma, raideur de la nuque, sans douleur à la flexion provoquée. Pupilles rétrécies, papilles troubles, veines dilatées. Pouls 60. Respiration s'arrêtant toutes les cinq ou six secondes.	29, ponction au-dessous du 3e arc; 20 cc. Pression 150, avec abaissements inspiratoires.	3/4 d'heure après, la respiration s'arrête. Mort.	Ventricules très dilatés. Œdème de la pie-mère basale avec congestion.
		VIII. H. 39 ans.	En février 1891, douleurs de tête qui deviennent bientôt continues. En mars, vue double et affaiblie, vomissements, tremblements des extrémités. Somnolence, démarche hésitante, double névrite optique, avec dilatation veineuse et hémorragie à gauche.	1er juin, ponction au-dessous du 3e arc : 32 cc. Pression de 180 à 210. Le 4 juin, 4 sangsues sur le côté gauche du crâne. Du 7 juin au 22 juillet, injections sous-cutanées de calomel.	Amélioration progressive. Le 29 juillet ne persistait plus qu'un peu de tremblement de la main, lorsqu'elle était restée longtemps étendue, et d'épaississement des vaisseaux de la pupille.	?
		IX. H. 20 ans.	Fin avril, douleurs de tête, perte de connaissance et vomissements. Le 8e jour, entrée à l'hôpital. Les jours qui suivent, anesthésie, raideur et sensibilité de la nuque, pouls irrégulier. Le 5 mai, légère parésie du droit ex-	5 juin, ponction au-dessous du 3e arc, donnant en 10 minutes 32 cc. Pression de 160 avant, 90 après.	Les jours suivants, douleurs au point de la ponction et dans les cuisses. 18 juin, injection de calomel. IoP. Amélioration progressive des symptômes. Le 29 août, fausse couche, ne laissant aucun	Méningite spécifique, peut-être entée sur une hydrocéphalie chronique.

	Id.	X. F. 24 ans.	Dans la seconde moitié de juin, douleurs de tête. Le 8 août, perte de connaissance avec pupilles rétrécies et pouls lent. Ensuite agitation et vomissements. Le lendemain, raideur de la nuque, température normale, pouls 56, veines rétiniennes dilatées. Les jours suivants, l'état mental s'améliore. Le 13 août, coma profond, crampes des extrémités, pas de réflexe cornéen.	Le 14 août, ponction au-dessous du 4e arc donnant 26 cc. de liquide très hémorragique. Pression avant 320 à 350 millim. Après 40.	1/2 heure après, mort.	Piqueté hémorragique de la dure-mère de l'arachnoïde et du cerveau. Dans le lobe temporal droit, foyer hémorragique, gros comme une pomme d'api. Les ventricules contiennent du sang frais. Les deux hémorragies semblent avoir été consécutives.
		XI-V .	?	?	?	?
		XVI. F. 23 ans.	Depuis mai 1892, douleurs de tête avec tendance à tomber du côté gauche, vomissements. A l'entrée à l'hôpital assoupissement profond. Tour du crâne, 537 mm., pupilles moyennes ne réagissant pas bien, papillite. Vessie de glace, trois sangsues derrière chaque oreille, frictions mercurielles, iodure de potassium.	Le 18 mai, ponction au-dessous du 2e arc. Pression 140-150 min. Issue de 15 cc. de liquide clair.	Immédiatement après, l'opérée répond aux questions, n'a plus de douleurs de tête, même lors qu'on lui secoue. Puis les symptômes reparurent, accompagnés d'une parésie faciale ganche, et d'hyperesthésie généralisée pour disparaître à la fin de mai spontanément, si bien qu'alors, la malade quittait l'hôpital, n'ayant plus qu'un léger degré de congestion de la pupille.	Méningite séreuse spécifique, peut-être entée sur une hydrocéphalie chronique.
		XVII. G. 8 ans 3/4	Rachitisme ; depuis deux ans, douleurs de tête, augmentation disproportionnée de son volume. En août 1892, elle est énorme, 60 c. de tour. Les mouvements des mains sont hésitants, l'enfant ne peut seul ni se tenir debout ni s'asseoir.	3 ponctions donnent une pression de 230 à 720 millim. ; deux fois piqûre longitudinale de la dure-mère, et œdème consécutif des parties molles voisines.	Après les ponctions, amélioration notable des symptômes ; mais l'enfant retourne chez lui non modifié. Il aurait pu depuis s'asseoir et marcher avec des béquilles.	Hydrocéphalie chronique et accroissement tardif.

NUMÉROS	INDICATION BIBLIOGRAPHIQUE	AGE ET SEXE	SYMPTÔMES	OPÉRATION	RÉSULTAT	LÉSIONS
	Id.	XVIII. G. 9 ans.	Dès la naissance, tête volumineuse. En février 1891, chute sur l'occiput et depuis, douleurs en ce point, s'exagérant par crises qui se terminent par de brusques extensions. En juin, perte de l'ouïe qui dura plusieurs semaines, puis altération de la vue progressive. En septembre, le malade ne peut plus distinguer que la lumière à droite, à gauche il peut compter les doigts. Pupilles atrophiées.	Le 2 sept. ponction, 320 mill.; 26 cc. Le 12, 2e ponction, dans le 4e espace. 150 mill.	Jusqu'au 10 oct., état stationnaire, la vue a même plutôt encore baissé. — En oct. 1892, il y aurait eu une légère amélioration.	Hydrocéphalie latente, poussée aiguë de symptômes à la suite d'un traumatisme.
		XIX. G. 9 mois.	A la naissance, le 11 juin 1891, enfant petit, à tête bien conformée. En octobre, augmentation de volume, strabisme.	Le 9 oct., ponction. Pression 360, qui descend à 150 après ablation de 23 cc. Affaissement des fontanelles. Retour de leur tension, le 17 oct., et nouvelle ponction dans le 4e espace, avec fente longitudinale de la dure-mère. De 300, la tension descend à 150 après ablation de 63 cc.	Pneumonie qui guérit. Départ de l'hôpital. Pas de renseignements ultérieurs.	Méningite séreuse des nouveau-nés.
24 à 28	Von Ziemssen. Valeur diagnostique et thérapeutique de la ponction du canal rachidien d'après la méthode de Quincke. (Congrès de médecine interne, tenu à Wiesbaden, du 12 au 15 avril 1893, séance du 13 avril matin). *Semaine médicale*, 1893, p. 191.	I et II.	?	Pression fort élevée. Liquide clair.	Résultat favorable.	Hydrocéphalie.
		III.	?	A la 1re ponction, liquide contenant des flocons de fibrine avec diplocoques. La ponction a été répétée le 3e jour et le liquide ne contenait plus les flocons.	?	Méningo-encéphalite épidémique.
		IV.	?	?	?	Tumeur cérébrale.
		V.	?	Ponction répétée 4 fois.	?	Tuberculose

29 et 30	Ewald. *Id.*	Plusieurs cas.	Symptômes de compression cérébrale.	La pression a varié entre 200 et 500 mm. Une fois 80 cc. de liquide ont été évacués en une fois.	Amélioration temporaire.	Hydrocéphalie chronique d'origine tuberculeuse.
31 et 32	Sahli. *Id.*	Plusieurs cas.	?	Pour obtenir un drainage durable, a essayé en vain diverses canules; il s'est toujours produit des coagulations. Peut-être conviendrait-il de tenter une ouverture plus large au thermocautère.	?	
33 à 35	Naunyn. *Id.*	I.	?	La ponction, faite à l'aide d'une simple aiguille, ne donna issue à aucun liquide.	?	Liquide purulent.
		II.	?	Pression de 500 à 700 mm. d'eau.	Amélioration.	Tumeur cérébrale.
		III.	?			Tuberculose méningée.

E. Tabes.

1	1891. Routier et Abadie. Obs. due à l'obligeance des auteurs.		Voir texte, p. 382.			Tabes avec lésions oculaires.

F. Syringomyélie.

1	1891. Abbe Robert and William Coley. Syringomyelia, operation. Exploration of cord, withdrawal of fluid. Exhibition of patient. *The Journal of nervous and mental diseases*, 1892, p. 512.	H. 36 ans.	A 16 ans, méningite cérébro-spinale; à 20, engourdissement du pied gauche bientôt suivie de faiblesse, 3 mois plus tard, apparition de ces symptômes à droite. Le 16 déc. 87, paraplégie subtile. Aggravation progressive des accidents. A la fin de 1891, le malade ne sent pas passer les matières, paraplégie spasmodique, réflexes exagérés. Troubles de la sensibilité étendus. Thermanesthésie sur une sur-	En décembre 91, opération, rabattement latéral d'un lambeau musculo-cutané contenant les apophyses épineuses. Ablation des lames 7°c. et 1re d. Large dilatation fusiforme du fourreau méningé, remplissant tout le canal. Incision de la dure-mère sur une longueur de 2 pouces. Pas d'écoulement de liquide céphalo-rachidien. La moelle avait deux fois son volume normal et paraissait contenir	On ôte le drain le 2e jour, il y avait une très légère activité volontaire de la vessie et du rectum, et les reflexes étaient exagérés. — Le 6e jour, la température s'élève à 103 1/2, et les spasmes cloniques des jambes deviennent de plus en plus fréquents et graves. Par le trajet du tube léger écoulement de liquide séro-sanguino-	Syringomyélite.

NUMÉROS	INDICATION BIBLIOGRAPHIQUE	AGE ET SEXE	SYMPTÔMES	OPÉRATION	RÉSULTAT	LÉSIONS
			face plus grande que l'anesthésie et l'analysie, sens musculaire conservé.	une cavité remplie de liquide. L'arachnoïde et la pie-mère étaient légèrement adhérentes à la dure-mère, mais du reste pas assez pour empêcher d'explorer de tous les côtés avec une sonde. La ponction de la moelle avec une aiguille aspiratrice donna un drachme 1/2 de liquide coloré. Suture de la dure-mère par soie continue, rabattement du lambeau fixé au côté opposé. Drains allant jusqu'à la dure-mère. Sutures superficielles, pas de corset.	lent. — A la fin de la 2e semaine, amélioration ; la rigidité des muscles des jambes diminua. C'est la seule amélioration que le malade présente. En mars 92, son état s'aggrava rapidement, il survint de la cystite et il mourut.	
			G. Névralgies rebelles.			
1 et 2	1888-1889. Abbe. Contribution to the surgery of the spine. *New-York medical Record*, 1889, t. I, p. 149, et Spinal Surgery, a report of eight cases, obs. VII et VIII. *New-York medical Record*, 1890, t. II, p. 91.	I. H. 44 ans.	Jamais de rhumatismes, de syphilis, d'accidents paludéens. Il y a un an, il passa une journée à doubler de zinc une chambre de congélation et ressentit dans la nuit suivante, une vive douleur vers le milieu de la face postérieure de l'avant-bras droit. Il s'y ajouta, huit jours plus tard, une douleur paroxystique avec tiraillements dans le pouce, l'index et le médius. Au printemps 1888, la main se raidit en demi-	Le 31 décembre éthérisation. Incision paraépineuse de la 3e cervicale à la 1re dorsale. Ablation des lames 7e 6e 5e 4e à droite. La 6e racine est attirée sur un crochet ; sur elle est appliquée une électrode métallique, et une électrode en éponge sur le dos. Mêmes manœuvres pour la 7e racine. L'électrisation du 6e nerf provoquait des contractions des sus et sous-épineux, rhomboïde, grand dorsal, grand pectoral, grand et petit rond,	Pendant les dix jours qui suivirent, les douleurs se bornèrent à des tiraillements du moignon. Trois semaines après l'opération, le malade pouvait marcher avec une canne. Plus de contractions volontaires des sus et sous-épineux, du deltoïde ou du biceps. Le grand dorsal et le grand pectoral sont affaiblis mais se contractent. Anesthésie de la face	Névralgie brachiale.

Id.		flexion, les interosseux s'atrophièrent. Elongation du cubital, sans succès, par Bull. Le 16 juillet, amputation du bras à l'extrémité supérieure, au-dessus de tout point douloureux constaté. Aucune amélioration, morphine. Le 25 septembre, contractions dans les muscles du moignon, tendance à tomber vers la droite, dans la marche les yeux fermés. Raideur des muscles du cou. Le 2 novembre, le malade était amaigri; toutes les quatre ou cinq minutes, il avait dans son moignon une crise douloureuse. Biceps, sus et sous-épineux, triceps atrophiés. Sur le nerf circonflexe, névrome dont la compression provoque des crises analogues aux crises spontanées. Le 7 novembre, ablation du névrome, aucune amélioration.	deltoïde. Les 6e et 7e nerfs furent sectionnés entre la dure-mère et l'os. Aucune amélioration. Le 2 janv. sous chloroforme, incision de la dure-mère; section en dedans d'elle des racines postérieures de la 8e paire, et ablation d'1/4 de pouce. Les douleurs provoquées par les manipulations avaient exactement le même caractère que les douleurs spontanées. Section des racines postérieures de la 7e paire. Le contact, même très léger des cordons postérieurs était très douloureux. L'électrisation du bout périphérique du 6e nerf provoqua des contractions des sus et sous-épineux et du rhomboïde; celle du 7e des contractions du grand pectoral, du grand dorsal, des adducteurs du bras. Suture au catgut de l'incision durale, et des bords de la plaie.	externe du bras, s'étendant en haut du milieu de la clavicule au milieu de l'omoplate. Le 15 mai 1890 Abbe ajoutait : L'anesthésie ne s'est pas modifiée. Le malade se plaint de souffrir autant qu'avant, et prend par jour un grain de morphine.	
	H. H.	Pas de rhumatisme ni de syphilis. A la fin de 1886, après que le bras eut été exposé au froid, douleurs entre le pouce et l'index qui s'étendaient au côté interne de l'avant-bras et s'accompagnaient de tiraillements dans les 4e et 5e doigts; les douleurs étaient paroxystiques. En juillet 1888, résection du cubital sans résultat, élonga-	15 fév. 89. Incision paraépineuse de la 3e cervicale à la 2e dorsale. Ablation des lames 5e, 6e, 7e cervicales et 1re dorsale. Incision de la dure-mère. Incision puis résection des racines postérieures 6e 7e 8e cervicales, 1re dorsales. Sutures de la dure-mère. L'excitation électrique de la 7e racine provoquait une projection de l'épaule avec rota-	Dès le 5e jour, les attaques douloureuses revinrent, quoique moins intenses. Anesthésie complète de la main gauche jusqu'à 1 ou 2 pouces au-dessus du poignet, et sur la face dorsale de l'avant-bras, depuis mi hauteur seulement, et du bras jusqu'aux épaules.	Névralgie brachiale. L'examen des racines postérieures montra qu'elles contenaient des exsudats inflammatoires, surtout la 1re dorsale.

NUMÉROS	INDICATION BIBLIOGRAPHIQUE	AGE ET SEXE	SYMPTÔMES	OPÉRATION	RÉSULTAT	LÉSIONS
	Id.		tion des nerfs du plexus, également sans résultat. Les paroxysmes revenaient toutes les cinq minutes pendant le jour et toutes les deux heures pendant la nuit. Après la 1re opération, l'index se fléchit et l'avant-bras s'atrophie. En février 1889, l'attitude est la suivante : tête et tronc fléchis, le coude gauche reposant sur le genou. Toutes les quatre ou cinq minutes, crises de douleurs, en même temps que les doigts se fléchissent sur la main et la main sur l'avant-bras. Les fléchisseurs de la main sont très faibles, les muscles intrinsèques atrophiés, ainsi que le deltoïde et le sous-épineux. Sudation continuelle du pouce et du médius.	tion du bras en dedans, celle de la 8e une extension énergique de l'avant bras.		
3	1888. Bennett. Subdural division of posterior roots of spinal nerves. *Lancet*, 1889, t. I, p. 839.	H. 45 ans.	Sciatique, successivement traitée sans succès par l'iodure de potassium, les narcotiques, la trépanation et l'ostéotomie linéaire du tibia épaissi, l'amputation au-dessous du genou, l'élongation du sciatique, la résection de 2 pouces 1/2 du nerf. Les douleurs à la fin de 1888 étaient plus fortes que jamais, nullement influencées par les narcotiques, la cuisse atrophiée.	Résection des racines postérieures des 1e, 3e, 4e et 5e lombaires, 1re et 2e sacrées.	Guérison complète des douleurs, 8 jours après la plaie était complètement guérie, sauf un petit sinus par où s'écoulait du liquide céphalo-rachidien ; les crampes dans la cuisse continuaient mais non douloureuses. Le 9e jour, subitement, collapsus, coma. Mort.	Épaississement de l'arachnoïde au niveau des 7e et 8e dorsales, hémorragie dans le lobe occipital gauche du cerveau.
4-5	1889. Horsley. Cas obli-		V. texte, p. 384.			

V

DES OPÉRATIONS EXPLORATRICES EN CHIRURGIE MÉDULLAIRE

Arrivé au terme de cette longue étude des indications en chirurgie médullaire ou rachidienne, il nous resterait à traiter cette question : Les résultats obtenus autorisent-ils le chirurgien à intervenir, sans indications précises, au risque de faire une intervention purement exploratrice, ou bien doit-il se borner aux opérations répondant à des lésions anatomo-pathologiques sûres pour le clinicien?

La ponction exploratrice lombaire recommandée par Quincke dans les cas où l'on suppose une augmentation de pression intra-rachidienne est si simple qu'on pourra toujours dans ces faits l'employer. Elle peut donner d'utiles renseignements sur l'intensité de la pression intra-cranio-rachidienne ; et si la teneur du liquide n'est pas un utile moyen de diagnostic, sa coloration rosée pourra peut-être permettre d'affirmer une hémorragie méningée ou ventriculaire.

La question de la lamnectomie exploratrice est plus complexe. Il ne faut pas oublier en effet qu'au rachis, aussi bien qu'au crâne, l'intervention exploratrice est plus grave qu'à l'abdomen, où elle est passée dans les mœurs chirurgicales. Le traumatisme produit par l'ouverture rachidienne retentit sur la moelle et peut par commotion directe des éléments nerveux provoquer des paraplégies et accidents plus ou moins importants. Quelques opérateurs ont en effet signalé, après des opérations pénibles, des aggravations passagères qu'on peut parfaitement attribuer à cette cause. M. Lucas-Championnière note, après une lamnectomie pour fracture faite au ciseau et au maillet, une parésie passagère de quelques muscles; M. Roux, dans une intervention pour mal de Pott, des accidents paraplégiques plus étendus et plus durables. — Un autre et plus

constant élément de gravité pour les lamnectomies exploratrices, ce sont les caillots qui restent nécessairement entre la dure-mère et l'os, entre la moelle et la dure-mère. Plus tard ces caillots se transformeront en adhérences ostéo-méningées et méningo-médullaires dont la présence pourra singulièrement gêner la circulation et le fonctionnement de la moelle : Ce n'est là qu'une hypothèse, car, jusqu'à présent, on n'a fait d'interventions exploratrices que dans des cas où les accidents, résultant d'une lésion extrême n'étaient guère susceptibles d'aggravation. Qu'importe dans un écrasement médullaire, quelques caillots et quelques adhérences de plus? Il n'en est pas moins vrai que cette hypothèse est parfaitement logique et que sa vérité pourrait devenir pratique, si dans une intervention exploratrice le chirurgien, au lieu de trouver des lésions très étendues, trouvait des lésions peu graves : une moelle simplement commotionnée, ou même, une moelle saine d'hystérique. Peut-être verrait-on alors se développer plus ou moins tard des accidents qu'on devrait attribuer à l'action des adhérences péri-médullaires.

Ajoutons que la traumatisation de la moelle et les adhérences péri-médullaires post-opératoires peuvent être, nous l'avons démontré dans notre premier chapitre, singulièrement restreintes par une technique méthodique : Aussi ne croyons-nous point qu'elles doivent faire renoncer aux lamnectomies exploratrices.

Du reste, quelle opération en chirurgie médullaire n'est pas un peu ou beaucoup ou même trop souvent uniquement exploratrice? C'est aux progrès du diagnostic à ne faire opérer que lorsqu'on pourra agir contre la lésion existante : on en est encore loin.

TABLE DES MATIÈRES

PRÉFACE..... v

CHAPITRE I

HISTORIQUE..... 1

[illegible] ITRE II

..... 9

usqu'à la face postérieure de la

..... 10

..... 10

..... 12

de la commotion spinale..... 15

périoste vertébral..... 21

..... 24

les corps vertébraux de la face

..... 31

l rachidien..... 31

..... 35

..... 35

..... 42

..... 49

..... 55

uses..... 55

..... 58

..... 60

oins post-opératoires..... 64

CHAPITRE III

INDICATIONS..... 67

I. Traumatismes..... 68

A. Fractures et luxations fermées 68
I. De la lamnectomie dans les fractures et luxations fermées 68
A. Interventions au niveau de la queue de cheval 69
B. Interventions au niveau de la moelle 71
1° Fractures des arcs 72
2° Fractures transverses totales 74
Note sur les fractures expérimentales du rachis 74
Note sur la précocité et l'évolution des lésions médullaires dans les fractures vertébrales 83
II. Comparaison de la lamnectomie et de la réduction. Indications de celle-ci 107
Note sur l'histoire de la réduction 107
Note sur les diverses méthodes de réduction 108
III. Conclusions 120
Statistique I : Lamnectomies pour fractures 122
Statistique II : Interventions diverses pour fractures et luxations 166
B. Plaies du rachis et de la moelle par armes à feu 169
Statistique III : Plaies du rachis par balle, traitées chirurgicalement 176
C. Plaies de la moelle par instruments tranchants ou piquants 205
Note sur la régénération des éléments nerveux intrarachidiens : moelle, ganglions, racines, après les traumatismes .. 207
Statistique IV : Interventions pour plaies du rachis ou de la moelle par instrument piquant ou tranchant 214

II. Tuberculose vertébrale 217
A. Traitement rachidien des lésions osseuses 217
I. Tuberculose vertébrale postérieure 217
II. Tuberculose vertébrale antérieure 221
1° Région lombaire 221
Note sur le traitement de la poche tuberculeuse des abcès froids 235
2° Région dorsale 239
3° Région cervicale 240
4° Région sacrée 243
Conclusions 243
B. Traitement rachidien médullaire 244
I. Paraplégies pottiques postérieures 244
II. Paraplégies pottiques antérieures 246
1° Paraplégies antérieures par arête osseuse 246
2° Paraplégies antérieures par fongosités 250
Note sur l'histoire des théories pathogéniques des paraplégies pottiques 251
Note sur le pronostic des paraplégies pottiques 280
Statistique V : Interventions pour mal de Pott sans paraplégie. 296
Statistique VI : Lamnectomies pour paraplégies du mal de Pott. 310
Statistique VII : Interventions diverses sans lamnectomie pour paraplégie du mal de Pott 342

III. Tumeurs 343
A. Tumeurs intramédullaires 343
B. Tumeurs extramédullaires 344
Statistique VIII : Tumeurs du rachis, des méninges et de la moelle, traitées chirurgicalement 350

IV. Indications diverses 362

Note sur le traitement chirurgical des affections coccydyniques.. 362
A. Lésions osseuses..... 366
B. Lésions méningées..... 368
C. Affections radiculo-médullaires..... 374
Note sur le traitement chirurgical indirect des affections médullaires de la moelle et des racines..... 374
Statistique IX : Interventions pour lésions diverses du rachis, des méninges et de la moelle..... 386

V. Des opérations exploratrices en chirurgie médullaire..... 399

TABLE..... 401

Coulommiers. — Imp. Paul Brodard.

LANE MEDICAL LIBRARY

To avoid fine, this book should be returned on or before the date last stamped below.

SEP 26 1952

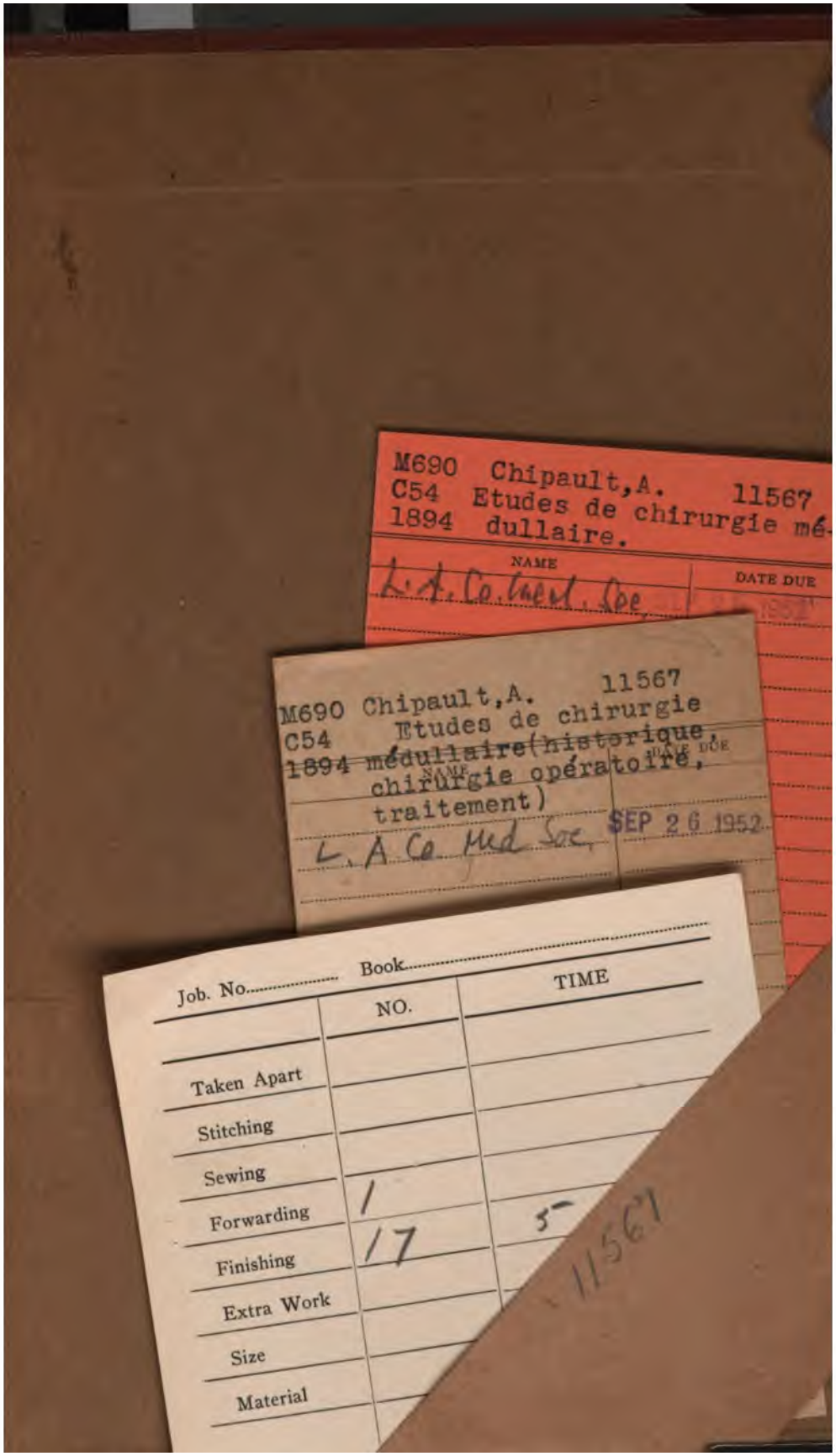
M690 Chipault,A. 11567
C54 Etudes de chirurgie mé-
1894 dullaire.
NAME
DATE DUE
L. A. Co. Med. Soc.
M690 Chipault,A. 11567
C54 Etudes de chirurgie
1894 médullaire(historique,
chirurgie opératoire,
traitement)
NAME
DATE DUE
L. A Co Med Soc
SEP 26 1952
Job. No.
Book
NO.
TIME
Taken Apart
Stitching
Sewing
Forwarding
Finishing
Extra Work
Size
Material
1
17
5-
11567